UNIVERSITEIT GENT

FACULTEIT DIERGENEESKUNDE

Academiejaar 2015 - 2016

Intra-articulaire fractuur ter hoogte van het facetgewricht bij een warmbloedpaard

door

Iris KORPERSHOEK

Promotoren: Dumoulin M.
Deneut K.

Klinische casusbespreking in het kader van de Masterproef

© 2015 Iris Korpershoek

Universiteit gent, haar werknemers of studenten bieden geen enkele garantie met betrekking tot de juistheid of volledigheid van de gegevens vervat in deze masterproef, noch dat de inhoud van deze masterproef geen inbreuk uitmaakt op of aanleiding kan geven tot inbreuken op de rechten van derden. Universiteit gent, haar werknemers of studenten aanvaarden geen aansprakelijkheid of verantwoordelijkheid voor enig gebruik dat door iemand anders wordt gemaakt van de inhoud van de masterproef, noch voor enig vertrouwen dat wordt gesteld in een advies of informatie vervat in de masterproef.

UNIVERSITEIT GENT

FACULTEIT DIERGENEESKUNDE

Academiejaar 2015 - 2016

Intra-articulaire fractuur ter hoogte van het facetgewricht bij een warmbloedpaard

door

Iris KORPERSHOEK

Promotoren: Dumoulin M.
Deneut K.

Klinische casusbespreking in het kader van de Masterproef

© 2015 Iris Korpershoek

Voorwoord

Aandoeningen van de nek en rug hebben mijn interesse gekregen toen ik zelf een paard reed met problemen aan de nek en de rug. Relatief gezien komen de nek en de rug van het paard niet erg uitgebreid aan bod in onze opleiding. Dit heeft ertoe geleid dat ik zelf op zoek ben gegaan naar meer informatie hierover, ik wilde namelijk meer weten over deze regio's van het paardenlichaam. Na het bezoeken van het Beva congres in Birmingham en het bijwonen van de Najaarsdag 2014 in Maastricht is mijn interesse in dit onderwerp alleen maar groter geworden. De biomechanica van het bewegingsapparaat van het paard boeit mij en de nek en de rug spelen hierbij een grote rol.

Ook tijdens stages ben ik regelmatig paarden met hals- en rugproblemen tegen gekomen. Ik vond het dan vaak jammer dat ik moeite had met het begrijpen en het interpreteren van de radiologische en echografische beelden. Een leerdoel voor mij werd dan ook om hierin beter te worden. Door nu een casestudie over een paard met een halsprobleem uit te voeren, hoop ik nog meer te leren over de problemen in deze regio en de gevolgen hiervan. Daarnaast ben ik benieuwd naar de praktische zaken waarmee men als dierenarts te maken krijgt bij de diagnose en behandeling van een halsprobleem.

Graag zou ik Michèle Dumoulin willen bedanken voor de begeleiding van deze casestudie. Ik ben dankbaar voor de vrijheid die zij mij gaf om het onderwerp van deze casestudie te kiezen en haar feedback om de casestudie te verbeteren.

Tot slot zou ik graag de zeer vriendelijke eigenaar van het paard willen bedanken voor de bijkomende informatie die ik over het paard heb ontvangen middels telefonisch contact.

Inhoudsopgave

Voorwoord .....

Inhoudsopgave .....

Samenvatting 1

Inleiding 1

Theoretische achtergrond 3

1. Anatomie van de hals 3

1.1. Benige structuren 3

1.2. De facetgewrichten 4

1.3. De ligamenten van de halswervels 4

1.4. Ruggenmerg en spinaalzenuwen 5

2. Aandoeningen van de facetgewrichten van de hals 6

2.1. Fracturen van de halswervels 6

2.2. Osteoartritis van de halswervels 7

2.3. Compressie van het ruggenmerg en de spinale zenuwen 8

3. Klinisch onderzoek 9

4. Bewegingsonderzoek 10

5. Aanvullende neurologische testen 11

6. Aanvullende diagnostiek 11

6.1. Radiologisch onderzoek 11

6.1.1. Laterale projecties 13

6.1.2. Oblique projecties. 13

6.1.3. De interpretatie van röntgenfoto's 15

6.2. Echografisch onderzoek 16

6.3. MMEP test 16

7. Behandeling 18

8. Prognose 18

Case studie 19

1. Signalement en historiek 19

2. Klinische bevindingen 19

3. Aanvullend onderzoek 20

3.1. Röntgenologisch onderzoek 20

3.2. Echografisch onderzoek 22

3.3. MMEP- test 23

4. Diagnose 24

5. Behandeling 24
6. Nabehandeling en adviezen 24
7. Opvolging 24
Casus bespreking 24
Referentielijst 27

Samenvatting

Deze casestudie gaat over een paard met klachten van verzet tijdens het opzadelen, aansingelen en het rijden. De eigenaar vermeldt dat het paard thuis vaak in kruisgalop aanspringt, voornamelijk wanneer er rechtsom wordt gegaloppeerd. Er is een bewegingsonderzoek uitgevoerd op de faculteitskliniek, hierbij is naar voren gekomen dat het dier jong over komt voor zijn leeftijd, het moeite heeft met aangalopperen en dat de achterhand niet goed onder treedt.

Op radiologisch onderzoek is een fractuurlijn en een fragment opgemerkt ter hoogte van het rechter facetgewricht tussen de zesde (C6) en zevende halswervel (C7). Tevens is er een 'buttress' formatie vastgesteld ter hoogte van het intervertebraal foramen tussen C6 en C7. 'Buttress' formatie wilt zeggen dat er een nieuwbeenvorming aanwezig is, die leunt op de arcus van de voorliggende wervel. Op echografie is een verdikking van het gewrichtskapsel en een onregelmatige aflijning van de articulaire processi vastgesteld ter hoogte van het rechter facetgewricht van C6 en C7. Het fragment is ook zichtbaar op de echografische beelden. Er is een MMEP-test uitgevoerd waaruit blijkt dat het paard een afwijkende geleiding heeft van de cortex naar de ledematen.

In deze casestudie wordt allereerst een theoretische inleiding gegeven die gebaseerd is op de wetenschappelijke literatuur. De anatomie van de caudale halswervels wordt besproken. Vervolgens worden een aantal aandoeningen besproken die bij dit paard voorkomen ter hoogte van de facetgewrichten van zijn hals. De relatie tussen fracturen, osteoartritis en compressie van het ruggenmerg wordt hierbij toegelicht. Tot slot zal het onderzoek, de diagnostiek en de behandeling van de aandoeningen die dit paard heeft besproken worden, zoals deze in de wetenschappelijke literatuur worden beschreven.

Hierna wordt de case waar deze masterproef over gaat besproken. Het signalement en de historiek, de klinische bevindingen, de aanvullende onderzoeken, de diagnose, de behandeling en het resultaat van de behandeling, worden besproken. Tot slot wordt de case geëvalueerd in het hoofdstuk bespreking.

Key words: equine – facet joint – neck– osteoarthrosis – fracture – fragment

Inleiding

Paarden die agressief gedrag of verzet in het werk vertonen kunnen een onderliggend lichamelijk probleem hebben. Aandoeningen aan het musculoskeletale systeem die voor pijn of ongemak zorgen, resulteren niet altijd in duidelijke mankheid of verandering van de gangen (Jonckheer-Sheehy et al., 2012). Uit het onderzoek van Fureix et al. blijkt dat er een positieve relatie aanwezig is tussen chronische pijn en agressief gedrag bij paarden (Fureix et al., 2010).

Klinisch gezien is de hals van het paard een belangrijke regio. Er bestaan namelijk verschillende aandoeningen die de facetgewrichten van de nek kunnen aantasten. Zo zijn de cervicale facetgewrichten gevoelig aan trauma, ontwikkelingsdefecten, osteochondrose, fracturen en osteoartritis (Mattoon et al., 2004; Withers et al., 2009[a]; Thomsen et al., 2013). Door deze aandoeningen kan er een vergroting van het facetgewricht ontstaan, wat dan weer kan leiden tot compressie van het ruggenmerg (Thomsen et al., 2013).

Paarden met een aandoening aan de facetgewrichten kunnen verschillende klinische symptomen tonen. Voorbeelden hiervan zijn stijfheid en verminderde beweeglijkheid van de facetgewrichten, pijn, parese, ataxie van de achterhand (Down en Henson, 2009; Claridge et al., 2010; Thomsen et al., 2013), voorhandskreupelheid (Down en Henson, 2009) en/of abnormale houding van het hoofd (Claridge et al., 2010). Het paard uit deze case heeft een fractuur ter hoogte van het facetgewricht zoals is gebleken uit het radiografisch onderzoek. Fracturen van het facetgewricht bij volwassen paarden zijn zeldzaam besproken in de literatuur, ook zijn er weinig publicaties over hoe de configuratie van de fractuur vast te stellen is en hoe fractuurheling kan worden opgevolgd (Withers et al., 2009[a]).

Theoretische achtergrond

1. Anatomie van de hals

1.1. Benige structuren

Het paard heeft zeven halswervels, de eerste halswervel wordt aangeduid met C1, de tweede met C2 en zo verder tot en met de zevende halswervel die wordt aangeduid met C7 (König en Liebig, 2009; Claridge et al., 2010; Dyson, 2011). Een wervel bestaat uit een wervellichaam (corpus vertebrae), een wervelboog (arcus vertebrae) en werveluitsteeksels (processi vertebrae). Ieder wervellichaam heeft een convexe craniale zijde en een concave caudale zijde. Deze zijdes zijn bedekt met hyalien kraakbeen. Tussen de wervellichamen liggen intervertebrale fibrocartilagineuze disci (König en Liebig, 2009). De processi articulares zijn groot en schuin georiënteerd ten opzichte van het horizontale vlak (Withers et al., 2009[a]). Ze hebben platte, ovale articulaire oppervlakten (König en Liebig, 2009; Withers et al., 2009[a]; Thomsen et al., 2013). De processi transversi zijn goed ontwikkeld ter hoogte van de halswervels. Caudaal loopt de processus transversus over in het tuberculum dorsale en craniaal in het tuberculum ventrale. Deze tuberculi worden beschouwd als rudimentaire overblijfselen.

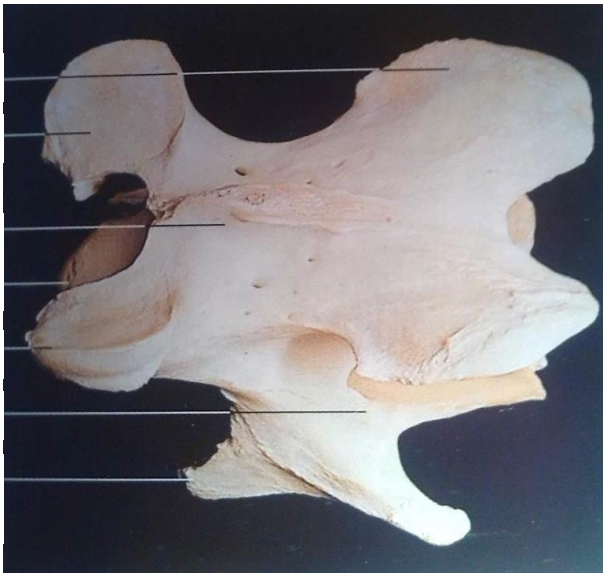

Figuur 1: De derde halswervel (C3) van een paard, dorsolateraal aspect (naar König en Liebig 2009)

De craniale en caudale wervelbogen hebben aan beiden zijdes diepe inkepingen die men de incisurae vertebralis craniales et caudales noemt. Deze inkepingen vormen samen een grote opening tussen de twee aanpalende wervels, de foramina intervertebralia (König en Liebig, 2009). Atlas (C1) en axis (C2) hebben een sterk afwijkende anatomie in vergelijking met de andere halswervels. Zij laten beweging van het hoofd toe (König en Liebig, 2009; Dyson, 2011). De vertebrale lichamen van C3 tot en met C7 worden progressief korter van craniaal naar caudaal toe. Het ventrale tuberculum van C6 is vergroot en vormt een karakteristieke platte structuur, de lamina ventralis. Van de wervels C3 tot en met C6 wordt de processus transversus geperforeerd door het foramen transversarium. De opeenvolgende foramina vormen het canalis transversarium, wat zich aan beiden kanten van de halswervels bevindt.

Door het canalis transversarium lopen de nervus, de arteria en de vena vertebralis. Ter hoogte van C7 ziet men meestal een processus spinosus. Het caudale eind van het wervellichaam van C7 bevat gepaarde fovea costalis caudalis, welke samen met de craniale articulaire oppervlakte van de eerste thoracale wervel een articulair oppervlak vormen voor de eerste rib (König en Liebig, 2009).

1.2. De facetgewrichten

Er zijn twee verschillende types van gewrichten aanwezig ter hoogte van de wervelkolom. De gewrichten van het eerste type liggen tussen de wervellichamen in en worden de symphyses intervertebrales genoemd (König en Liebig, 2009; Dyson, 2011). Het tweede type zijn de synoviale gewrichten die zich bevinden tussen de articulaire oppervlakten, de articulationes processuum articularium (Mattoon, 2004; König en Liebig, 2009; Claridge, 2010; Dyson, 2011; Thomsen et al., 2013). De synoviale gewrichten zijn de gewrichten waarop de focus zal liggen in deze casestudie. Zij worden ook wel de facetgewrichten genoemd (Down en Henson, 2009). Het facetgewricht bestaat uit de craniale en caudale processi (processuum articulationes craniales et caudales), de gewrichtsvloeistof (synovia) en het gewrichtskapsel (capsula articularis), waarvan de synoviale membraan (stratum synovialis) een onderdeel is (Thomsen et al., 2013) Het facetgewricht is een groot gewricht (Mattoon et al., 2004). De aflijning van de facetgewrichten is ovaal (Mattoon et al., 2004; Thomsen et al., 2013) met craniale, caudale, laterale en mediale gewrichtsuitzakkingen (Thomsen et al., 2013) De facetgewrichten zijn gepaard aanwezig ter hoogte van de cervicale, thoracale en lumbale wervels. De configuratie verschilt echter naargelang de locatie (Withers et al., 2009[a]). Ter hoogte van de cervicale wervelkolom zijn de craniale articulaire processi naar dorsomediaal georiënteerd en de caudale processi naar ventrolateraal (Mattoon et al., 2004) De oriëntatie van de articulaire processi beïnvloedt de hoeveelheid en het type beweging van de gewrichten. De gewrichten laten beweging toe parallel aan de articulaire oppervlakten. Hieruit volgt dat er in het caudale gedeelte van de cervicale halswervels voornamelijk dorsoventrale flexie en extensie en laterale buiging mogelijk zijn (Withers[a] et al., 2009).

1.3. De ligamenten van de halswervels

Een functionele eenheid van de wervelkolom wordt gevormd door twee aanpalende wervels met de tussenwervelschijf, de gewrichten tussen de wervels en de bijbehorende ligamenten. De functionele eenheid heeft als doel om de stuwingskracht die wordt gecreëerd door de ledematen, over te brengen op het lichaam. De individuele wervels van de hals zijn verbonden met elkaar via korte en lange ligamenten en het ligamentum nuchae. Korte ligamenten verbinden twee naastgelegen wervels met elkaar, lange ligamenten overbruggen een afstand van meerdere wervels (König en Liebig, 2009). Ligamenta flava behoren tot de korte ligamenten en zijn elastische structuren die de ruimte tussen de wervelbogen vullen (König en Liebig, 2009; Dyson, 2011). Zij helpen om het gewicht van de borstkas en de romp te dragen en ondersteunen de functie van de rugspieren (König en Liebig, 2009). Het ligamentum longitudinale dorsale behoort tot de lange ligamenten en loopt over de bodem van het vertrebrale kanaal van de dens axis tot aan het sacrum. Dit ligament is vastgehecht aan alle intervertebrale disci (König en Liebig, 2009; Dyson, 2011). Het ligamentum nuchae zorgt ervoor dat het gewicht van het hoofd wordt gedragen als het paard zijn hoofd omhoog heeft. Hierdoor worden het

hoofd en de nekspieren ontlast. (König en Liebig, 2009). Het ligamentum nuchae bestaat uit twee delen, namelijk de funiculus nuchae en de lamina nuchae (König en Liebig, 2009; Dyson, 2011). Zij zijn beiden gepaard aanwezig. De funiculus nuchae hecht vast aan het occiput en versmelt met de lamina nuchae ter hoogte van C3. De funiculus nuchae hecht vast aan de processus spinosus van de vierde thoracale wervel. De funiculus wordt breder in de schoftregio en loopt verder richting het sacrum als het ligamentum supraspinale. De lamina nuchae hecht vast aan de processus spinosus van axis, de dorsale tuberkel van de opeenvolgende halswervels en de processus spinosus van C7. De lamina nuchae straalt uit in de funiculus nuchae en hecht uiteindelijk vast op de eerste thoracaalwervel (König en Liebig, 2009). De lamina nuchae scheidt de twee lateraal gelegen spiergroepen (Dyson, 2011). Tussen het ligamentum nuchae en de tweede of derde thoracaal wervel is een bursa gelegen, de bursa subligamentosa supraspinalis (König en Liebig, 2009). Er ligt ook een bursa tussen het ligamentum nuchae en de atlas, die de bursa subligamentosa nuchalis cranialis wordt genoemd. Bij sommige paarden komt er nog een bursa voor tussen het ligamentum nuchae en de axis, de bursa subligamentosa nuchalis caudalis (König en Liebig, 2009; Dyson, 2011).

1.4. Ruggenmerg en spinaalzenuwen

Het ruggenmerg is verdeeld in twee symmetrische helften. Aan de dorsale en ventrale zijdes zijn groeves aanwezig, de sulcus medianus dorsalis en de fissura mediana ventralis. Aan beiden zijden treden aan de dorsolaterale kant zenuwvezels binnen die de dorsale wortel of de radix dorsalis genoemd worden. Aan de beiden ventrolaterale zijdes vertrekken zenuwvezels die samen de ventrale wortel of de radix ventralis genoemd worden. De zenuwvezels van de dorsale en ventrale wortel komen samen ter hoogte van het intervertebraal foramen waar zij samen de nervus spinalis vormen. Elk paar van spinale zenuwen innerveert een lichaamssegment (König en Liebig, 2009). De nek heeft acht cervicale zenuwen. De eerste komt tevoorschijn uit het laterale foramen van de atlas, de tweede komt tevoorschijn tussen de atlas en de axis, de achtste komt tevoorschijn tussen C7 en Th1. De zesde tot en met de achtste cervicale zenuwen dragen bij aan de vorming van de brachiale plexus (Dyson, 2011). De brachiale plexus innerveert het voorbeen (König en Liebig, 2009). De vertebrale sympatische zenuw loopt samen met de arteria vertebralis door de paravertebrale foramina. Men denkt dat takken van de vertebrale sympatische zenuw de nervus spinalis vergezellen op de plek waar zij het intervertebrale foramen verlaten. De takken zorgen zodoende voor een lokale autonome innervatie (Dyson, 2011). Bij paarden met compressie van het ruggenmerg zijn de banen van de ‘upper’ motorneuronen en de proprioceptieve banen aangetast. De ‘upper’ motorneuronen verzorgen de spiertonus en de initiatie van de beweging van de verschillende spieren, de proprioceptieve banen leveren sensorische informatie over de positie en beweging van de spieren, pezen en gewrichten aan de hogere centra. De banen van de achterhand liggen op een oppervlakkiger niveau in het ruggenmerg dan deze van de voorhand, hierdoor zijn de symptomen aan de achterhand duidelijker zichtbaar dan de symptomen aan de voorhand (van Biervliet et al., 2006[a]).

2. Aandoeningen van de facetgewrichten van de hals

2.1. Fracturen van de halswervels

Fracturen aan het wervelkanaal komen bij paarden het meest voor ter hoogte van de nek (Withers et al., 2009[a]). Bij veulens komen fracturen aan de atlas en de axis regelmatig voor. Bij volwassen paarden ziet men vaker fracturen ter hoogte van de middelste regio van de nek (C3 tot en met C6), waarbij het wervellichaam of de wervelboog betrokken zijn. Bij volwassen paarden ziet men ook fracturen ter hoogte van de caudale hals regio (C5 tot en met C7) waarbij het facetgewricht betrokken is (Dyson, 2011). De fracturen ontstaan meestal als gevolg van een trauma waarbij er hyperflexie, hyperextensie of overdreven laterale buiging van de nek is geweest, maar fracturen kunnen ook ontstaan als gevolg van een directe impact. Voorbeelden van zulke trauma's zijn steigeren en achterover vallen, gaan hangen aan het halster wanneer paarden vastgebonden staan, vallen tijdens springen of koersen en botsingen met andere paarden of vaste voorwerpen (Withers[b] et al., 2009).

In het acute stadium is het moeilijk om de prognose van een fractuur te voorspellen. Veel breuken van het vertebrale lichaam en de facetgewrichten genezen en deze paarden kunnen klinisch volledig herstellen. Al kan stijfheid van de nek aanwezig blijven (Dyson, 2011).

2.2. Osteoartritis van de halswervels

Fracturen aan de cervicale wervels waarbij het facetgewricht betrokken is, kunnen uitgesproken osteoartritis van deze gewrichten veroorzaken (Withers[b] et al., 2009). Osteoartritis is een ziekte aan synoviale gewrichten die wordt gekenmerkt door degeneratie van het gewrichtskraakbeen, sclerose van het subchondraal bot, vorming van osteofyten (Kidd et al., 2001; Dyson, 2011; Thomsen et al., 2013), ontsteking van het gewrichtsvocht en toename van bindweefsel in de peri-articulaire weefsels (Kidd et al., 2001).

Ieder aangetast onderdeel van het cervicale facetgewricht kan leiden tot een vergroting van het betrokken facetgewricht. Vergroting van het facetgewricht kan dan weer leiden tot compressie van het ruggenmerg en/of de spinale zenuwen (Thomsen et al., 2013). Zo kan er door nieuwbeenvorming secundaire compressie optreden (Down en Henson, 2009; Dyson, 2011; Thomsen et al., 2013). Ook hypertrofie van de peri-articulaire weke delen, zoals het gewrichtskapsel, kunnen bijdragen aan compressie van het ruggenmerg (zie figuur 2) (Withers[a] et al., 2009; Dyson, 2011). Tot slot kan het ontstaan van synoviale hernia's ook leiden tot compressie van het ruggenmerg (Dyson, 2011).

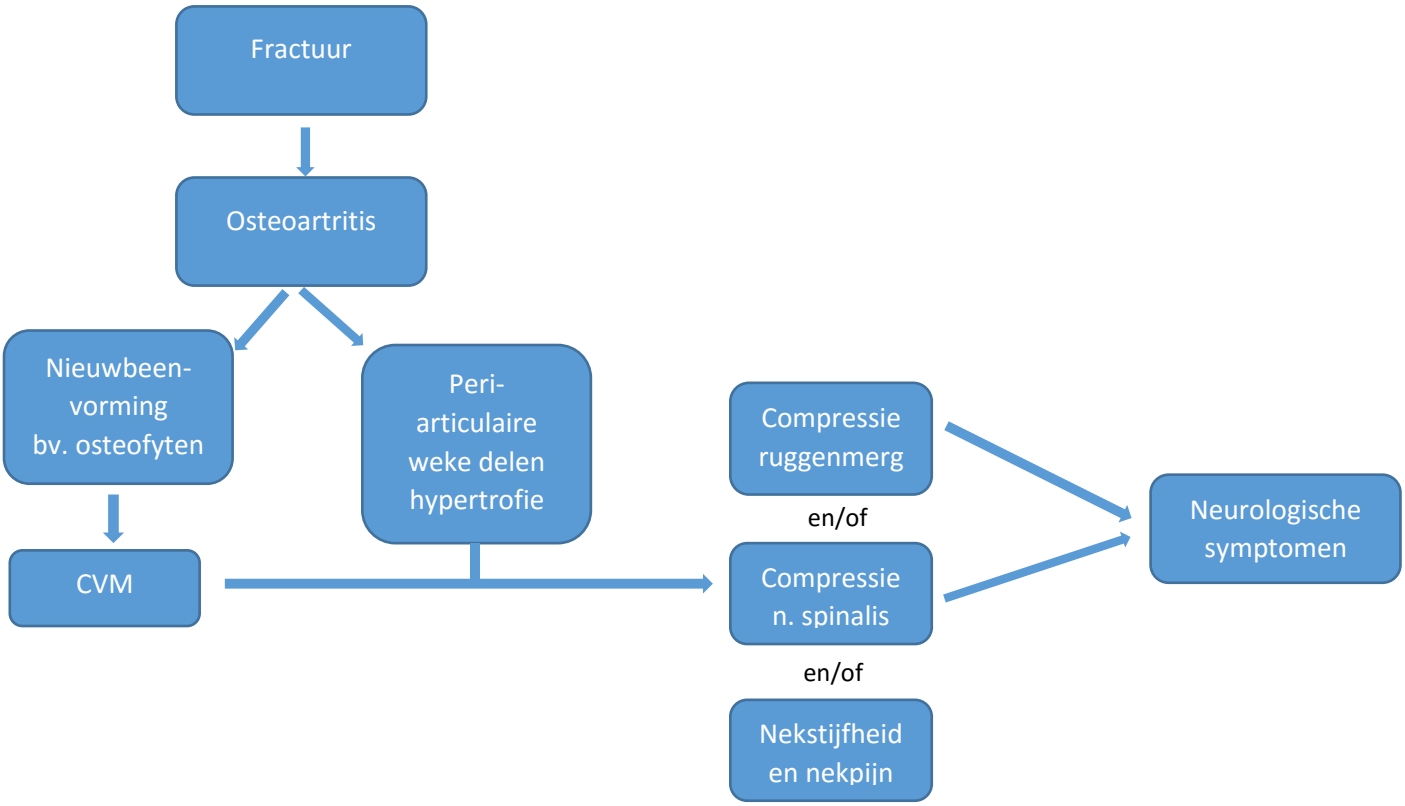

Figuur 2: schematische voorstelling van de pathogenese van cervicale vertebrale compressie myelopathie.

Door osteoartritis van de cervicale facetgewrichten kunnen zoals eerder vermeld nieuwbeenvormingen ontstaan (Dyson, 2011; Thomsen et al., 2013). Hierdoor kan er misvorming van de wervels ontstaan, wat cervicale vertebrale malformatie (CVM) wordt genoemd. Naast CVM veroorzaakt door osteoartritis

kan er ook aangeboren CVM aanwezig zijn, ontstaan door ontwikkelingsdefecten (Hanh et al., 2008). Wanneer compressie van het ruggenmerg optreedt ten gevolge van een vertebrale cervicale malformatie, noemt men deze aandoening cervicale stenotische myelopathie (CSM) (Rush en Grady, 2008). Een andere naam die wordt gebruikt voor dezelfde aandoening is cervicale vertebrale compressie myelopathie (CVCM) (Withers[a] et al., 2009). Bij een paard met CSM/CVCM kan een statische compressie aanwezig zijn, hierbij is het ruggenmerg continue in verdrukking ongeacht de houding van de nek. Er kan ook een dynamische compressie aanwezig zijn, waarbij er intermitterende verdrukking is van het ruggenmerg. In dit geval treedt er enkel compressie op wanneer de nek gebogen is, maar niet wanneer de nek zich in een neutrale positie bevindt (Rush en Grady, 2008).

2.3. Compressie van het ruggenmerg en de spinale zenuwen

Door compressie van het ruggenmerg ter hoogte van de nek kunnen neurologische symptomen, zoals zwakte van de achterhand en ataxie ontstaan (Down en Henson, 2009; Dyson, 2011; Thomsen et al., 2013). Het is echter belangrijk om te beseffen dat niet elk paard met osteoartritis van de caudale cervicale wervels een compressie van het ruggenmerg ontwikkeld. Paarden met een aangeboren vernauwd vertebraal kanaal zullen eerder een compressie van het ruggenmerg ontwikkelen dan paarden die geen vernauwd vertebraal kanaal hebben. Paarden met een vernauwd vertebraal kanaal zijn dus gepredisponeerd om atactische symptomen te ontwikkelen (Rush en Grady, 2008). Compressie van het ruggenmerg zal ook eerder optreden wanneer nieuwbeenvormingen zich in de axiale richting ontwikkelen (Dyson, 2011).

Naast het ruggenmerg kan ook de nervus spinalis in verdrukking komen. Dit kan komen door nieuwbeenvormingen die zich uitbreiden in het intervertebrale foramen of door aandoeningen aan de weke delen, zoals verdikking van het gewrichtskapsel of verdikking van het ligamentum flavum (Dyson, 2011). De symptomen die te zien kunnen zijn bij druk op de nervus spinalis zijn gelokaliseerd zweten, pijn aan de zenuw zelf, pijn aan de regio die de zenuw innerveert, stijfheid van de nek, het niet kunnen buigen van de nek en (acute) voorhandskreupelheid (Withers[a] et al., 2009; Dyson, 2011). Daarnaast kunnen de lokale cervicale reflexen verminderd aanwezig of zelfs afwezig zijn. En kunnen er regio's zijn met verminderde gevoeligheid van de huid. Hypergevoeligheid is echter ook vastgesteld in associatie met CVCM (Dyson, 2011).

Uitgebreide osteoartrititische veranderingen kunnen naast neurologische symptomen ook zorgen voor een gedeeltelijke of complete fusie van het gewricht, waardoor stijfheid en/of pijn van de nek ontstaan (Mattoon et al., 2004; Dyson, 2011). De pijn aan de nek zelf kan ook zorgen voor kreupelheid aan de voorhand. De spieren kunnen atrofiëren, omdat zij geen neurogene input meer krijgen. Hierdoor kan de steun name ter hoogte van de voorhand wijzigen en kunnen de gangen van het paard veranderen (Dyson, 2011).

Bij paarden met milde osteoartritis is het mogelijk dat er geen duidelijke ataxie zichtbaar is, maar heeft het paard bijvoorbeeld wel de neiging om te struikelen of niet soepel te bewegen met de achterhand (Withers[a] et al., 2009; Dyson, 2011). Ook kan het zijn dat het paard weinig impuls heeft of dat er sprake is van prestatievermindering (Withers[a] et al., 2009). De symptomen kunnen subtiel en

intermitterend zijn en worden vaak toegeschreven aan kreupelheid, maar zij verbeteren niet wanneer er diagnostisch NSAID's worden toegediend aan het paard (Dyson, 2011).

Naast het ontstaan van atactische symptomen als gevolg van osteoartritis kan er ook ataxie ontstaan door de fractuur zelf. In de acute fase bij het ontstaan van een fractuur kunnen lokale bloeding en oedeem leiden tot compressie van het ruggenmerg. De ataxie zal in dit geval meestal binnen een paar dagen na het ontstaan van de fractuur weer verdwijnen. Wanneer de ataxie echter aanwezig blijft is de prognose gereserveerd (Dyson, 2011). De meeste fracturen helen door callusvorming. Deze callusvorming kan ertoe leiden dat er pas in een later stadium ataxie optreedt (Withers[a] et al., 2009; Dyson, 2011). Ook instabiliteit van de fractuur kan zorgen voor het optreden van ataxie (Withers[b] et al., 2009B).

3. Klinisch onderzoek

Wanneer een paard klinisch wordt onderzocht is het van belang dat er rekening wordt gehouden met het signalement en de anamnese. Het is nuttig om de leeftijd, het ras en het gebruiksdoel van het paard te kennen (Reed et al., 2003). Uit de anamnese kunnen al een aantal zaken naar voren komen die wijzen op een nekprobleem. Voorbeelden hiervan zijn dat het paard is gevallen tijdens het springen, heeft gesteigerd en hierbij achterover is geslagen of is gebotst op een ander paard of tegen een vast object en zodoende trauma aan de nek heeft opgelopen. Nekpijn kan ook ontstaan wanneer het paard gaat hangen aan het halster wanneer het vastgebonden staat. Naast een gekend trauma kunnen er ook arbeid gerelateerde klachten naar voren komen in de anamnese. Voorbeelden hiervan zijn verzet tonen tegen het bit, een onstabiele aanleuning of een abnormale houding van het hoofd. Ook kan het zo zijn dat het paard het hoofd plots omhoog gooit wanneer bepaalde situaties zich voordoen tijdens het rijden (Dyson, 2011).

Door middel van een visuele inspectie wordt er gekeken naar de conformatie, de vorm en de houding van de nek en de positie van het hoofd ten opzichte van de nek en de romp. De visuele inspectie van het dier kan aanwijzingen geven voor een halsprobleem. Zo kan het paard een abnormale houding van de nek vertonen of er kunnen zwellingen zichtbaar zijn. Door middel van palpatie aan beiden zijdes van de nek kan de symmetrie van de hals beoordeeld worden. Daarnaast kan er gecontroleerd worden op zwellingen, depressies, nekpijn, hypergevoeligheid, gevoelloosheid (Dyson, 2011), spierspanningen en spiertrillingen (van Biervliet et al., 2006[a]; Dyson, 2011). Diepe palpatie kan worden uitgevoerd om te controleren op nekpijn en crepitatie (Dyson, 2011).

De flexibiliteit van de nek kan gecontroleerd worden door de nek manueel te bewegen in de verschillende richtingen, maar veel paarden verzetten zich hiertegen. Door met voeding het paard te stimuleren de nek in de verschillende richtingen te bewegen kan er vaak een betere beoordeling plaatsvinden. Er moet hierbij worden opgelet dat het paard daadwerkelijk de hals buigt en niet enkel het hoofd kantelt (Dyson, 2011). Paarden met osteoartritis van de nek kunnen pijn ervaren bij het buigen van de nek (van Biervliet et al., 2006[a]). Wanneer men het paard laat grazen, is er te zien of het paard het hoofd omlaag kan brengen. Paarden met lesies aan de caudale cervicale regio hebben soms moeite om dit te doen, zij gaan dan wijdbeens staan. Nekpijn of een abnormale houding van de

nek kunnen secundair zijn aan een primair probleem ergens anders in het lichaam. Er dient daarom een uitgebreid klinisch onderzoek te gebeuren wanneer een paard zich presenteert met nekpijn of een abnormale houding van de nek (Dyson, 2011).

4. Bewegingsonderzoek

Om de houding van het dier te beoordelen kan het paard eerst worden bekeken in rust. Paarden die wijdbeens staan tijdens rust, hebben vaak een lesie aan het cerebellum, het vestibulair orgaan of hebben last van proprioceptieve afwijkingen. Daarnaast is het belangrijk om de gangen van het paard uitgebreid te beoordelen. Subtiele neurologische afwijkingen in de gangen worden vaak niet opgemerkt of onterecht als niet relevant worden beschouwd (Reed et al., 2003).

De gangen van het paard worden beoordeeld door middel van een bewegingsonderzoek dat word uitgevoerd aan de hand en aan de longe in stap en in draf. Een bereden onderzoek kan nuttig zijn, maar wordt afgeraden bij paarden met uitgesproken neurologische symptomen (Reed et al., 2003; Dyson, 2011). De eerste stap van het bewegingsonderzoek is het beoordelen van het paard in stap op de rechte lijn. Er wordt gekeken naar de paslengte en de plaatsing van de voeten. Er kan een variatie zijn in de paslengte of het paard kan een verkorte paslengte vertonen en de voeten kunnen over de grond slepen (van Biervliet et al., 2006[a]; Dyson, 2011). De benen van het paard kunnen inwaarts of uitwaarts zwaaien in beweging en er kan een wankele beweging van het bekken of de thorax aanwezig zijn (van Biervliet et al., 2006[a]). Vervolgens dient het paard op een kleine cirkel gestapt te worden (van Biervliet et al., 2006[a]; Dyson, 2011). Paarden met neurologische afwijkingen aan de upper motorneuronen en de proprioceptieve banen tillen de benen langzaam op, draaien vaak volledig op het binnenste been en verplaatsen het buitenste been op een spastische, rigide manier. Deze paarden zullen vaak op hun eigen hoeven gaan staan of zichzelf raken bij het verplaatsen van de benen (Reed et al., 2003; van Biervliet, 2006[a]).

Tijdens de rest het bewegingsonderzoek wordt er gekeken naar de houding van de nek, de aanwezigheid van neurologische afwijkingen van de beweging, een korte gang van de voorhand en kreupelheid. Soms is een voorhandskreupelheid gerelateerd aan een primaire lesie in de nek. Meestal, maar niet altijd ziet men dan ook andere klinische tekenen van nekproblemen (Dyson, 2011). Om uit te sluiten dat het paard kreupelheid vertoont door een orthopedisch probleem moet het paard eerst worden onderzocht met lokale anesthesieën (Reed et al., 2003). Wanneer ataxie, incoördinatie van de bewegingen, spasticiteit, rigiditeit, paresis of zwakte aanwezig zijn aan alle vier de ledematen wijst dit op een lesie van het cervicale ruggenmerg (Reed et al., 2003; van Biervliet et al., 2006[a]).

Bij een milde compressie van het halsruggenmerg kunnen subtiele achterhandskreupelheden, zoals struikelen of het verliezen van kracht in de achterhand worden gezien. In dit geval is er door de compressie van het ruggenmerg een gebrek aan proprioceptie, maar echte ataxie wordt niet gezien (Dyson, 2011). Subtiele afwijkingen kunnen duidelijker worden door het hoofd van het paard op te richten (Reed et al., 2003; van Biervliet et al., 2006[a]; Dyson, 2011).

5. Aanvullende neurologische testen

Wanneer er een vermoeden is van neurologische afwijkingen kunnen er testen worden uitgevoerd om de houdingsregulatie te beoordelen. Een van de manieren om de houdingsregulatie te testen is door de voeten en de ledematen van het paard in een abnormale positie te plaatsen en hierna de reactie van het paard te beoordelen. Een gezond paard zal zijn houding corrigeren. Houdingsregulatie testen zijn soms moeilijk te interpreteren bij paarden (Reed et al., 2003).

Andere aanvullende testen die uitgevoerd kunnen worden, zijn het paard blinddoeken en de 'Sway test'. De 'Sway test' controleert in hoeverre het paard in staat is om zijn houding te corrigeren. De 'Sway test' kan op verschillende manieren worden uitgevoerd. Door zijwaartse druk uit te oefenen op de schouder, de heup en aan de staart in stap of in stilstand. De druk moet meerdere malen worden gegeven om zo in verschillende fases in de beweging het effect te kunnen beoordelen (Reed et al., 2003). Bij een gezond paard is het normaal dat het eenmalig van de rechte lijn afgetrokken kan worden wanneer er aan de staart wordt getrokken. Een normaal paard zal bij herhaalde pogingen, echter sterke weerstand bieden en niet meer uit evenwicht gebracht worden. Het is abnormaal wanneer het paard herhaaldelijk van de lijn getrokken kan worden (van Biervliet et al., 2006[a]; Dyson, 2011).

Paarden met neurologische afwijkingen kunnen moeite hebben om op een verhoging of een helling te stappen (Reed et al., 2003; van Biervliet, 2006[a]; Dyson, 2011). Het paard achterwaarts laten stappen kan nuttig zijn om te zien of het paard zijn voeten gecontroleerd en op een logische plaats neerzet. Paarden met neurologische afwijkingen plaatsen de ledematen vaak wijdbeens of ze leunen achterover en willen niet of niet graag naar achteren stappen. Het is ook mogelijk dat het paard met de voorvoeten op de achtervoeten stapt (Reed et al., 2003; van Biervliet et al., 2006[a]).

6. Aanvullende diagnostiek

De diagnose van aandoeningen aan de cervicale facetgewrichten bij het paard kan gesteld worden met behulp van radiologie, cervicale myelografie (Thomsen et al., 2013) en scintigrafie (Down en Henson, 2009). De meest gebruikte diagnostische methode is radiologie (Down en Henson, 2009). De klinische relevantie van osteoartritis van de facetgewrichten is lastig vast te stellen op basis van klinisch onderzoek en radiologie alleen. Enkel wanneer er geen afwijkingen worden vastgesteld kan men hieruit iets concluderen. Hoe groter de ernst van de afwijkingen en hoe meer facetgewrichten er betrokken zijn, des te groter is de waarschijnlijkheid dat de afwijkingen klinische relevant zijn (Dyson, 2011). Eventueel kan een diagnostische behandeling door middel van ultrasound begeleide corticosteroïden injectie in de facetgewrichten worden uitgevoerd (Thomsen et al., 2013).

6.1. Radiologisch onderzoek

Met radiologie kan er gescreend worden voor beenderige afwijkingen aan de halswervels (Withers et al., 2009[a]). Zo kunnen bijvoorbeeld fracturen, osteochondrose of osteoartritis van de facetgewrichten gediagnosticeerd worden met behulp van radiologie (Mattoon et al., 2004). Fracturen zijn zichtbaar op radiologie als onregelmatige, radiolucente lijnen met een onregelmatige contour die zich bevinden in een peri-articulaire nieuwbeenformatie en/of in een articulaire processus. Soms is er ook sclerosis

zichtbaar rond de fractuurlijn (Down en Henson, 2009). Bij paarden met osteoartritis kunnen de volgende radiologische veranderingen gezien worden: vergroting van één of meerdere facetgewrichten en verandering van de breedte van de gewrichtsruimte. Een verwijde gewrichtsruimte is meestal geassocieerd met een asymmetrische vergroting van de facetgewrichten. Een vernauwde gewrichtsruimte wordt veroorzaakt door degeneratie van het articulaire kraakbeen. Bij paarden met osteoartritis kunnen zones met radiolucente indeukingen ontstaan ter hoogte van de facetgewrichten. Ook kan er uitbreiding van de dorsale lamina tussen twee naastgelegen wervels aanwezig zijn. Het intervertebrale foramen kan partieel of in zijn geheel niet meer zichtbaar zijn op de röntgenfoto, dit wordt in het Engels “obliteration” genoemd (Whiters et al., 2009).

6.1.1. Laterale projecties

Routinematig worden de radiografieën uitgevoerd bij het staande paard en worden enkel lateraal-lateraal opnames gemaakt (Withers et al., 2009[a]). Interpretatie van radiografieën kan een uitdaging zijn omwille van de ingewikkelde radiografische anatomie en de overlap van de structuren van beiden zijdes. In het onderzoek van Withers et al. (2009[a]) wordt een gedetailleerde beschrijving gegeven van de normale radiografische anatomie van de facetgewrichten van de caudale cervicale regio (Withers et al., 2009[a]).

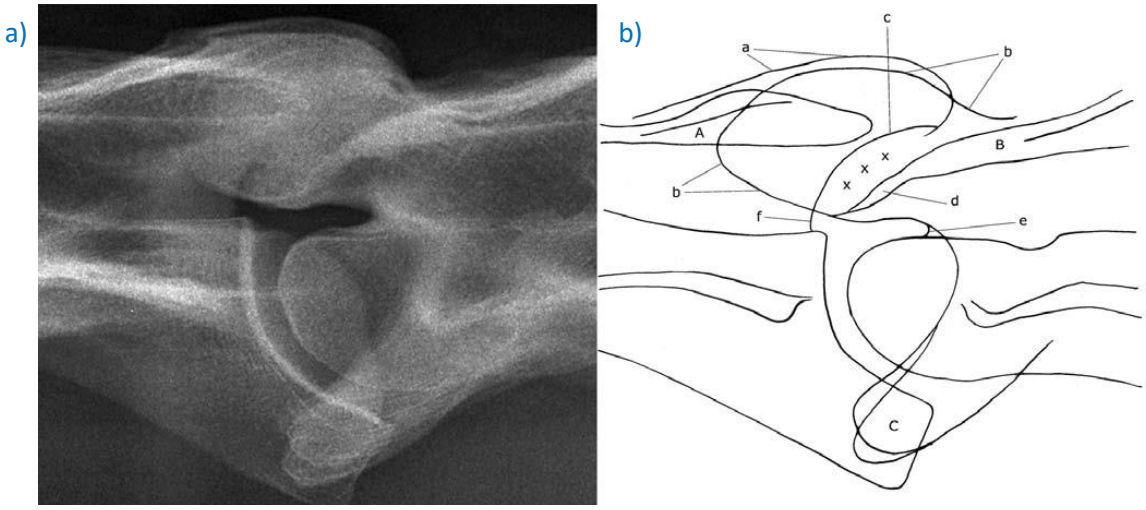

Figuur 3: a) lateraal-lateraal projectie gecentreerd op het facetgewricht van C4-C5. Links is craniaal. b) tekening van het facetgewricht C4-C5 getoond in de radiografie van figuur 3a. De radiografische contouren zijn gelabeld: de dorsale lamina van C4 (A) en C5 (B). De craniale tuberkel van de processus transversus van C5 (C). De abaxiale randen van de caudale processus articularis van C4 (a) en C5 (b). De crescent gevormde radiolucente regio is gemarkeerd met xxx, zijn dorsale contour (c) en zijn ventrale contour (d). De incisura vertebralis cranialis van C5 (e). De incisura vertebralis caudalis van C4 (f) (naar Withers et al. 2009[a]).

Röntgenfoto's zijn een tweedimensionale weergave van een driedimensionale werkelijkheid. Dit kan er toe leiden dat klinisch relevante lesies niet correct weergegeven worden, wanneer er röntgenfoto's in slechts één richting worden genomen. Axiale vergroting van de facetgewrichten is bijvoorbeeld moeilijk te detecteren op een lateraal-lateraal opname (Withers et al., 2009[a]; Thomsen et al., 2013). Op laterale projecties kunnen bijvoorbeeld enkel de craniale extremiteit van de craniale articulaire processus en de caudale extremiteit van de caudale articulaire processus duidelijk worden beoordeeld. Dorso-ventrale opnamen kunnen nuttig zijn bij het beoordelen van cervicale wervels bij veulens. Bij het volwassen paard is het echter nagenoeg onmogelijk om kwalitatief goede radiografische opnamen te maken in de dorsoventrale richting, zelfs niet onder algemene anesthesie (Withers et al., 2009[a]).

6.1.2. Oblique projecties.

In de studie van Withers et al. (2009[a]) is ook de normale radiografische anatomie van de facetgewrichten op oblique opnamen bestudeerd. De optimale hoeken waarbij beiden facetgewrichten

a) b)

het duidelijkst op de röntgenfoto zichtbaar zijn, zijn 50º-55º voor C4-C5 en 45º-55º voor C5-C6 en C6-C7 (Withers et al., 2009[a]).

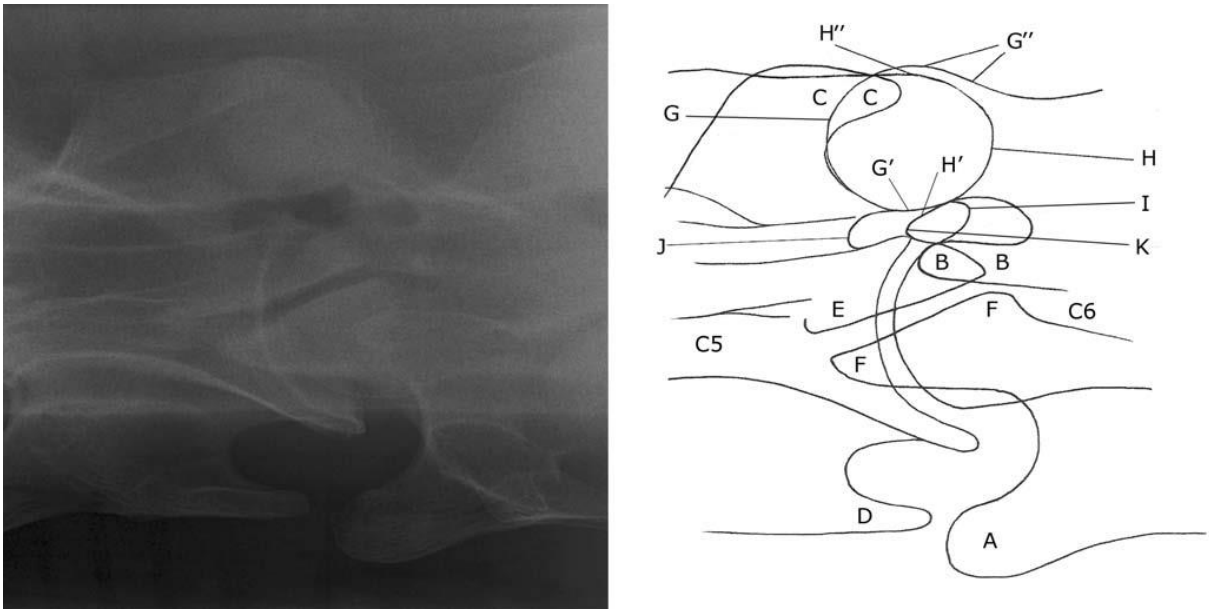

Figuur 4: a) Links 50º ventraal - rechts dorsaal oblique projectie van de caudale cervicale regio. De röntgenfoto is gecentreerd op het facetgewricht C5-C6 en craniaal is links in beeld. b) tekening die de radiografische contouren toont van de röntgenfoto zichtbaar in (a). De contouren zijn gelabeld: craniale tuberkel van de rechter (A) en linker (B) processus transversus van C6 (F). Linker craniale processus articularis van C6 (G) met zijn axiale (G') en zijn abaxiale (G") rand. De linker caudale processus articularis van C5 (H) met zijn axiale (H') en zijn abaxiale (H") rand. De craniale incisura vertebrae van C6 (I). De caudale incisura vertebrae van C5 (J). De splitsing tussen de linker en de rechter caudale processus articulares van C5 (K) (naar Withers et al. 2009[a]).

Oblique opnames kunnen helpen om te bepalen of unilaterale afwijkingen in het linker of in het rechter facetgewricht gelegen zijn (Dyson, 2011). Schuine opnamen kunnen daarbij nuttig zijn om fracturen van de cervicale wervels te detecteren. Moore et al. (1992) suggereerde dat schuine opnamen ook gebruikt kunnen worden om vergroting van de facetgewrichten op te sporen (Withers et al., 2009[a]). Voor het maken van oblique opnamen moet de nek worden gepositioneerd in het sagittale vlak, met het hoofd ondersteund op schouderhoogte. De röntgenbuis moet evenwijdig worden gepositioneerd ten opzichte van het sagittale vlak. De röntgenbuis moet hierbij met een hoek ten opzichte van het horizontale vlak worden geplaatst, zodat de stralen van de röntgenbuis gericht zijn van lateroventraal naar laterodorsaal. De cassette wordt evenwijdig aan de röntgenbuis geplaatst. De cassette mag hierbij tegen de nek rusten. Aan de voorkant van de patiënt kan worden gecontroleerd of de cassette mooi evenwijdig aan de röntgenbuis is geplaatst en of de cassette op de juiste hoogte gehouden wordt (Withers et al., 2009[a]).

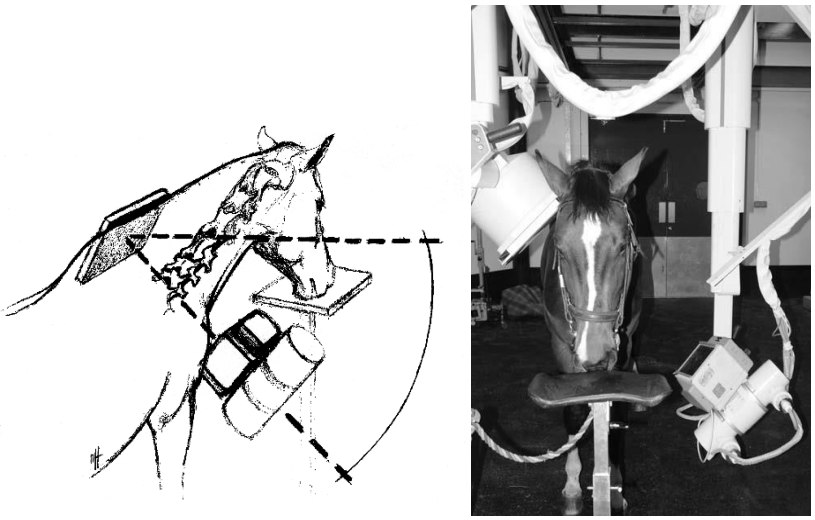

Figuur 5: positionering van de röntgenbuis, de cassette en het paard (naar Withers et al. 2009[a]).

6.1.3. De interpretatie van röntgenfoto's

De interpretatie van röntgenfoto's is niet gemakkelijk, gezien het gebrek aan gepubliceerde studies over radiografie van de nek bij adulte paarden (Down en Henson, 2009). Bij de interpretatie van röntgenfoto's moet rekening worden gehouden met onder andere anatomische variaties en het klinisch belang van de bevindingen. Een anatomische variatie vormt de transpositie van één of van beiden ventrale lamina van C6 naar C7. De ventrale lamina kan ook afwezig zijn (Withers et al., 2009[a]). Daarnaast moet er worden opgelet dat groeiplaten en aparte ossificatiecentra niet worden verward met fracturen (Dyson, 2011).

Een ander fenomeen is het optreden van radiografische magnificatie. Hierbij lijken twee structuren van dezelfde grootte niet dezelfde grootte te hebben op de röntgenfoto. De structuur die zich het dichtst bij de röntgenbuis bevindt lijkt kleiner op de röntgenfoto dan hij in werkelijkheid is (Withers et al., 2009[a]). Een lesie die dicht bij de cassette is gelegen, is duidelijker zichtbaar dan wanneer de lesie aan de tegenovergestelde zijde van de nek is gelegen (Dyson, 2011).

Ongeveer 50 procent van de klinisch normale paarden vertoont degeneratieve veranderingen ter hoogte van C6-C7 (Mattoon et al., 2004). In de studie van Withers et al. (2009[a]) werd opgemerkt dat bijna alle onderzochte wervels een milde remodeling vertoonden ter hoogte van de randen van de processi articulares. Bij sommige paarden werd een milde asymmetrie opgemerkt tussen de linker en de rechter processi articulares. Deze variaties waren echter niet waarneembaar op de radiografieën (Withers et al., 2009[a]). Bij klinisch normale paarden worden zelden osteoartritische veranderingen gevonden in de facetgewrichten gelegen voor C5-C6. Bij jonge paarden met milde ataxie, waarbij een uitgesproken osteoartritis van één of meerdere caudale cervicale facetgewrichten wordt gevonden, is het sterk aannemelijk dat de osteoartritis de ataxie veroorzaakt. Bij oudere paarden is definitieve diagnose moeilijker, omdat er radiologische tekenen van osteoartritis aanwezig kunnen zijn zonder dat het paard klinische tekenen vertoond (Dyson, 2011).

6.2. Echografisch onderzoek

Met radiografie kunnen oppervlakkige en uitgesproken beenderige veranderingen goed beoordeeld worden. Wanneer er echter diagnostische beelden van specifieke plaatsen gemaakt moeten worden, levert dit in de praktijk vaak problemen op. In vergelijking met radiografie vormt echografie een dynamische beeldvormingstechniek. Echografie vormt een snelle niet-invasieve diagnostische techniek die aandoeningen aan de weke delen, zoals corpora aliena en atrofie en fibrose van spieren in beeld kan brengen. Ook kan de oppervlakte van het bot en de aflijning van gewrichten worden beoordeeld met echografie (Berg et al., 2003). Met echografie kan peri-articulaire remodeling en synoviale opzetting vastgesteld worden (Dyson, 2011).

Op een echografisch beeld zijn de cutane en subcutane lagen zichtbaar als een hyperechogene zone, afgelijnd door nog meer hyperechogene lijnen. Tussen de subcutis en de spierlaag ziet men een hypoechogene zone die vetweefsel vertegenwoordigd. De dikte van de cutane en subcutane laag is afhankelijk van de conditie van het paard en de hoeveelheid druk die er op de sonde wordt gegeven. De aflijning van de wervels is zichtbaar als een zeer hyperechogene rand, waaronder schaduw zichtbaar is door de sterke reflectie van het botweefsel (Berg et al., 2003; Mattoon et al., 2004). De gewrichtsruimte is duidelijk terug te vinden met echografie (Berg et al., 2003). Tussen de twee articulaire processi is deze zichtbaar als een anechogene ruimte (Mattoon et al., 2004).

6.3. MMEP test

Compressie van het ruggenmerg kan zorgen voor beschadiging van motorische banen, waardoor ataxie ontstaat. Om de functionele integriteit van de motorische banen te testen kan de motorische cortex worden gestimuleerd door een magnetische spoel ter hoogte van het voorhoofd te plaatsen. De spoel wekt een gesynchroniseerde afdalende excitatorische stroom op in de corticospinale banen. Dit worden magnetic motor evoked potentials (MMEP's) genoemd. Er is gebleken dat deze MMEP-test een waardevolle diagnostische test vormt bij zowel mensen als dieren lesies aan het ruggenmerg. In de studie van Nollet et al. (2002) zijn referentiewaarden opgesteld voor normale paarden. Daarnaast is de techniek geëvalueerd om beschadiging van de motorische banen te testen bij paarden met traumatische cervicale ruggenmerg beschadigingen of paarden leidend aan CVM of malarticulaties. In het onderzoek van Nollet et al. (2002) werden de paarden gesedeerd met detomidine (1 mg/100 kg) en buprenorfine 0.12 mg/100kg). Vervolgens werden de paarden transcraniaal magnetisch gestimuleerd. De elektromyografische reacties (MMEP's) werden gemeten door twee naaldelektrodes. De actieve elektrode werd geplaatst in de musculus extensor carpi radialis, wanneer het voorbeen werd gemeten of in de musculus tibialis cranialis wanneer het achterbeen werd gemeten. De controle elektrode werd subcutaan geplaatst aan de laterale kant van de tuberositas radialis aan het voorbeen of aan de laterale malleolus van het achterbeen. De latentietijd (in ms) is gemeten als de kortste afstand tussen het moment van stimulatie en het begin van de uitwijking. De amplitude (in mV) werd gemeten tussen de twee grootste uitwijkingen van de tegengestelde polariteit, dus tussen de grootste negatieve piek en de grootste positieve piek. Uit het onderzoek van Nollet et al. (2002) bleek dat alle paarden de diagnostische test goed tolereerden. De normale waarden voor de latentietijd en de amplitude bij gezonde paarden worden getoond in tabel 1. De waarden worden als abnormaal

beschouwd wanneer zij meer dan twee keer de standaarddeviatie (s.d.) afwijken van de gemiddelde waarde van de gezonde paarden. Paarden met compressie van het ruggenmerg vertonen verschillende afwijkingen aan de MMEP waarden. Zo is bijvoorbeeld de latentietijd variabel of verlengd en zijn de amplitudes klein (Nollet et al., 2002).

Tabel 1: De gemiddelde waarden ± s.d. van de latentietijd en de amplitude van de MMEP's na corticale stimulatie bij 12 gezonde paarden (uit Nollet et al. 2002).

	Extensor	muscle	Tibialis	muscle
	Left	Right	Left	Right
Onset of latency (ms)	20.81 ± 1.85	20.59 ± 1.83	35.94 ± 3.43	36.33 ± 3.53
Amplitude (mV)	7.37 ± 2.69	7.62 ± 2.68	5.02 ± 3.87	4.26 ± 2.55

7. Behandeling

Bij paarden met lichte ataxie, stijfheid van de nek of voorhandskreupelheid geassocieerd met osteoartritis van de cervicale facetgewrichten is het effect van een rustperiode en een behandeling met NSAID's beperkt (Dyson, 2011). Tijdelijke verlichting van klinische symptomen van osteoartritis van de facetgewrichten kan worden bereikt door een echo-begeleide intra-articulaire injectie met corticosteroïden (Mattoon et al., 2004; Dyson, 2011). Naast intra-articulaire behandeling kan er eventueel ook een peri-articulaire injectie met corticosteroïden worden uitgevoerd (Dyson, 2011). Om de naald in het gewricht te brengen wordt de gewrichtsruimte eerst in beeld gebracht met echografie. Wanneer de gewrichtsruimte in beeld is, kan de nek worden weg gebogen van de kant waar de injectie dient te gebeuren. Hierdoor komen de peri-articulaire weefsels op spanning te staan en wordt ook de gewrichtsruimte wijder, waardoor het plaatsen van de naald gemakkelijker is (Mattoon et al., 2004).

Voordat de injectie in het gewricht wordt uitgevoerd, wordt de injectieplaats geschoren, gereinigd en gedesinfecteerd. Er wordt een lokale verdoving uitgevoerd van de subcutane weefsels op de plaats waar men verwacht de naald te gaan inbrengen. Soms wordt er een kleine incisie gemaakt van de huid met een scalpelmesje. De echografische sonde wordt afgespoeld met alcohol en er wordt een steriele handschoen geplaatst over de sonde. Tussen de sonde en de steriele handschoen dient een klein beetje echogel te worden aangebracht. De huid van het paard dient goed nat te worden gemaakt met alcohol of er moet gebruik worden gemaakt van een steriele echogel. De articulaire processi worden opnieuw opgezocht met het echotoestel. Wanneer het gewricht mooi in beeld wordt gebracht kan de naald worden ingebracht in het gewricht met het stilet nog ter plaatse. Het stilet wordt vervolgens verwijderd en er wordt wat gewrichtsvocht geaspireerd. In sommige gevallen is er geen vocht te aspireren, maar wanneer de clinicus zeker is dat de naald zich in het gewricht bevind kan de medicatie worden toegediend (Mattoon et al., 2004).

8. Prognose

Voor paarden die middelmatige tot ernstige klinische symptomen hebben ten gevolge van osteoartritis van de caudale cervicale facetgewrichten is de prognose vrij slecht. Mogelijks zijn deze paarden ook niet veilig om te rijden. Paarden met milde klinische tekenen, waarvan de graad van ataxie lager is, kunnen verbetering tonen na intra-articulaire behandeling van de aangetaste facetgewrichten met triamcinolone of methylprednisolone-acetaat. Hierbij verdwijnen bij 80% van de paarden de klinische symptomen, na één tot drie maanden na de behandeling en blijven zij weg tot wel twee à drie jaar (Dyson, 2011).

De prognose van een fractuur ter hoogte van de cervicale wervels hangt af van de plaats en de configuratie van de fractuur, de graad van verplaatsing en hiervan afhangend de waarschijnlijkheid van blijvende compressie van het ruggenmerg (Dyson, 2011).

Case studie

1. Signalement en historiek

Een warmbloedpaard ingeschreven bij het SBS, mannelijk gecastreerd, van 5 jaar en 2 maanden ouderdom werd aangeboden voor onderzoek. Volgens de eigenaar vertoont het paard problemen bij het opzadelen en aansingelen. Het paard gaat hierbij soms zelfs liggen. Het paard gaat vaak in kruisgalop, vooral op de rechterhand. Ook bokt het paard tijdens het rijden. Het paard is behoorlijk bang en wanneer hij in de box staat, bijt hij soms in zijn flanken. Het paard loopt continue linksom rondjes in de stal. Tijdens het geven van ontstekingsremmers zijn de symptomen duidelijk minder volgens de eigenaar.

2. Klinische bevindingen

Bij inspectie en palpatie werden geen duidelijke afwijkingen gevonden en tijdens het bewegingsonderzoek werden in draf ook geen afwijkingen gezien. In galop trad het paard echter wat moeilijk onder met de achterhand, dit was voornamelijk te zien aan het rechterachterbeen. Het opzadelen ging tijdens het onderzoek moeiteloos en tijdens het longeren en na het longeren werden er geen afwijkingen geconstateerd. De eigenaar geeft aan dat hij thuis meer problemen ervaart dan wat het paard tijdens het onderzoek laat zien.

Uit een bereden onderzoek bleek dat het paard nog wat jong overkwam. Het aanspringen in galop ging wat moeilijk, maar het lukte uiteindelijk wel. Er werden geen echte duidelijke afwijkingen geconstateerd, maar opnieuw gaf de eigenaar aan dat hij thuis normaalgezien meer problemen ervaart.

3. Aanvullend onderzoek

3.1. Röntgenologisch onderzoek

Bij röntgenologisch onderzoek van de halswervels zijn verschillende afwijkingen geconstateerd. Op de links-rechts laterale projectie (Le-RiL) is een vergroting van het facetgewricht van C6-C7 opgemerkt. Deze articulaire processus heeft een heterogene opbouw. Er is ook een slecht gedefinieerde radiolucente lijn gezien ter hoogte van de articulaire processus, die een dwars verloop kent in craniodorsale-caudoventrale oblique richting. Er is 'buttress' formatie aanwezig ter hoogte van het ventrale aspect van de craniale articulaire processus van C7. 'Buttress' formatie wilt zeggen dat er een nieuwbeenvorming aanwezig is, die leunt op de arcus van de voorliggende wervel.

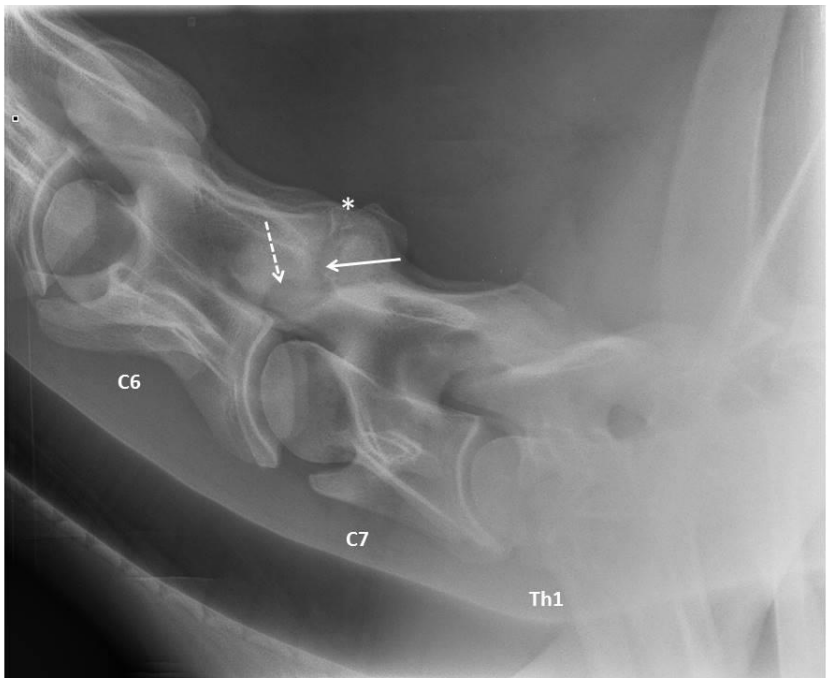

Figuur 6: Laterale opname van C6, C7 en Th1. De ventrale lamina is getranspositioneerd op C7. Er is geen processus spinosus aanwezig op C7. Het fragment is zichtbaar ter hoogte van het dorsale aspect van het facetgewricht tussen C6-C7 (onder de asterix). De radiolucente lijn is aangegeven met de pijl. Er is 'Buttress' vorming aanwezig ter hoogte van de craniale articulaire processus van C7 (onderbroken pijl).

Op de ReV-LeDO projectie is een goed gedefinieerde, scherp afgelijnde, golvende, radiolucente lijn gesuperpositionieerd op het middelste aspect van het gehele articulaire facet te zien. Er is een milde sclerose te zien, grenzend aan de fractuurlijn. Ook is de aanwezigheid van een driehoekig fragment (1.4cm x 1.2cm) vastgesteld, ter hoogte van het dorsale aspect van het rechter facetgewricht. Het fragment is gelegen in de nabijheid van de fractuurlijn en is hoogstwaarschijnlijk hieraan gerelateerd.

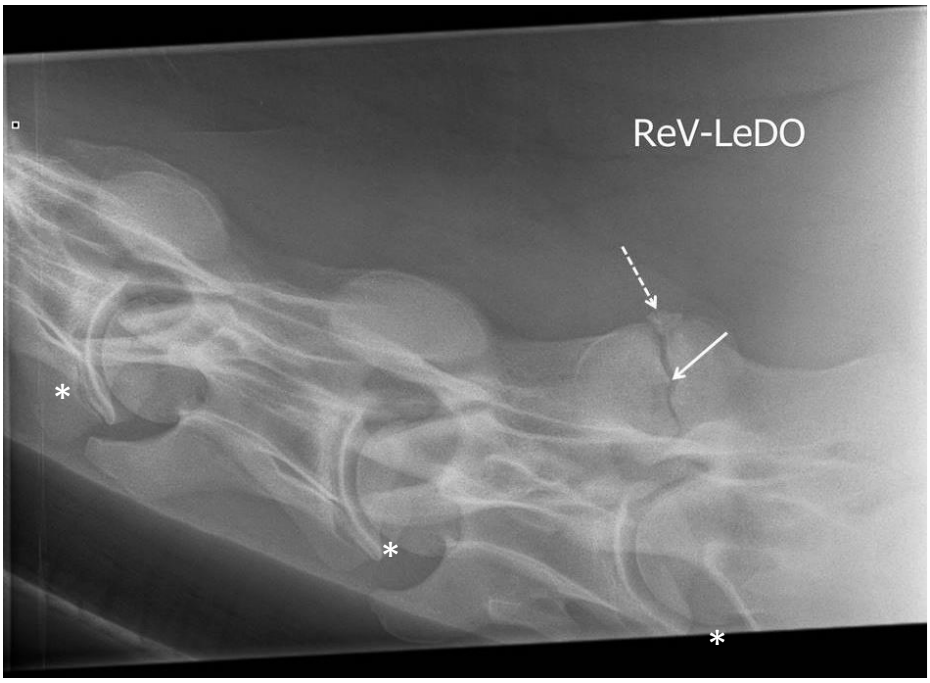

Figuur 7: Oblique opname (ReV-LeDO) van C4, C5, C6 en C7. Bovenaan in beeld zijn de rechter facetgewrichten te zien. Er wordt op de rechter facetgewrichten geschoten met de röntgenstralen. Er is een driehoekig fragment zichtbaar (onderbroken pijl). Er is een duidelijk afgelijnde fractuurlijn zichtbaar (pijl). De linker facetgewrichten zijn zichtbaar als radiolucente longitudinale zones (asterix). Er wordt in de linker facetgewrichten geschoten met de röntgenstralen.

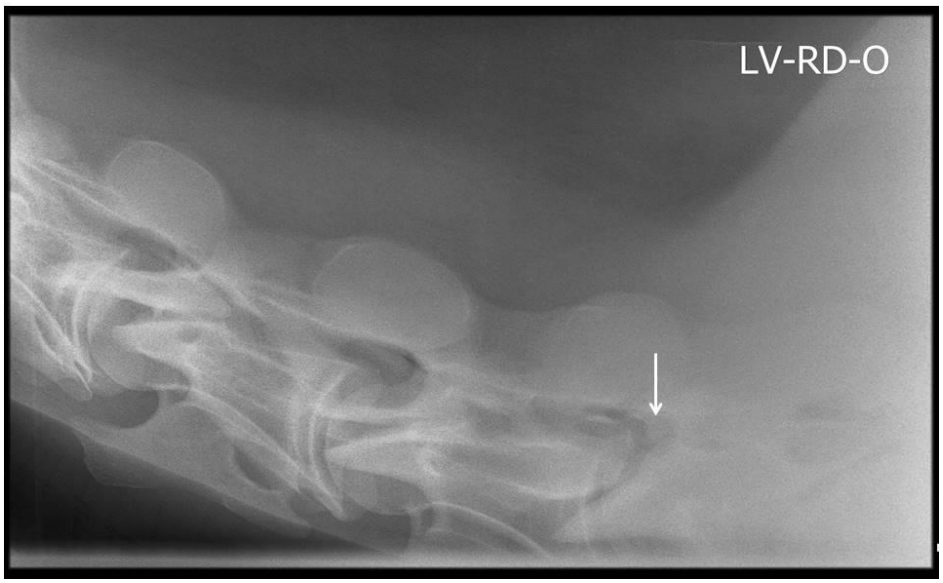

Figuur 8: Op de LeV-ReDO opname van C4, C5, C6 en C7 is te zien dat de caudale gewrichtsaflijning van C6-C7 onregelmatig is (pijl). Er is een slecht gedefinieerde radiolucente lijn ter hoogte van het caudale aspect van de caudale articulaire processus van C6 te zien.

Er is een transpositie van de ventrale lamina van C6 op C7 (anatomische variatie). Op C7 is geen processus spinosus aanwezig. Op de thoracale en lumbale radiografieën (Le-ReL) zijn geen abnormaliteiten gedetecteerd.

Op de cervicale radiografieën is dus een chronische incomplete, eenvoudige, intra-articulaire, niet verplaatste fractuur van de caudale articulaire processus van C6 te zien, met asymmetrie van de aangetaste gewrichtsvlakte. Additioneel is er een klein fragment aanwezig aan het dorsale aspect.

Differentiaal diagnostisch kan er gedacht worden aan een apart ossificatiecentrum, wanneer men het fragment ziet. Aparte ossificatiecentra worden echter niet op deze locatie gezien, maar aan de ventrale kam van C6.

3.2. Echografisch onderzoek

Met behulp van echografisch onderzoek werden de facetgewrichten van het paard beoordeeld. Ter hoogte van het rechter facetgewricht tussen C6 en C7 werden afwijkingen gevonden die aansluiten bij de radiologische bevindingen. Het gewrichtskapsel is verdikt en de articulaire processi vertonen een onregelmatige aflijning.

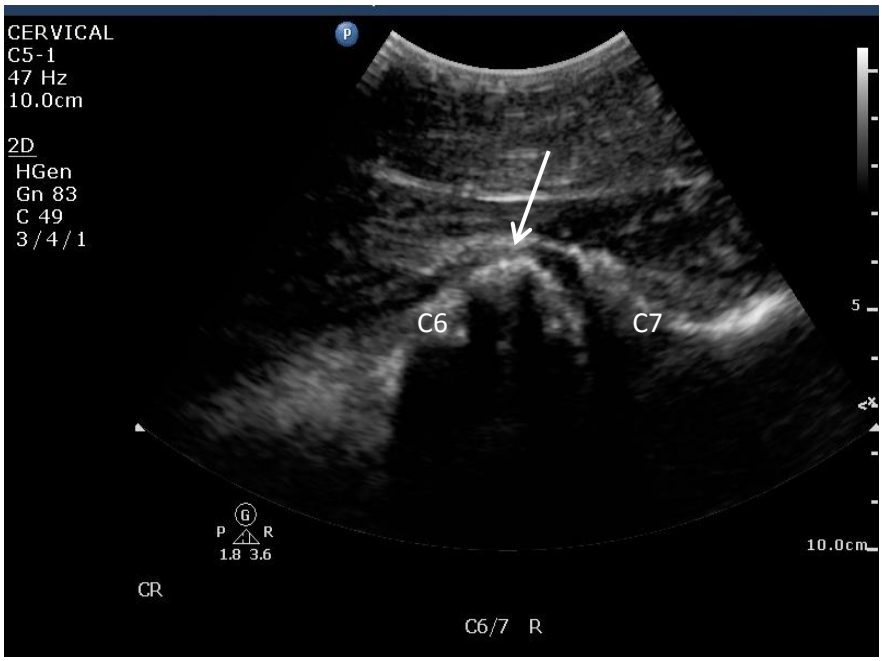

Figuur 9: Echografisch beeld van het rechter facetgewricht tussen C6 en C7. Met de pijl wordt het gewrichtskapsel aangeduid. Links in beeld is dorsaal, rechts in beeld is ventraal. De aflijning van de articulaire processi van C6 en C7 zijn zichtbaar en zijn onregelmatig.

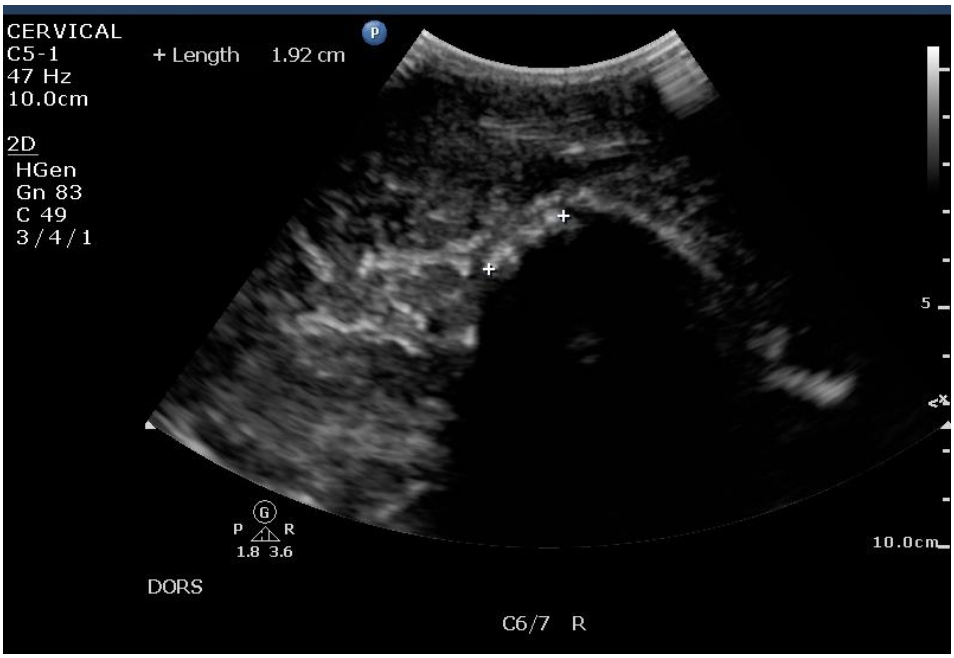

Figuur 10: Echografisch beeld van het rechterfacetgewricht tussen C6 en C7. Het fragment wat zichtbaar is op de radiografieën werd ook met behulp van echografie terug gevonden. Het fragment bevindt zich tussen de twee plussen en heeft een lengte van 1.92cm.

3.3. MMEP- test

Er is een transcraniële stimulatie test uitgevoerd. Het paard is hiervoor gesedeerd met detomidine en buprenorphine en daarna in een opvoelbox geplaatst. Eerst is de latentietijd en de amplitude gemeten van het linker achterbeen. Hiertoe zijn twee naaldelektrodes geplaatst nadat er ontsmet is met alcohol. Eén elektrode is intramusculair aangebracht in de m. tibialis cranialis, de tweede elektrode is subcutaan aangebracht in de buurt van de eerste naaldelektrode. Op het hoofd van het paard is vervolgens een magnetische stimulatie gegeven met behulp van de spoel. Vervolgens is er gecontroleerd of de naaldelektrodes nog goed op hun plaats zaten en zo nodig zijn zij opnieuw aangebracht. Per been zijn drie metingen uitgevoerd. Na het linker achterbeen is hetzelfde uitgevoerd bij het rechter achterbeen. Daarna zijn de naaldelektrodes aangebracht aan het linker voorbeen, één naaldelektrode is intramusculair in de m. extensor carpi radialis aangebracht, de tweede elektrode is subcutaan in dezelfde regio aangebracht. Ook hier is na iedere magnetische stimulatie gecontroleerd of de naaldelektrodes nog op hun plaats zaten en zijn in totaal drie metingen uitgevoerd. Tot slot is bij het rechter voorbeen hetzelfde uitgevoerd als bij het linker voorbeen. Uit de transcraniële stimulatietest is gebleken dat de latentietijden matig verlengd zijn, zowel voor- als achteraan en de amplitudes zijn normaal.

Tabel 2: latentietijden gemeten met behulp van een MMEP-test.

Lidmaat	Latentietijd in ms	Referentiewaarden in ms
Links achter	43.72	35.94
Rechts achter	47.0	36.33

Links voor	22.67	20.81
Rechts voor	23.0	20.59

4. Diagnose

Er is een fragment aanwezig ter hoogte van het facetgewricht van C6-C7. Tevens vertoond het paard milde cervicale ataxie, mogelijks geassocieerd met de bevindingen vastgesteld ter hoogte van C6-C7 aan de rechterzijde. Halspijn ten gevolge van de bevindingen is ook niet uitgesloten. Een aantal symptomen zijn mogelijks meer van karakteriële aard, maar het is moeilijk exact te onderscheiden welke symptomen eerder een medische achtergrond hebben en welke eerder karakterieel van oorsprong zijn.

5. Behandeling

Er is een lokale injectie uitgevoerd ter hoogte van het facetgewricht C6-C7 aan de rechter kant met 25 mg triamcinolone (Albicort®). Deze injectie is echo-begeleid uitgevoerd.

6. Nabehandeling en adviezen

Er wordt aangeraden aan de eigenaar om het paard een viertal weken op de weide te laten. Hierna dient hij zeer geleidelijk het werk te hervatten met het paard. Initieel kan het paard wat longewerk, zonder bijzetteugels uitvoeren. Bij het rijden onder het zadel moeten de teugels initieel weinig worden opgenomen. Het opnemen van de teugels dient zeer progressief opgebouwd te worden. Bij persisterende klachten of indien er verdere informatie gewenst is, kan er contact opgenomen worden met de kliniek. Het kan tot zeker drie maanden duren voordat er verbetering optreedt.

7. Opvolging

Na telefonisch contact met de eigenaar van het paard is het volgende naar voren gekomen. In eerste instantie leek de behandeling zeer succesvol te zijn, het paard stond rustig op stal en was erg veranderd in zijn gedrag. Het paard liep geen rondjes meer in de stal en beet niet meer in de flanken. Drie weken na de behandeling herviel het paard echter in zijn oude gedrag. De eigenaar beschrijft het paard als compleet neurotisch op stal, het paard loopt continue rondjes en lijkt geen rust te kunnen vinden. De eigenaar heeft het idee dat het paard pijn heeft. Na gesproken te hebben met prof. Delesalle is er besloten het paard te euthanaseren.

Casus bespreking

Secundair aan de fractuur van het cervicale facetgewricht kan uitgebreide osteoartritis ontstaan (Withers et al., 2009[b]). Bij het paard uit deze casusbespreking werd een verdikt gewrichtskapsel opgemerkt, naast een vergroting en een onregelmatige aflijning van de articulaire processi. Het is goed mogelijk dat deze vergroting van het facetgewricht compressie van het ruggenmerg veroorzaakt. Ook de verdikking van het gewrichtskapsel kan mogelijks bijdragen aan compressie van het ruggenmerg. Door de compressie van het cervicale ruggenmerg kunnen atactische symptomen ontstaan. Het paard treedt wat moeilijk onder met de achterhand en galoppeert moeilijk aan. De

eigenaar geeft ook aan dat het paard thuis vaak in kruisgalop gaat. Al deze symptomen zijn een teken van zwakheid en het is goed mogelijk dat dit wordt veroorzaakt door compressie van het ruggenmerg. Om vast te kunnen stellen of er ergens op het verloop van de motorische banen die lopen van de hersenen naar de ledematen problemen zijn met de signaaloverdracht, is er bij dit paard een MMEP-test uitgevoerd. Hieruit bleek dat er een vertraagde signaaloverdracht aanwezig was bij zowel de voor- als achterhand, maar dat de sterkte van het overgebrachte signaal wel correct was. Dit bleek uit de verlengde latentietijden met een normale amplitude. Als alternatief voor de MMEP-test zou er ook een myelografie kunnen worden uitgevoerd om de diameter van het vertebrale kanaal te beoordelen. Er kan dan worden gekeken of er ergens op het verloop van het ruggenmerg een compressie aanwezig is (Biervliet et al., 2004[b]; Hanh et al., 2008). Het nadeel van myelografie is echter dat het paard onder algemene anesthesie moet worden gebracht. Daarom heeft de MMEP-test de voorkeur boven myelografie (Nollet et al., 2002).

Naast de compressie van het ruggenmerg kan de fractuur met het fragment en de osteoartritis die hierdoor is ontstaan ook leiden tot pijn van de hals. Pijnklachten kunnen bij het paard leiden tot verzet (Jonckheer-Sheehy et al., 2012). Dit paard laat tekenen van verzet zien, het paard bokt tijdens het rijden. Wanneer het paard wordt behandeld met NSAID's zijn de klachten minder aanwezig, dit zou als bewijs kunnen worden beschouwd dat het paard ergens in het lichaam pijn heeft. Maar uiteraard kunnen andere factoren ook een rol spelen bij het gedrag van het paard, zoals de omstandigheden waarin het paard getraind wordt of bijvoorbeeld de aanpak van de ruiter die verschillend was tijdens de periode met en de periode zonder NSAID's. Het is daardoor zeer lastig om uit te maken hoe groot het effect van de NSAID's is.

Het paard is intra-articulair behandeld met corticosteroïden. Het effect van deze behandeling was moeilijk te voorspellen. De beenderige veranderingen die waren opgetreden kunnen niet ongedaan gemaakt worden. Het is echter wel mogelijk om de ontsteking van het gewricht tot rust te brengen. De zwelling van het gewrichtskapsel en de hoeveelheid gewrichtsvloeistof kunnen verminderen door de behandeling. Hierdoor zou de compressie van het ruggenmerg misschien iets af kunnen nemen, maar het doel van de behandeling is hoofdzakelijk om de mogelijke halspijn ten gevolge van de ontsteking te verminderen. Hierdoor zal het paard hopelijk minder verzet tonen in het werk.

De symptomen van ataxie zullen ongetwijfeld aanwezig blijven, maar misschien zal de eventuele pijn verminderen door het ontstekingsremmend effect van de geïnfiltreerde corticosteroïden en zal het paard meer bruikbaar zijn en door gepaste training verbeteren. De juiste training kan zorgen voor een correcte bespiering, waardoor het paard zijn tekortkomingen (deels) kan compenseren. Ook kan een juiste training zorgen voor een verbetering van het proprioceptief vermogen van het paard, waardoor de atactische symptomen kunnen verminderen.

Een van de problemen die voorkomen bij paarden die verzet vertonen ten gevolge van pijn, is dat wanneer de oorzaak van de pijn wordt weggenomen het gedrag niet direct mee verandert. De vraag is dan of het paard nog steeds pijn heeft of dat het verzet onderdeel is geworden van het gedragspatroon van het dier. Om deze reden is geadviseerd om het paard na een rustperiode heel geleidelijk op te pakken in het werk, waarbij in eerste instantie geen nageeflijkheid wordt gevraagd van

het dier. Hierdoor kan het paard wennen aan de nieuwe situatie en wordt er voorkomen dat het dier direct in verzet komt.

Als gevolg van de halspijn kan zijn dat het paard zijn hals een periode niet veel heeft willen bewegen en dat de spieren hierdoor stijf zijn geworden. Er kan eventueel overwogen worden om een fysiotherapeutische behandeling te laten uitvoeren om de spieren te mobiliseren.

Referentielijst

- Berg L. C., Nielsen J. V., Thoefner M. B., Thomsen P. D. (2003). Ultrasonography of the equine cervical region: a descriptive study in eight horses. Equine veterinary journal 35, 647-655.
- Claridge H. A. H., Piercy R. J., Parry A., Weller R. (2010). The 3D anatomy of the cervical articular process joints in the horse and their topographical relationship to the spinal cord. Equine Veterinary Journal 42, 726–731.
- Down S. S., Henson F. M. D. (2009). Radiographic retrospective study of the caudal cervical articular process joints in the horse. Equine Veterinary Journal 41, 518–524.
- Dyson S. J. (2011). Lesions of the equine neck resulting in lameness or poor performance. Veterinary Clinics of North America: Equine Practice 27, 417-437.
- Hahn C. N., Handel I., Green S. L., Bronsvoort M. B., Mayhew I. G. (2008). Assessment of the utility of using intra- and intervertebral minimum sagittal diameter ratios in the diagnosis of cervical vertebral malformation in horses. Veterinary Radiology & Ultrasound 49, 1–6.
- Jonckheer-Sheehy V. S. M., Catherine J. D., van den Belt A. J. M., van den Boom R. (2012). Bad behavior or a physical problem? Rearing in a Dutch warmblood mare. Journal of Veterinary Behavior 7, 380-385.
- Kidd J. A., Fuller C., Barr A. R. S. (2001). Osteoarthritis in the horse. Equine Veterinary Education 13, 160-168.
- König H. E., Liebich H. G. (2009). Veterinary anatomy of domestic mammals. 4e editie. Schattauer, Stuttgart, p. 86-92, 108-110.
- Mattoon J. S., Drost W. T., Grguric M. R., Auld D. M., Reed S. M. (2004). Technique for equine cervical articular process joint injection. Veterinary Radiology & Ultrasound 45, 238–240.
- Nollet H., Deprez P., van Ham L., Verschooten F., van der Straeten G. (2002). The use of magnetic motor evoked potentials in horses with cervical spinal cord disease. Equine Veterinary Journal 34, 156–163.
- Reed M. (2003). Books in Progress: Neurologic exam. Journal of Equine Veterinary Science 23, 484–492.
- Rush B. R., Grady J. A. (2008). Cervical stenotic myelopathy. Compendium Equine. 430-437.
- Thomsen L. N., Berg L. C., Markussen B., Thomsen P. D. (2013). Synovial folds in equine articular process joints. Equine Veterinary Journal 45, 448-453.
- [a]van Biervliet J., Mayhew J., de Lahunta A. (2006). Cervical vertebral compressive myelopathy: diagnosis. Clinical techniques in equine practice 5, 54-59.
- [b]van Biervliet J., Scrivani P. V., Divers T. J., Erb H. N., De Lahunta A., Nixon A. (2004). Evaluation of decision criteria for detection of spinal cord compression based on cervical myelography in horses: 38 cases (1981–2001). Equine Veterinary Journal 36, 14–20.

- [a]Withers J. M., Voute L. C., Hammond G., Lischer C. J. (2009). Radiographic anatomy of the articular process joints of the caudal cervical vertebrae in the horse on lateral and oblique projections. Equine Veterinary Journal 41, 895–902.
- [b]Withers J. M., Voûte L. C., Lischer C. J. (2009). Multi-modality diagnostic imaging of a cervical articular process fracture in a Thoroughbred horse including a novel C-Arm imaging technique. Equine Veterinary Education 21, 540–545.

UNIVERSITEIT GENT

FACULTEIT DIERGENEESKUNDE

Academiejaar 2015 - 2016

Caecocolon invaginatie bij een warmbloed veulen

door

Iris KORPERSHOEK

Promotoren: dr. L. Lefère
Prof. A. Martens

Klinische casusbespreking in het kader van de Masterproef

© 2015 Iris Korpershoek

Universiteit gent, haar werknemers of studenten bieden geen enkele garantie met betrekking tot de juistheid of volledigheid van de gegevens vervat in deze masterproef, noch dat de inhoud van deze masterproef geen inbreuk uitmaakt op of aanleiding kan geven tot inbreuken op de rechten van derden. Universiteit gent, haar werknemers of studenten aanvaarden geen aansprakelijkheid of verantwoordelijkheid voor enig gebruik dat door iemand anders wordt gemaakt van de inhoud van de masterproef, noch voor enig vertrouwen dat wordt gesteld in een advies of informatie vervat in de masterproef.

UNIVERSITEIT GENT

FACULTEIT DIERGENEESKUNDE

Academiejaar 2015 - 2016

Caecocolon invaginatie bij een warmbloedveulen

door

Iris KORPERSHOEK

Promotoren: dr. L. Lefère
prof. dr. A. Martens

Klinische casusbespreking in het kader van de Masterproef

© 2015 Iris Korpershoek

VOORWOORD

Bij aanvang van deze klinische casus in het kader van de Masterproef zou ik graag zou ik dr. L. Lefère willen bedanken voor haar hulp, adviezen en het beantwoorden van mijn vragen over deze casus. Daarnaast zou ik graag prof. dr. A. Martens en prof. L. Vlaminck willen bedanken voor hun uitleg tijdens en na de chirurgie van het veulen.

INHOUDSOPGAVE

VOORWOORD .....
INHOUDSOPGAVE .....
SAMENVATTING 1
INLEIDING 3
CASE STUDIE 4
1. Signalement en anamnese 4
2. Klinische bevindingen 4
3. Aanvullend onderzoek 4
3.1. Bloedonderzoek 4
3.2. Echografisch onderzoek 5
3.3. Sondage 6
4. Diagnose 6
5. Chirurgie 6
6. Postoperatieve onderzoeken en behandelingen 8
7. Advies 13
LITERATUURSTUDIE 15
1. Anatomie van het caecum 15
2. Fysiologie van het caecum 16
3. Caecocolon invaginatie 16
3.1. Etiologie 16
3.2. Pathofysiologie 17
3.3. Symptomen 18
3.4. Diagnose 18
3.5. Behandeling 18
3.6. Prognose 19
CASUS BESPREKING 20
REFERENTIELIJST 24
Bijlage I 26
Bijlage II 27

SAMENVATTING

Een veulen van 6 maanden oud met koliekverschijnselen werd binnen gebracht op de faculteit diergeneeskunde. Het veulen was erg pijnlijk en uit algemeen bloedonderzoek bleek dat het veulen hypocalcemisch was. Met echografie werd vastgesteld dat het veulen een caecocolon invaginatie had. Het veulen werd geopereerd. Het caecum was over zijn volledige lengte geïnvagineerd in het colon. Enkel massage was niet voldoende om het caecum te repositioneren en een enterotomie van het rechter ventrale colon werd uitgevoerd, waarbij de caecumtop in het lumen van het colon werd geamputeerd. Na repositionering werd een bijkomende resectie van het caecum uitgevoerd. Ongeveer de helft van het caecum werd hierbij verwijderd. Tijdens de operatie werd een uitgebreide *Anoplocephala perfoliata* infestatie geconstateerd. Postoperatief is het veulen behandeld met breedspectrum antibiotica en NSAID's. Het kreeg polyionische vloeistoftherapie, gefractioneerde heparine, omeprazole, vitamine E en selenium toegediend. Het werd ontwormd met praziquentel en ivermectine en de voeding werd gecontroleerd opgebouwd. Na 5 dagen is de vloeistoftherapie gestopt. Het veulen kreeg koorts en diarree en hematologisch onderzoek toonde een leucocytose aan, er is daarom besloten de antibioticatherapie voort te zetten. Ter behandeling van de diarree zijn er transfaunaties uitgevoerd en heeft het veulen Biosponge® en een supplement met *Saccharomyces cerevisiae* toegediend gekregen. Het veulen kreeg opnieuw koliek, waarbij opgezette dunne darmen werden vastgesteld. Er werd butorphanol en buscopan compositum® toegediend en er werd opnieuw polyionische vloeistoftherapie opgestart. Daarnaast kreeg het veulen lidocaïne per infusie toegediend. Als complicatie van het vele neerliggen heeft het veulen een radialisparalyse opgelopen. De functie was genormaliseerd na enkele dagen en het veulen kon de kliniek verlaten. Om deze casus te illustreren werd de literatuur grondig bekeken en besproken. Achtereenvolgens worden de anatomie en de fysiologie van het caecum besproken. Daarna komen de etiologie, de pathofysiologie, de symptomen, de diagnose, de behandeling en de prognose van een caecocolon invaginatie aan bod.

Key words:

Caecocolic intussusception – Anoplocephala – Caecumamputation – Radialisparalysis – Foal

INLEIDING

Bij een invaginatie bevindt een darmsegment zich in een naastgelegen darmsegment (Reed et al. 2010; Bell en Textor, 2010). Invaginaties ontstaan als gevolg van een ongecoördineerde contractie van de darmen. De peristaltiek kan worden beïnvloed door enteritis, schade aan de darm door parasieten, verandering van de lokale bloedvloei, plotse voedingsveranderingen, abcesvorming van de darmwand, parasympaticomimetica en organofosfaten als ontwormingsmiddel (Wiemer en van der Veen, 1999).

De meest voorkomende invaginaties van de dikke darm zijn de caecocaecale en caecocolon invaginaties (Reed et al., 2010). Invaginatie van het caecum in het colon is een niet veel voorkomende oorzaak van abdominale pijn bij paarden (Johnson et al., 1999; Hubert et al., 2000). In de studie van Johnson et al. (1999) komt een incidentie naar voren van 1,2%, er werden 9 gevallen van caecocolon invaginaties vastgesteld bij in totaal 748 gevallen van koliek die chirurgisch onderzocht werden (Johnson et al., 1999).

De aandoening wordt meer gerapporteerd bij jonge paarden (Dart et al., 1999; Hubert et al., 2000; Reed et al., 2010) In de studie van Martin et al. (1999) waarbij 30 paarden met een caecocolon of caecocaecale invaginatie werden onderzocht bleek dat 63% van de paarden 3 jaar oud of jonger waren. Caecale invaginaties kwamen echter voor bij paarden van 7 maanden tot 30 jaar ouderdom. Warmbloedpaarden waren duidelijk oververtegenwoordigd in de groep van 30 paarden (Martin et al., 1999).

8. Signalement en anamnese

Een KWPN veulen van 6 maanden en 24 dagen oud werd aangeboden op de dienst inwendige ziekten van de faculteit diergeneeskunde met symptomen van koliek. Het was voordien nog nooit ziek geweest. De dag van aanbieden werd het veulen liggend in de stal gevonden, het had geen eetlust meer en er werd geen mest gezien. Na een behandeling met Buscopan compositum® (scopolaminebutylbromide 0,2 mg/kg metamizolnatrium 25 mg/kg, Boehringer Ingelheim) en 1 tube Panacur® (fenbendazole 7,5 mg/kg, intervet) werd een lichte verbetering gezien, maar uiteindelijk werd het veulen weer ongemakkelijk. De eigenaren hebben besloten door te komen naar een kliniek voor verder onderzoek. Het veulen stond op de wei met twee volwassen paarden die lichte diarree hadden en het veulen werd voor het laatst ontwormd op een leeftijd van vier maanden ouderdom. Naast weidegang kreeg het veulen voordroog, een krachtvoermengeling en één potje bietenpulp bijgevoederd per dag.

9. Klinische bevindingen

Voor het uitvoeren van het algemeen klinisch onderzoek werd het veulen gesedeerd met XYL-M® 2% (xylazine hydrochloride 0,6 tot 1 mg/kg, VMD). Het voordeel van het gebruik van xylazine in vergelijking met andere α2-agonisten is dat xylazine geen negatieve cardiovasculaire effecten geeft. Het is daarom een geschikt sedativum bij veulens en bij paarden met koliek. De oogleden van het veulen waren sterk gezwollen en beschadigd, het veulen was daarnaast zeer pijnlijk. De polsfrequentie was 60 slagen per minuut en er was een regelmatig hartritme en geen hartruis. De temperatuur was 37.6 ºC en de ademhalingsfrequentie was 32 per minuut. De mucosa waren roze en de capillaire vullingstijd was minder dan 2 seconden. De huidturgor was normaal. Bij auscultatie van het abdomen zijn zowel links als rechts verminderde darmgeluiden te horen. De percussietest was negatief en de lendenreflex was positief.

10. Aanvullend onderzoek

10.1. Bloedonderzoek

Bij binnenkomst op de kliniek werd een routine bloedonderzoek uitgevoerd. De resultaten hiervan zijn zichtbaar in tabel 1. Het veulen heeft hypocalcemie, dit wordt vaker gezien bij paarden met koliek (Reed et al., 2010). Ook heeft het veulen een lichte hyponatriemie en een lichte hypochloremie, wat verklaard kan worden door opstapeling van vocht in het gastro-intestinale stelsel of overmatig zweten (Reed et al., 2010). Bloedgasanalyse laat zien dat zowel de PCO_2 als de HCO_3^- iets verlaagd zijn. Dit kan komen door de verhoogde ademhalingsfrequentie en de verzuring van het bloed die optreden bij

koliek (Reed et al., 2010). De B.E. is echter normaal. De PO_2 is gemeten op veneus bloed, terwijl de referentiewaarde voor arterieel bloed vermeld staan. Hieruit kunnen dus geen conclusies worden getrokken.

Tabel 3: bloedonderzoek uitgevoerd bij binnenkomst in de kliniek.

Parameter	*Gemeten waarden*	*Referentie waarden*	*Eenheid*
pH	7.45	7.35 – 7.45	
PCO_2	36.4	45 – 65	mm Hg
PO_2	45.2	90 – 100	mm Hg
B.E.	1.1	-5 – +5	meq/l
HCO_3^-	24.7	35 – 45	mmol/l
Hct	46	35 – 45	%
Lactaat	2.1	< 2	
Na^+	122.9	128 – 140	mmol/l
K^+	3.18	3.0 – 4.0	mmol/l
Ca^{2+}	0.86	1.4 – 1.6	mmol/l
Cl^-	89	100	mmol/l
Glucose	137	>100	mg/dl

10.2. Echografisch onderzoek

Bij transabdominaal echografisch onderzoek was de maag gespannen en vergroot. In het colon links was veel vloeibare inhoud zichtbaar en de dunne darmen waren gedilateerd. Daarnaast zijn er licht dikwandige dunne darmen opgemerkt. Aan de rechterzijde is een invaginatie over de volledige lengte van het abdomen vastgesteld waarbij een circulaire oedemateuze structuur zichtbaar is omgeven door normale darmwand. De dunne darmen zijn gedilateerd als gevolg van de obstructie van het lumen van de dikke darm.

Figuur 11: echografisch beeld waarop de invaginatie zichtbaar is.

10.3. Sondage

Bij sondage van de maag werd geen reflux afgezogen.

11. Diagnose

De diagnose van invaginatie van caecum in colon werd door echografie bevestigd.

12. Chirurgie

Na sedatie met XYL-M® 2% (xylazine hydrochloride 0,6 tot 1 mg/kg, VMD) en inductie met Ketamidor® (ketamine 2,2 mg/kg, Richter Pharma) en Dormicum® (midazolam 0,06 mg/kg, Roche) werd het veulen overgebracht naar de operatietafel en werd het op de rug gelegd. De anesthesie werd verder onderhouden met isoflurane. Na scheren, scrubben met chlorhexidine en grondig ontsmetten werd de buikholte geopend ter hoogte van de linea alba. Er werd vastgesteld dat het caecum in het colon was geïnvagineerd. Het caecum voelde sterk gezwollen aan en kon door de wand van het colon gevoeld worden. Het deel van het colon wat betrokken was bij de invaginatie kon nauwelijks uit de buikholte gebracht worden. Met gepaste trekkracht en manipulatie is er geprobeerd het caecum te repositioneren. Hierbij bestond het reële gevaar om een ruptuur van de darm te veroorzaken. Uit voorzorg werden er abdominale swabs rond het colon geplaatst en werd dit deel zoveel mogelijk van de rest van het operatieveld gescheiden. Mocht er een ruptuur optreden werd op deze manier contaminatie met darminhoud zoveel mogelijk vermeden. Uiteindelijk ontstonden er scheuren in de taeniae en haustriae en is er een kleine perforatie ontstaan. Na verschillende pogingen zonder succes werd besloten om te proberen het caecum vanuit de buikholte terug te duwen. Ook deze methode was niet succesvol.

Uiteindelijk werd er besloten om het colon te openen en via de opening in het colon het caecum terug te duwen. Het rechter ventrale colon werd op de colonplaat gelegd en er werd een operatiedoek vastgehecht op de laterale taenia van het colon. De incisie is zo groot gemaakt dat de chirurg gemakkelijk met haar hand door de opening heen kon. De operatiedoek werd omhoog gehouden door assistenten, zodat de kans op contaminatie van het operatieveld met darminhoud werd verminderd. Aan de schone kant van de doek heeft een tweede chirurg getracht het caecum te repositioneren door middel van tractie. Deze poging leverde ook geen resultaat op. Uiteindelijk werd er een amputatie uitgevoerd van de top van het caecum in het lumen van het colon.

Er werd een strophechting geplaatst volledig rond het caecum, waardoor de bloedvloei naar het caecum werd afgeremd. Met een bistourimesje is de top van het caecum blind geamputeerd. De overgebleven caecumbasis is vervolgens gemakkelijk terug geduwd. Het caecum is zover mogelijk uit de buikholte gehaald en er is gezocht naar de zone waar de mucosa goed is van kwaliteit om vervolgens op deze plaats een resectie uit te voeren.

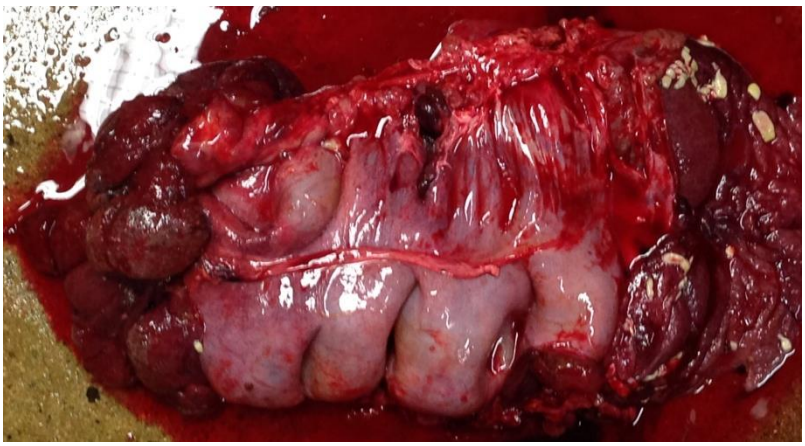

Figuur 12: Het geamputeerde deel van het caecum. Links in beeld is het lumen zichtbaar waar de caecumtop zich oorspronkelijk bevond. Rechts in beeld bevindt zich het lumen van het gedeelte waar de resectie met het gezonde deel van het caecum heeft plaatsgevonden. Rechts in beeld zijn ook verschillende Anoplocephala perfoliata zichtbaar.

Er is een uitgebreide *Anoplocephala* infectie geconstateerd. Uiteindelijk werd ongeveer de helft van het caecum geamputeerd, zie figuur 1, hierbij werden de bloedvaten afgebonden en is het lumen gesloten in twee lagen met monosyn USP 2/0. Ook de incisie in de laterale taenia van het ventrale rechter colon werd dicht gehecht in twee lagen, zie figuur 2.

Figuur 13: Het rechter ventrale colon werd ter hoogte van de laterale taenia in twee lagen dicht gehecht door middel van een cushinghechting. Links in beeld bevindt zich het rechter ventrale colon, waarbij een slechts een deel van het hechtpatroon zichtbaar is. Rechts in beeld bevindt zich het rechter dorsale colon.

Het colon werd terug geplaatst in het abdomen. De volledige darm werd gecontroleerd en de inhoud van de dunne darmen werd naar achteren gemasseerd. Er werden twee mesenteriumscheuren gehecht. De buikholte werd grondig gespoeld en een deel van het omentum werd geamputeerd. Er

werd 1l carboxymethylcellulose (CMC) en 100ml peni-kel® (penicilline, Kela) in de buikholte aangebracht. CMC voorkomt het ontstaan van postoperatieve adhesies. De buikholte werd standaard gesloten. De linea alba is samen met het peritoneum doorlopend gehecht met een Vicryl USP6. De subcutis is doorlopend gehecht met Vicryl USP1 en de huid werd ook doorlopend gehecht met Maxon USP 0. Vervolgens werd er op steriele wijze een stent geplaatst. Hiervoor werd de buik eerst gereinigd met spoelvloeistof en een abdominale swap. Er werd Opsite® wondspray op de buikwonde gespoten en een gaasverband op de wonde gelegd. Vervolgens is er Adhesive® spray gespoten rond het gaasverband en werd er Hepafix® op maat geknipt en over het gaasverband geplakt. Tijdens de recovery werd deze stent op zijn plaats gehouden met handdoeken die vastgeplakt zijn met tape rondom het abdomen. Gedurende de operatie had het veulen een lage bloeddruk.

13. Postoperatieve onderzoeken en behandelingen

Na de recovery is het veulen in een stal met schavelingen geplaatst, is de stent vervangen en werd een commercieel buiverband (Orthohorse™) aangebracht ter bescherming van de buikwonde, zie figuur 3.

Figuur 14: Het veulen op dag 2 na de operatie. De beschadiging van het ooglid is zichtbaar en het veulen heeft een buikverband om. Het verband rond zijn nek beschermd de katheter. Het veulen heeft een pot op, zodat de voeding gecontroleerd kan worden aangeboden. De stalbandages werden aangebracht ter preventie van oedeem van de ledematen.

De stent is tijdens de hospitalisatieperiode regelmatig vervangen, hierbij werd de buikwonde gecontroleerd. Tijdens de hospitalisatieperiode stond de buikwonde droog en was er minimale oedeemvorming aanwezig. De buikwonde is telkens beoordeeld wanneer de stent werd vervangen.

Vloeistoftherapie

Postoperatief kreeg het veulen polyionische vloeistoftherapie, aangevuld met 500 ml calciumborogluconaat (calcium gluconaat 187 mg/ml magnesium chloride hexahydraat 60 mg/ml, Eurovet) wegens lichte hypocalcemie. De infusie snelheid werd aangepast in functie van de hematocriet en na correctie van de calciumwaarden werd geen extra calcium meer toegevoegd. Op dag 4 na de operatie werd het infuus afgekoppeld en de blijfkatheter verwijderd.

Antibiotica behandeling

Het veulen is postoperatief vijf dagen intraveneus behandeld met drie maal daags kristallijne penicilline (natriumbenzylpenicilline 11 mg/kg, Kela) in combinatie met één maal daags 37 cc Genta-kel® 5% (gentamicine 6,6 mg/kg, Kela).

Ontstekingsremming en pijnstilling

Als NSAID werd 6 dagen 6 cc Emdofluxin 50® (flunixine megluminum 1,8 mg/kg, Ecuphar) intraveneus toegediend.

Bijkomende behandelingen

Op de dag na de operatie werd er gestart met de subcutane toediening van ½ spuit Clexane® (enoxaparine 150 mg, 0,3 mg/kg, SANOFI) per dag voor drie achtereenvolgende dagen. Enoxaparine is een gefractionneerde heparine en wordt toegediend ter preventie van laminitis.

Ter preventie van maagzweren werd er één maal daags voor vier aansluitende dagen oraal Gastroguard® (Omeprazole 4 mg/kg, Merial) toegediend. Wegens de zware operatie en zwakke algemene toestand van het veulen werd er een eenmalige intramusculaire injectie van Etosol-SE® (alfa-tocoferolacetaat 1,8 mg/kg natriumseleniet-pentahydraat 0,04 mg/kg, Eurovet) als antioxidant toegediend.

Algemene toestand

De dag van de operatie is de pols van het veulen om de twee uur gecontroleerd. De gemeten polsfrequenties staan vermeld in tabel 5. Er is te zien dat de pols continue verhoogd is, dit kan wijzen op pijn.

Tabel 4: gemeten polsfrequenties (slagen/minuut) op dag 0.

Tijdstip	*16.00*	*18.00*	*20.00*	*22.00*	*24.00*	*02.00*	*04.00*	*06.00*
Gemeten polsfrequentie	72	64	72	72	68	64	72	64

Omdat de pols verhoogd is en het veulen ongemakkelijk lijkt te zijn, is er Dolorex® (butorphanol 0,05-0,1 mg/kg, MSD) toegediend. De pols is echter niet gezakt na de toediening van Dolorex®.

Dagelijks werd de pols, de ademhaling en de temperatuur gemeten, daarnaast is er genoteerd of het veulen gemest heeft. Een algemeen overzicht van de gemeten parameters wordt weergegeven in bijlage II.

Parasitologisch onderzoek

Er is parasitologisch onderzoek uitgevoerd op een meststaal, de resultaten zijn vermeld in tabel 3.

Tabel 5: parasitologisch onderzoek (McMaster methode) uitgevoerd op een meststaal.

Parameter	***Resultaat***
Strongyliden EPG	900
Cyathostominae LPG	6
Anoplocephala	Negatief

Tijdens de operatie van het veulen werd een duidelijke besmetting met *Anoplocephala* vastgesteld, desondanks geeft het parasitologisch mestonderzoek een negatieve uitslag. De EPG voor *Strongyliden* is verhoogd, ook worden er *Cyathostominae* larven uitgescheiden. Het veulen werd op een leeftijd van vier maanden ouderdom voor het laatst ontwormd door de eigenaar met een onbekend ontwormingsmiddel. Op de dag dat het veulen koliekverschijnselen vertoonde, werd het ontwormd door de dierenarts met één tube Panacur® (fenbendazole 7,5 mg/kg, intervet). Op de kliniek werd het veulen nogmaals ontwormd met Equimax® (ivermectine 200 µg/kg praziquantel1,5 mg/kg, Virbac).

Fluoresceïnetest

Bij binnenkomst in de kliniek werd vastgesteld dat de oogleden sterk gezwollen en beschadigd waren. Waarschijnlijk is dit veroorzaakt door het rollen tijdens de koliekepisodes. Om te controleren of de cornea beschadigd was, werd er fluoresceïne in de ogen gedruppeld. De test was negatief voor beiden ogen, wat wilt zeggen dat de cornea intact is.

Figuur 15: Het oedeem en de beschadiging van het linker ooglid op dag 2 na de operatie en binnenkomst op de kliniek.

Verder verloop van de hospitalisatieperiode

Vanaf dag 4 na de operatie kreeg het veulen gedurende de dag diarree. De eetlust en de bloedwaarden bleven echter stabiel. Op dag 5 na de operatie had het veulen koorts, zijn temperatuur was 39.1ºC. De mest is wisselend plat en vaster.

Er werd een hematologisch onderzoek uitgevoerd. In tabel 2 is te zien dat er een lichte verhoging is van de segmentkernige of jonge neutrofielen, er is dus sprake van een linksverschuiving. Daarbij is het vooral opvallend dat het aantal leucocyten sterk gestegen is.

Tabel 6: hematologisch onderzoek uitgevoerd op veneus bloed. De dikgedrukte waarden zijn afwijkende waarden.

Parameter	*Resultaat*	*Referentie*	*Eenheid*
Leucocyten	**16.8**	3.5-9.0	x 10^9/l
Hematocriet	26.2	350-450	(ml/l)
Segmentkernige	**83**	55-70	(%)
Lymfocyten	13	30-45	(%)
Trombocyten	374	100-350	x 10^9/l

Er werd een bacterieel mestonderzoek uitgevoerd, welke negatief bleek voor Salmonella en Clostridium. Het veulen is naar een isolatiestal verplaatst en er is een transfaunatie uitgevoerd waarbij 300g Biosponge® (Di-Tri-Octahedral smectite, Platinum Performance) toegediend werd. Er werd ook 5 g van het voedingssupplement Yea-sacc® (S*accharomyces cerevisae* 2,5 x 10^8 CFU/g, Dodson en Horrell) oraal toegediend.

Ondanks de behandeling met breedspectrum antibiotica ontwikkelde het veulen koorts, daarom is besloten over te schakelen naar een ander antibioticum. Er werd voor drie dagen één maal daags Floxadil® (enrofloxacine 5 mg/kg, ecuphar) intraveneus toegediend. Enrofloxacine is een breed spectrum antibioticum. Enrofloxacine is irriterend voor de vene en moet daarom worden verdund met gedestilleerd water (aquadest®) voor toediening.

’s Nachts had het veulen erge koliek en lag het veel neer. Er is echografisch onderzoek uitgevoerd waaruit bleek dat de dunne darmen waren opgezet. Dolorex® (butorphanol 0,05-0,1 mg/kg, MSD Animal Health) werd toegediend, wat de viscerale pijn ten gevolge van gastro-intestinale koliek verminderd. Daarnaast werd er intraveneus Buscopan compositum® (scopolaminebutylbromide 0,2 mg/kg metamizolnatrium 25 mg/kg, Boehringer Ingelheim) toegediend. Vloeistoftherapie werd opnieuw gestart. Het veulen kreeg een infuus Xylocaïne® (lidocaïne, Dechra Veterinary Products). Er werd een bolus toegediend van 1,3mg/kg en daarna werd het lidocaïne infuus gegeven aan een rate van 0,05 mg/kg/min. Wegens onvoldoende pijnstilling werd voor de tweede keer die dag Emdofluxin 50® (flunixine megluminum 1,8 mg/kg, Ecuphar) toegediend. ‘s Morgens op dag 6 kon het veulen niet meer rechtkomen. Met behulp van een singel kon het veulen staan, maar het kon niet steunen op het linker voorbeen als gevolg van een radialisparalyse. Het veulen werd permanent in de singel gehouden.

Op dag 6 en dag 7 is er één maal daags 3 g Thiamine® (thiaminehydrochloride, Certa) oraal toegediend aan het veulen. Op dag 7 is er in plaats van een intraveneuze toediening van Emdofluxin 50® oraal Equioxx® (firocoxib 0,1 mg/kg, Merial) toegediend. Equioxx® is een NSAID en heeft een ontstekingsremmende, een antipyretische en pijnstillende werking. Daarnaast werd er op dag 7 voor een tweede maal een transfaunatie uitgevoerd en werd gestart met de toediening van 5g Yeasac® per dag tot dat het veulen naar huis is gegaan.

Op dag 8 is de toestand van het veulen is gestabiliseerd en het infuus kon worden afgekoppeld. Het veulen kon weer normaal steunen op zijn linkervoorbeen. Op dag 8 is voor een derde maal een transfaunatie uitgevoerd. Vanaf dag 9 werd er enkel nog Yeasacc® toegediend aan het veulen en werd de voeding geleidelijk verder opgebouwd. Op dag 15 na de operatie ging het veulen naar huis.

Voeding

De voeding van het veulen werd na de operatie geleidelijk opgebouwd volgens het schema in tabel 4. Wanneer het veulen voeding kreeg werd er ook telkens wat water aangeboden.

Tabel 7: postoperatief voedingsschema, dag 0 is de dag van opname en de operatie.

Dag	*Fiberforce*	*Luzerne*	*Veulenkorrel*	*Hooi*	*Frequentie*
0	-	-	-	-	n.v.t.
1	1 handje	-	-	-	Om de 4 uur tot 24.00u
2	2 handjes	2 handjes	-	-	Om de 4 uur tot 24.00u
3	4 handjes	4 handjes	-	-	Om de 4 uur tot 24.00u
4	¼ schep	4 handjes			Om de 4 uur tot 24.00u
5	¼ schep	4 handjes	-	4 handjes	Om de 4 uur tot 24.00u
6	-	2 handjes	-	-	Om de 4 uur tot 24.00u
7		½ schep	1 handje	-	Om de 4 uur tot 24.00u
8		½ schep	2 handjes	4 handjes	Om de 4 uur tot 20.00u
9		½ schep	2 handjes	Hooi	Om de 4 uur tot 20.00u
10		½ schep	2 handjes	Hooi	Om de 4 uur tot 20.00u
11		½ schep	2 handjes	Hooi	Om de 4 uur tot 24.00u
12		½ schep	2 handjes	Hooi	Om de 4 uur tot 20.00u
13		½ schep	2 handjes	Hooi	Om de 4 uur tot 20.00u
14		½ schep	¼ schep	Hooi	Om de 4 uur tot 20.00u
15		½ schep	¼ schep	Hooi	Om de 4 uur tot 20.00u

14. Advies

Er wordt geadviseerd om de eerste vier weken na het verlaten van de kliniek beweging te beperken, zodat de buikwonde goed kan genezen. Indien mogelijk mag het veulen aan de hand gestapt worden. Na vier weken kan het veulen geleidelijk in vrijheid worden gelaten en afhankelijk van de weersomstandigheden op de weide worden gezet. Het veulen mag onbeperkt hooi krijgen en 4 maal daags een ½ schep luzerne en ¼ schep veulenkorrel. Om de darmflora te ondersteunen kan een supplement van *Saccharomyces* worden gegeven. De buikwonde moet gecontroleerd worden op

tekenen van infectie. In geval van ettervorming, dient de dierenarts verwittigd te worden. De hechtingen zijn resorbeerbaar en hoeven niet verwijderd te worden. De vaccinatie kan volgens normaal schema worden uitgevoerd. Ontworming met moxidectine en praziquentel dient herhaald te worden binnen 4 weken.

LITERATUURSTUDIE

1. Anatomie van het caecum

Bij het volwassen paard is het caecum ongeveer een meter lang en heeft het een inhoud van ongeveer 30 liter. Het beslaat de caudale rechter kwadrant van het abdomen. Het caecum kan opgedeeld worden in een caecumbasis, een caecumlichaam en een caecumtop (Dart et al., 1999; König en Liebig, 2009).Ter hoogte van de lumbaalregio bevindt zich de caecumbasis die verbonden is met de dorsale lichaamswand via een mesenterisch ligament en tegen de rechter lichaamswand aanligt. Het caecumlichaam is gekromd, loopt richting cranioventraal en ligt meer van de buikwand af naar mediaal toe. De caecumtop eindigt blind ongeveer ter hoogte van de punt van het borstbeen op de ventrale bodem van de buikwand. De opening tussen het caecum en colon is spleetvormig en wordt het ostium ceacocolicum genoemd. Het is gelegen ter hoogte van de caecumbasis en wordt gevormd door een constrictie van het colon ascendens (König en Liebich, 2009). Het ileum mondt uit in het caecum ter hoogte van de caecumbasis (Dart et al., 1999). De overgang tussen het ileum en het caecum wordt ook wel de plica ileocaecalis genoemd. Reflux vanuit het caecum in het ileum wordt voorkomen door de ileale papil (König en Liebich, 2009).

De taeniae van het caecum worden gevormd door de longitudinale spierlaag . Tussen de taeniae is de caecumwand geplooid in vier delen die men haustrae noemt (König en Liebich, 2009). Het caecumlichaam heeft dorsale, ventrale en laterale taenia. De ventrale en mediale taeniae komen samen bij de apex. Het ligamentum caecocolicum ontstaat vanuit de laterale taenia en hecht aan op het laterale ligament van het rechter ventrale colon. Het ileum is vastgehecht aan de dorsale taenia van het caecum door middel van het ligamentum ileocaecale. De laterale en mediale caecale arteries en venen zijn gelegen in de laterale en mediale taeniae (Dart et al., 1999; König en Liebich, 2009).

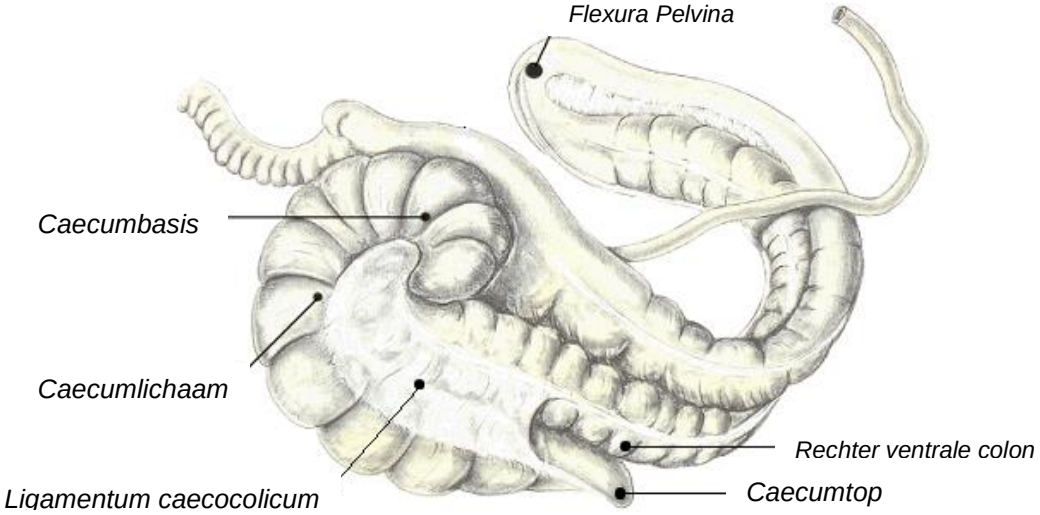

Figuur 16: schematische weergave van de anatomie van het caecum. Het caecum is kommavormig en staat in verbinding met het ileum en het rechter ventrale colon (naar een illustratie van dr. G. Constantinescu, Merck Veterinary Manual)

2. Fysiologie van het caecum

Bij zoogdieren heeft de dikke darm als functie om water en elektrolyten te absorberen die afkomstig zijn uit de voeding en die gesecreteerd werden door de maag en dunne darm. Daarnaast vormt de dikke darm een plaats voor microbiële vertering. Veel plantetende zoogdieren gebruiken de producten die door de microbiële vertering vrij komen als voedingsbron (Argenzio et al., 1974).

De dikke darm van het paard, die bestaat uit het colon en het caecum is een fermentatiekamer die een uitgebreide en complexe samenstelling van micro-organismen bevat. Het grootste deel van de fermentatie vindt plaats in de dikke darm. Plantaardige vezels worden door de microbiota gehydrolyseerd tot de vluchtige vetzuren acetaat, proprionaat en butyraat, welke een belangrijke energiebron vormen. De samenstelling van de microbiota is sterk afhankelijk van het voedingspatroon (Reed et al., 2010).

3. Caecocolon invaginatie

3.1. Etiologie

Caecocolon invaginaties worden vermoedelijk veroorzaakt door een lokale verstoring van de motiliteit (Hubert et al., 2000; Bell en Textor, 2010), een inflammatie of een deel abnormale darmwand van waaruit de invaginatie begint (Bell en Textor, 2010). De oorzaken van verstoorde motiliteit van de dikke darm kunnen lintworminfestaties (*Anoplocephala perfoliata*), abcesvorming van de caecumwand geassocieerd met *Strongylus vulgaris* of *Eimeria leukarti*, ontworming met organofosfaten en toediening van parasympaticomimetica zijn (Hubert et al., 2000; Bell en Textor, 2010).

Anoplocephala perfoliata is de meest voorkomende lintworm bij paarden. De prevalentie varieert van 18-82%, afhankelijk van de geografische regio (Williamson et al., 1997). De prevalentie van infectie is hoog in landen met een gematigd klimaat (Proudman en Trees, 1999). Anoplocephala werd lang gezien als een incidentele bevinding op autopsie en werd zelden gerelateerd aan klinische ziekte. Het vasthechten van de parasiet aan de darmwand ter hoogte van de ileocaecale overgang en de omgeving hiervan kan echter leiden tot pathologie. Er kunnen ulceraties van de mucosa, submucosaal oedeem, hypertrofie van het distale ileum en verminderde verwijding van de ileocaecale opening ontstaan. De ernst van de pathologie is direct gerelateerd aan de mate van infectie (Proudman en Trees, 1999). *Anoplocephala perfoliata* zijn vaak betrokken bij invaginaties van het caecum (Reed et al., 2010)

Cyathostominae infecties als oorzaak van caecale invaginaties zijn zelden gerapporteerd. In het onderzoek van Mair et al. (2000) wordt echter gesteld dat er caecale invaginaties kunnen ontstaan als

complicatie bij klinische *cyathostominae* infecties. Zeker wanneer een paard met larvale cyathostominose ernstige of persistente tekenen van abdominale pijn vertoond dient men rekening te houden met een caecale invaginatie. Waarschijnlijk veroorzaken de *cyathostominae* larven verandering van de lokale motiliteit van het caecum. Daarnaast ontstaan er pathologische veranderingen op de plekken waar de larven migreren en waar de cystes worden gereactiveerd. Hierdoor kan vervolgens een caecale invaginatie ontstaan (Mair et al., 2000).

3.2. Pathofysiologie

Een invaginatie ontstaat doordat een deel van de darm door de peristaltiek in een naastgelegen deel schuift. Dit kan komen door een overdreven circulaire contractie, waardoor een soort “knoop” ontstaat. Deze “knoop” schuift vervolgens door peristaltische longitudinale contractie in het naastgelegen ontspannen deel van de darm (Edwards, 1986).

Een caecocolon invaginatie ontstaat door vergelijkbare ongecoördineerde contracties. Bij de normale peristaltiek van het caecum wordt de darminhoud van de apex en het caecumlichaam naar het rechter ventrale colon verplaatst. (Dart et al., 1999; Mair et al., 2000). De invaginatie begint dus aan de punt van het caecum. Wanneer er een inversie ontstaat van de caecumtop spreekt men van een caecocaecale invaginatie. Er is hierbij geen obstructie van de darm. Wanneer het caecum echter verder inverteert door het ostium caecocolicum en in het rechter ventrale colon terecht komt is er wel een obstructie van darm. Men spreekt dan van een caecocolon invaginatie en er wordt hierbij meestal ernstige koliek gezien (Edwards, 1986; Hubert et al., 2000; Reed et al., 2010).

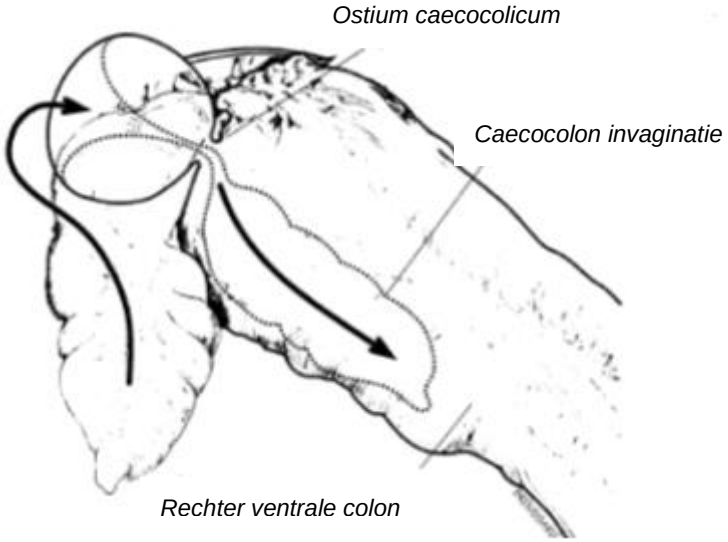

Figuur 17: Schematische weergave van het ontstaan van een invaginatie van het caecum in het rechter ventrale colon. De invaginatie start bij de apex van het caecum en verloopt progressief door het ostium caecocolicum. (naar Hubert et al., 2000).

3.3. Symptomen

Paarden met deze aandoening kunnen zich klinisch verschillend presenteren. De meerderheid van de patiënten vertoont acute symptomen (Wiemer en van der Veen, 1999), maar ook intermitterende pijn over verschillende dagen of chronisch gewichtsverlies kunnen worden gezien (Dart et al., 1999; Hubert et al., 2000; Reed et al., 2010; Johnson et al., 1999).

Waarschijnlijk hangt de ernst van de klachten af van de mate waarin het caecum is geïnvagineerd (Reed et al., 2010) en van de graad van luminale obstructie (Bell en Textor, 2010). Bij de acute vorm ziet men in het beginstadium van de invaginatie uitgesproken tekenen van ernstige abdominale pijn. Later neemt dit af tot intermitterende milde abdominale pijn. Na nog langere tijd kan er een graduele verslechtering van de cardiovasculaire parameters optreden en kan er endotoxemie en peritonitis ontstaan (Dart et al., 1999). De paarden sterven meestal binnen 10 dagen als zij niet worden behandeld (Edwards, 1986). Bij de chronische vorm ziet men gewichtsverlies, anorexie, een verminderde hoeveelheid faeces en eventueel een verhoogde temperatuur (Dart et al., 1999). De chronische vorm leidt niet tot sterfte voor meerdere weken of zelfs maanden (Edwards, 1986).

3.4. Diagnose

De symptomen van een caecocolon invaginatie kunnen uiteenlopend zijn en de aandoening komt niet frequent voor. Er zijn echter twee zaken zeer suggestief voor deze aandoening. Ten eerste kan er op rectaal onderzoek een harde massa gevoeld worden in het rechter caudale abdomen wat wijst op betrokkenheid van het caecum (Dart et al., 1999; Bell en Textor, 2010). Ten tweede kan er op echografie een zeer duidelijke aanwijzing zijn voor een caecocolon invaginatie (Bell en Textor, 2010). Dart et al. (1999) beweert dat de definitieve diagnose meestal pas chirurgisch gesteld kan worden (Dart et al., 1999). In het onderzoek van Bell en Textor (2010) werd echter in 12 van de 19 gevallen van caecocolon invaginaties, de diagnose preoperatief gesteld door middel van echografie en rectaal onderzoek.

3.5. Behandeling

De behandeling van caecocolon invaginaties is het meest succesvol wanneer de diagnose vroeg gesteld wordt (Johnson et al., 1999). Wanneer geen reactie wordt gezien op conservatieve pijnbestrijding vormt dit een reden om te beslissen over te gaan tot exploratieve laparotomie. Ook persisterende tekenen van milde abdominale pijn met veranderingen van buikvocht die suggestief zijn voor peritonitis of specifieke vaststellingen van een caecocolon invaginatie kunnen gegronde redenen zijn voor een exploratieve laparotomie (Johnson et al., 1999).

De behandeling van een caecocolon invaginatie bestaat uit een chirurgische handmatige reductie of een reductie met een partiele typhlectomie (Hubert et al., 2000; Reed et al., 2010). Het colon wordt

hiervoor buiten de buikholte gebracht en de darminhoud wordt verwijderd door een enterotomie ter hoogte van de flexura pelvina uit te voeren. Vervolgens wordt er geprobeerd het caecum te repositioneren door met de ene hand voorzichtige tractie uit te oefenen aan het geïnvagineerde deel. Met de andere hand wordt het caecum wat in het rechter ventrale colon is gelegen gemanipuleerd door het ostium caecocolicum. Wanneer de reductie is geslaagd wordt het aangetaste deel van het caecum verwijderd. Ruptuur van de apex van het caecum komt bij deze procedure regelmatig voor, er moeten dus maatregelen worden genomen om contaminatie met darminhoud te voorkomen (Dart et al., 1999).

Deze technieken kunnen echter niet gebruikt worden wanneer het caecum niet manueel te repositioneren is (Hubert et al., 2000). In dat geval kan er een enterotomie van het rechter ventrale colon worden uitgevoerd gevolgd door, reductie en een partiele typhlectomie (Dart et al., 1999; Hubert et al., 2000; Reed et al., 2010). Wanneer het niet mogelijk is om het caecum te repositioneren na opening van het rechter ventrale colon, kan er een resectie van het caecum worden uitgevoerd in het lumen van het colon. Wanneer het rechter ventrale colon wordt geopend is enige vorm van contaminatie van de buikholte onvermijdelijk (Dart et al., 1999).

3.6. Prognose

Overlevingskansen van paarden met een caecocolon en caecocaecale invaginatie variëren van 27 – 88% (Dart et al., 1999). Paarden met een chronische invaginatie kunnen onomkeerbare veranderingen vertonen aan het caecum, wat een reden kan zijn voor euthanasie. Wanneer er tijdens chirurgie blijkt dat er peritonitis, een geruptureerd caecum of een niet-reduceerbaar caecum aanwezig is, kan er besloten worden tot euthanasie (Martin et al., 1999).

In de studie van Hubert et al. (2000), werd de prognose onderzocht van paarden met een niet reduceerbare caecocolon invaginatie waarbij het rechter ventrale colon werd geopend. In dit onderzoek werd net als bij deze casus een plastic operatiedoek vastgehecht op het te openen colon om zo contaminatie te verminderen. In de studie van Hubert et al. (2000) hebben alle acht paarden de hospitalisatieperiode overleefd. Na de hospitalisatieperiode heeft één paard koliek gekregen en is als gevolg hiervan overleden. Alle overlevenden paarden zijn terug gekeerd naar hun oorspronkelijk prestatieniveau of zijn zelfs verbeterd op dit vlak volgens de eigenaren en geen van de paarden kreeg voeding gerelateerde problemen (Hubert et al., 2000). Caecale invaginaties hebben een goede prognose wanneer er zo snel mogelijk chirurgie wordt uitgevoerd. Reductie van het caecum door het colon te openen heeft een goede slagingskans. Bypass van het caecum door middel van een ileocolostomie dient als laatste redmiddel te worden beschouwd (Martin et al., 1999).

CASUS BESPREKING

Bij de besproken casus werd een caecocolon invaginatie gediagnosticeerd door middel van echografisch onderzoek. Chirurgie werd uitgevoerd, waarbij een resectie van een groot deel van het colon nodig was. Tijdens chirurgie kon een groot aantal lintwormen worden gezien. Uit het mestonderzoek daarentegen was het resultaat voor *Anoplocephala* negatief.

Een besmetting met *Anoplocephala* is moeilijk te diagnosticeren met de gebruikelijke parasitologische onderzoeken (Proudman en Trees, 1999; Nielsen, 2015). De mest bevat weinig eieren waardoor er een lage sensitiviteit is (Proudman en Trees, 1999). Technieken die gebruik maken van flottatie, sedimentatie, het tellen van eieren en verschillende combinaties van deze technieken geven een beperkt resultaat. Van de paarden die minder dan 100 lintwormen bevatten, wordt er bij slechts 20% een positieve uitslag gevonden bij de gebruikelijke flotatie en sedimentatie technieken. Het artikel van Nielsen (2015) laat zien dat wanneer de gebruikelijke flotatie en sedimentatie technieken worden aangepast er aanvaardbare resultaten worden bereikt. Met de aangepaste technieken kunnen infecties met minimaal 10 lintwormen worden opgespoord. In plaats van de gebruikelijke hoeveelheid mest (3-5g) een groter meststaal (30-50g) onderzocht. Het nadeel hiervan is echter dat dit erg veel tijd kost en omslachtig is. De sensitiviteit zou ook toenemen wanneer er gebruik wordt gemaakt van centrifugatie in plaats van passieve flotatie. Wanneer er gebruik wordt gemaakt van een sucroseoplossing in plaats van een zinksulfaat- of natriumchlorideoplossing worden ook significant meer *Anoplocephala* eieren terug gevonden (Nielsen, 2015). Een alternatief vormen de enzyme-linked immunosorbent assays (ELISAs), zij zijn echter meer geschikt voor het vaststellen van infecties op kuddeniveau dan op individueel niveau. In de toekomst zou coproantigen detectie in de mest een waardevolle diagnostische methode kunnen zijn, hiervoor is echter nog meer onderzoek noodzakelijk (Nielson, 2015).

Uit het mestonderzoek bleek dat de EPG voor *Strongylus spp.* is verhoogd, daarnaast zijn er larven van *Cyathostominae* terug gevonden in het meststaal. Om resistentie van *Cyathostominae* tegenover macrocyclische lactones zoveel mogelijk te beperken moet de ontwormingstrategie hierop worden aangepast. Een gebruikelijke strategie is om op basis van mestonderzoek te bepalen welke paarden er ontwormd moeten worden en welke niet. In het onderzoek van Nielsen (2006) worden de paarden met een EPG onder de 200 niet ontwormd (Nielsen 2006).

Zowel de *Cyathostominae* als de *Anoplocephala perfoliata* infectie kunnen de caecocolon invaginatie veroorzaakt hebben (Hubert et al., 2000; Bell en Textor, 2010; Reed et al., 2010; Mair et al., 2010). Het veulen moet ontwormd worden gezien zijn klinische ziekte en de EPG van 900. Fenbendazole is werkzaam tegenover Cyathostominae, in veel populaties is echter resistentie aanwezig tegenover dit

product. Ivermectine is niet tegenover alle larvale stadia werkzaam. Moxidectine is wel werkzaam tegenover alle stadia (Reed et al., 2010), maar kan niet worden toegediend aan veulens jonger dan 6,5 maand oud. Het veulen uit deze casus werd door de dierenarts thuis behandeld met fenbendazole. Gezien de mogelijke resistentie en het feit dat fenbendazole niet werkzaam is tegenover cestoden, is er op de kliniek besloten het veulen te ontwormen met ivermectine en praziquintel. Het is daarnaast zeker aan te raden om de andere paarden die op de zelfde weide staan parasitologisch te onderzoeken, om te zien of zij behandeld moeten worden tegen *Strongyliden spp.*. Daarbij zouden deze paarden behandeld moeten worden tegen cestoden aangezien het mestonderzoek hiervoor onbetrouwbaar is.

Tijdens de hospitalisatie kreeg het veulen diarree. Wanneer acute diarree wordt opgemerkt, is het van belang dat er een klinisch onderzoek wordt uitgevoerd. Er moet gecontroleerd worden of er koorts, dehydratatie en tekenen van endotoxemie aanwezig zijn. Dit kan helpen bij het bepalen van de oorzaak van de diarree en bij het bepalen van de ernst van de diarree (Reed et al., 2010). Als oorzaak van de diarree moet er bij dit veulen differentiaal diagnostisch gedacht worden aan Salmonellosis, Clostridiosis, endotoxemie en antibiotica-geïnduceerde diarree (Reed et al., 2010). Salmonellosis en Clostridiosis zijn uitgesloten als oorzaak van de diarree via bacteriologisch onderzoek.

Op dag 5 kreeg het veulen koorts. Op hematologisch onderzoek werd een sterk gestegen aantal leucocyten en een lichte verhoging van het aantal segmentkernige neutrofielen gevonden. Een lokale of algemene inflammatie van infectieuze of niet-infectieuze oorzaak kan een leucocystose veroorzaken (Amory, 2006). Stijging van de witte bloedcellen in combinatie met neutropenie en een linksverschuiving wijst op een systemische inflammatoire reactie (Reed et al., 2010). In het geval van deze case kan er sprake zijn van bacteriële peritonitis of postoperatieve inflammatie (Amory, 2006).

De voorgeschiedenis, de klinische symptomen (koorts) en de uitslag van het hematologisch- en het mestonderzoek wijzen richting een veralgemeende inflammatie met endotoxemie. Daarnaast kan de antibiotica therapie ook zeker hebben bijgedragen aan de ontwikkeling van de diarree en heeft het verwijderen van een groot deel van het caecum mogelijks bijgedragen aan de verstoring van de darmmicrobiota.

Paarden hebben een grote diversiteit aan microbiota in de darm. De microbiota zijn van groot belang voor de functie van de darm bij het paard. Bij antibioticagebruik veranderd de samenstelling van de microbiota in de darm wat kan leiden tot gastro-intestinale aandoeningen. Hoewel er nog beperkt onderzoek is uitgevoerd naar de effecten van transfaunatie, wordt dit in de praktijk regelmatig toegepast bij paarden met een verstoorde darmmicrobiota balans. Bij transfaunatie wordt er faeces van een gezond donorpaard afgenomen, de faeces wordt opgelost in water en gezeefd. Vervolgens wordt deze vloeistof via een neusslokdarmsonde in de maag opgegoten. Het doel van transfaunatie is

om de microbiota balans in de darm te herstellen (Mullen et al., 2016). Bij dit veulen werd er bij de transfaunatie ook Biosponge® toegediend. Biosponge® verwijderd endotoxines (Reed et al., 2010). Studie heeft aangetoond dat Biosponge® nuttig kan zijn bij paarden die een koliekoperatie achter de rug hebben en bij paarden die antibiotica geïnduceerde colitis hebben (Neelley en Herthel, 2000; Hassel et al., 2009)

De voeding van het veulen is postoperatief rustig opgebouwd en er werd rekening gehouden met het feit dat er een groot deel van het caecum is verwijderd. In de studie van Sauer et al. (1979) werd de vertering bij pony's die een caecotomie hadden ondergaan, vergeleken met de vertering bij pony's met een intact verteringsstelsel. Bij pony's waar het volledige caecum werd verwijderd nam de vertering van droge stof, energie, eiwit en vezels af. Relatief gezien nam vooral de mogelijkheid om vezels te verteren af. De mogelijkheid om vet te verteren nam toe. Bij het veulen uit deze case is ongeveer de helft van het caecum verwijderd, het vermogen om vezels, eiwit en energie te verteren zal dus zijn afgenomen. Het veulen zal verhoudingsgewijs meer energie en eiwit moeten binnen krijgen om een goede body condtion score te behouden (Wambacq et al., 2016). Er wordt een veulenkorrel gevoerd, die veel energie en eiwit bevat en voornamelijk verteerd wordt ter hoogte van de dunne darm (Wambacq et al., 2016).

De vertering van oplosbare vezels vindt bijna uitsluitend plaats ter hoogte van het colon en het caecum (Sauer et al., 1979). Om het caecum postoperatief te sparen wordt er geen hooi of ander langvezelig voedsel aangeboden. Wel krijgt het veulen fiberforce®, een voeder wat een hoog gehalte aan ruwe stof bevat en weinig zetmeel en suikers. Daarnaast wordt luzerne gevoerd, omdat dit een kortvezelig ruwvoeder is met een hoog eiwitgehalte. Later tijdens de hospitalisatieperiode werd de hoeveelheid hooi rustig opgebouwd, zodat de microbiota van het overgebleven caecum zich kunnen aanpassen. Uiteindelijk mag het veulen onbeperkt hooi krijgen, omdat er voldoende vermogen van het caecum over is gebleven voor de vertering hiervan.

Tijdens de hospitalisatieperiode kreeg het veulen opnieuw koliek. Met echografisch onderzoek zijn opgezette dunne darmen vastgesteld. Het veulen heeft opnieuw vloeistoftherapie gekregen en daarbij kreeg het een lidocaïne infuus. Lidocaïne heeft een anti-inflammatoire, (viscerale) analgetische en prokinetische werking. Daarnaast kan lidocaïne een bijdrage leveren aan het herstel van de mucosale barrière van de dunne darm, daarom het nuttig zijn om lidocaïne toe te dienen bij patiënten met endotoxemie (Reed et al., 2010).

Door het vele neerliggen heeft het veulen radialisparalyse gekregen. Door een te hoge druk op de zenuw is er oedeem en ontsteking van deze zenuw ontstaan. Bij een paard met radialisparalyse bevindt de elleboog zich lager dan normaal en het been kan niet goed meer gestrekt worden. Myopathie aan de triceps en fracturen aan het olecranon geven echter een vergelijkb0are houding. Er

moet dus grondig lichamelijk onderzoek uitgevoerd worden en eventueel dienen er röntgenfoto's gemaakt te worden om fracturen uit te sluiten (Wagner, 2008). De behandeling van een radialisparalyse is symptomatisch. Er kunnen NSAID's en eventueel corticosteroïden worden toegediend om de zwelling te verminderen. Daarbij kan het paard ter ondersteuning in een singel worden gehangen (Hubbel, 1999). Vitamine B1 of thiamine heeft een belangrijke enzymatische en structurele rol in het zenuwweefsel (Abdoulaye, 2008), daarom kreeg het veulen dit toegediend. Binnen 24-48 uur verwacht men reactie op de behandeling (Hubbel, 1999).

REFERENTIELIJST

- Abdoulaye B. (2008) Metabolic and Structural Role of Thiamine in Nervous Tissues. Cellular and Molecular Neurobiology 28, 923-931.
- Allen D. G., Constable P. D., Davies P. R., Quesenberry K. E., Reeves P. T., Sharma J. M., Smith R. K. W., Treadwell T. (2010). Merck Veterinary Manuel. 10e editie. Merck & Co, Whitehouse station. 2945, p. 240.
- Amory H. (2006). Bloedonderzoek : interpretatie van routine hematologie en biochemie. Voordracht: Belgian Equine Practitioners Society (BEPS) 23e studienamiddag, Brussel, 18 november 2006.
- Argenzio R. A., Lowe J. E., Pickard D. W., Stevens C. E. (1974). Digesta passage and water exchange in equine large intestine. American Journal of Physiology 226, 1035-1042.
- Bell R. J. W., Textor J. A. (2010). Caecal intussusceptions in horses: a New Zealand perspective. Australian Veterinary Journal 88, 272-276.
- Dart A. J., Dowling B . A., Hodgson D. R. (1999). Satellite Article: Caecal disease. Equine Veterinary Education 11, 182-188.
- Edwards G. B. (1986). Surgical management of intussesception of the horse. Equine Veterinary Journal 18, 313-321.
- Hassel D. M., Smith P. A. , Nieto J. E. , Beldomenico P., Spier S. J. (2009). Di-tri-octahedral smectite for the prevention of post-operative diarrhea in equids with surgical disease of the large intestine: Results of a randomized clinical trial. The Veterinary Journal 182, 210-214.
- Hubbel J. A. E. (1999). Recovery from anaesthesia in horses. Equine Veterinary Education 11, 160-167.
- Hubert J. D., Hardy J., Holcombe S. J., Moore R. M. (2000) Cecal Amputation Within the Right Ventral Colon for Surgical Treatment of Nonreducible Cecocolic Intussusception in 8 Horses. Veterinary Surgery 29, 317-325.
- Johnson P. J., Wilson D. A., Keegan K. G., Purcell K. L., Moore L. A., Kreeger J. M., Frankeny R. L., Lattimer J. C. (1999). Retrospective study of cecocolic intussusception (cecal inversion) in nine horses (1982–1998). Journal of Equine Veterinary Science 19, 190-195.
- König H. E., Liebich H. G. (2009). Veterinary anatomy of domestic mammals. 4e editie. Schattauer, Stuttgart, 768, p. 352-353.
- Mair T. S., Sutton D. G. M., Love S. (2000). Caecocaecal and caecocolic intussusceptions associated with larval cyathostomosis in four young horses. Equine Veterinary Journal 32, 77-80.

- Martin Jr B. B., Freeman D. E., Ross M. W., Richardson D. W., Johnston J. K., Orsini J. A. (1999). Cacocolic and cecocecal intussusception in horses: 30 cases (1976-1996). Journal of the American Veterinary Medical Association 214, 80-84.
- Mullen K. R., Yasuda K., Divers T. J., Weese J. S. (2016). Equine faecal microbiota transplant: Current knowledge, proposed guidelines and future directions. Equine Veterinary Education 2042-3292.
- Neelley K., Herthel D. (2000). Preventing and Treating Colitis with DTO Smectite. Journal of Equine Veterinary Science 20, 432.
- Nielsen M. K., Haaning N., Olsena S. N. (2006). Strongyle egg shedding consistency in horses on farms using selective therapy in Denmark. Veterinary Parasitology 135, 333–335.
- Nielsen M. K. (2015). Equine tapeworm infections: Disease, diagnosis and control. Equine Veterinary Education 2042-3292.
- Proudman C. J., Trees A. J. (1999). Tapeworms as a cause of intestinal disease in horses. Parasitology Today 15, 156-159.
- Reed S. M., Bayly W. M., Sellon D. C. (2010). Equine Internal Medicine. 3e editie. Saunders Elsevier, St. Louis, 1466, p. 111-114, 814, 817, 880.
- Wagner A. E. (2008). Complication in equine anaesthesia. Veterinary Clinics of North America: Equine Practice 24, 735-752.
- Wambacq W., Paulussen E., Lefère L., Bergen T., Hesta M. (2016). Nutritional management in a horse after caecocolic intussusception with almost total typhlectomy: a case report. 41st Animal Nutrition Research Forum (ANR Forum).
- Wiemer P., van der Veen H. (1999). Nonreducible caecocolic intussusception. Equine Veterinary Education 11, 179-181.
- Williamson R. M. C., Gasser R. B., Middleton D., Beveridge I. (1997) The distribution of Anoplocephala perfoliata in the intestine of the horse and associated pathological changes. Veterinary Parasitology 73, 225-241.

Bijlage I

Tabel 8: uitslagen van uitgevoerde bloedonderzoeken tijdens de hospitalisatieperiode. Na dag 8 is er geen bloedonderzoek meer uitgevoerd.De referentiewaarden staan vermeld tussen haakjes in de eerste rij van de tabel.

Dag	*Tijdstip*	*Hct (35-45)*	*B.E. (-5 - +5)*	*Na^+ (128-140)*	*K^+ (1.4-1.6)*	*Ca^{2+} (1.35-1.45)*	*Cl^- (±100)*	*Glucose (>100)*	*Lactaat (<2.0)*
0	10.00u	46	1.1	122.9	3.18	0.86	89	132	2.1
	16.00u	46	-3.9	130.5	4.19	1.08	97	140	-
	20.00u	40	3.8	130.0	3.90	1.34	97	124	-
	02.00u	40	3.8	127.8	4.01	1.22	95	119	-
1	08.00u	36	6.3	123.3	3.71	1.11	94	98	-
	16.00u	34	3.4	126.1	4.09	1.18	96	85	-
	24.00u	34	1.1	127.5	4.79	1.26	98	83	-
2	08.00u	33	-1.5	127.8	4.42	1.34	98	75	-
	20.00u	31	-0.5	129.3	3.84	1.32	98	83	-
3	08.00u	28	.-1.7	123.0	3.55	1.20	95	79	
	20.00u	30	-2.3	128.6	3.77	1.26	98	82	-
4	08.00u	34	-1.7	131.5	3.48	1.33	99	90	-
5	08.00u	-	1.7	129.0	3.67	1.39	98	91	-
	16.00u	30	-0.1	130.3	3.9	1.39	96	91	-
	24.00u	35	-1.5	126.2	4.27	1.32	96	93	-
	02.00u	34	-0.4	129.4	4.45	1.37	98	109	3.8
6	08.00u	34	-3.7	128.3	4.21	1.35	99	113	-
7	08.00u	28	0.4	126.4	3.76	1.32	96	71	-
8	08.00u	20	-1.4	127.8	3.97	1.42	97	83	-

Bijlage II

Tabel 9: Parameters gemeten om 08.00u. Voor de parameter mest wil "-" zeggen dat er geen mest gezien is en "+" dat er mest aanwezig was in de stal. Voor dag 9, 14 en 15 is er niet bekend of er mest aanwezig was of niet.

Dag	*Temperatuur (ºC)*	*Pols (slagen/min)*	*AH (/min)*	*Mest*
0	37.6	60	32	-
1	38.3	60	44	+
2	37.5	48	24	+
3	37.4	48	32	+
4	37.8	52	28	Diarree
5	39.1	52	16	Diarree
6	38.1	52	28	Vast/ diarree/ vast
7	38.6	32	16	Plat
8	37.8	44	24	+
9	37.8	36	12	
10	37.5	40	24	+
11	37.5	44	20	+
12	37.8	40	20	+
13	37.3	40	20	+
14	37.6	42	24	
15	37.6	36	24	