UNIVERSITEIT GENT

FACULTEIT DIERGENEESKUNDE

Academiejaar 2014-2015

MECHANISCHE VENTILATIE BIJ EEN VEULEN MET PERINATAAL ASFYXIE SYNDROOM

Door

Elise VANDEMOORTELE

Promotor: Da. B. Broux

Copromotor: Prof. Dr. G. van Loon

Literatuurstudie in het kader

van de Masterproef

© 2015 Elise Vandemoortele

Universiteit Gent, haar werknemers of studenten bieden geen enkele garantie met betrekking tot de juistheid of volledigheid van de gegevens vervat in deze masterproef, noch dat de inhoud van deze masterproef geen inbreuk uitmaakt op of aanleiding kan geven tot inbreuken op de rechten van derden.

Universiteit Gent, haar werknemers of studenten aanvaarden geen aansprakelijkheid of verantwoordelijkheid voor enig gebruik dat door iemand anders wordt gemaakt van de inhoud van de masterproef, noch voor enig vertrouwen dat wordt gesteld in een advies of informatie vervat in de masterproef.

UNIVERSITEIT GENT

FACULTEIT DIERGENEESKUNDE

Academiejaar 2014-2015

MECHANISCHE VENTILATIE BIJ EEN VEULEN MET PERINATAAL ASFYXIE SYNDROOM

Door

Elise VANDEMOORTELE

Promotor: Da. B. Broux

Copromotor: Prof. Dr. G. van Loon

Literatuurstudie in het kader

van de Masterproef

© 2015 Elise Vandemoortele

VOORWOORD

Het was na de literatuurstudie een verademing om een onderwerp te bespreken dat concreter en praktischer is. Dit onderwerp heeft me ook sterk geboeid. Ik vind het jammer dat ik deze case niet zelf heb meegemaakt op kliniek en dus ook niet zelf heb kunnen opvolgen. Bij het schrijven van deze casus heb ik gemerkt dat het geen sinecure is om een wetenschappelijk verslag te schrijven wanneer niet al het materiaal voorhanden is. Ik was graag dieper ingegaan op de ventilator, gebruikt bij dit veulen, maar deze gegevens waren niet beschikbaar.

Ik wil van dit voorwoord ook gebruik maken om iedereen te bedanken die me bij het schrijven van deze masterproef heeft geholpen. Vooreerst mijn promotoren Dierenartse Barbara Broux en Professor Dokter Gunther van Loon. Vooral een gemeende dankuwel aan Barbara voor het verbeteren van mijn masterproef en het geduldig en tijdig antwoorden op mijn vragen. Daarnaast wil ik ook mijn moeder bedanken voor het meerdere malen nalezen van mijn masterproef. Ten slotte wil ik ook nog even stilstaan om ook mijn vrienden te bedanken. Zij hebben mij steeds gesteund en op de nodige momenten een duwtje in de rug gegeven.

Inhoud

SAMENVATTING 1
INLEIDING 2
PERINATAAL ASFYXIE SYNDROOM 3
1. PATHOGENESE 3
2. PREDISPONERENDE FACTOREN 4
3. KLINISCHE BEVINDINGEN 6
4. DIFFERENTIAALDIAGNOSE 6
5. DIAGNOSE 7
6. BEHANDELING 7
6.1. Ondersteuning 7
6.2. Anti-convulsief 8
6.3. Nutritioneel 8
6.4. Vocht en Elektrolyten 9
6.5. Antimicrobieel 9
6.6. Respiratoir 9
6.7. Andere 10
7. PROGNOSE 10
MECHANISCHE VENTILATIE 11
1. KANDIDATEN 11
2. TECHNIEK 12
3. MONITORING 13
4. STOPZETTEN THERAPIE 15
CASUS 16
1. ANAMNESE 16
5. KLINISCH ONDERZOEK 16
6. BLOEDONDERZOEK 16
7. DIAGNOSE 17
8. BEHANDELING 17
9. AUTOPSIE 19
DISCUSSIE 20
BIBLIOGRAFIE 22
BIJLAGE I: OPVOLGING BLOEDWAARDEN 23

SAMENVATTING

Perinataal asfyxie syndroom (PAS) komt regelmatig voor bij neonatale veulens en ontstaat door een zuurstoftekort rond de geboorte. Meestal is dit ten gevolge van een dystocie, maar vaak is de oorzaak niet identificeerbaar. Het zuurstoftekort veroorzaakt een energietekort in de hersenen waardoor neuronale letsels ontstaan. Dit komt tot uiting onder de vorm van centrale zenuwstoornissen en depressie van het ademhalings- en cardiovasculair stelsel. Ook ter hoogte van het gastro-intestinaal stelsel en het urogenitaal stelsel kunnen hypoxie-ischemische letsels voorkomen, die het gamma aan symptomen nog meer verruimen. De diagnose wordt voornamelijk gesteld op basis van de symptomen en een geschiedenis van dystocie. Op bloedonderzoek kan een hypercapnee, hypoxemie en/of hypoxie gezien worden. Vaak is er een respiratoire acidose aanwezig. De behandeling van PAS is voornamelijk ondersteunend en symptomatisch. Hierbij worden de centrale stoornissen behandeld en krijgt het veulen vochttherapie, parenterale voeding, antibiotica en ontstekingsremmers. De ademhaling dient ook ondersteund te worden met intranasale zuurstoftoediening en eventuele medicatie. Wanneer er geen of te weinig respons is op de zuurstoftoediening kan mechanische ventilatie overwogen worden

Wanneer mechanische ventilatie wordt toegepast, is dit meestal onder de vorm van assist/control of gesynchroniseerde intermitterende mandatoire ventilatie (SIMV) met positieve eind-expiratoire druk (PEEP). Het is van groot belang om het veulen goed te monitoren en de instellingen van de respirator flexibel aan te passen aan de noden van het veulen. Men moet trachten om de neonaten niet langer dan nodig aan de ventilator te hangen, maar wanneer de veulens te snel worden losgekoppeld is de kans op herval groot. De mechanische ventilatie bij het veulen in deze casus was niet succesvol, ondanks een spectaculaire verbetering in zijn algemene toestand.

INLEIDING

Het perinataal asfyxie syndroom (PAS), met als meest significante symptoom een hypoxisch-ischemische encefalopathie (HIE), is een veel voorkomende aandoening bij neonatale veulens (Wilkins, 2010). Het syndroom ontstaat door een zuurstoftekort in de weefsels. Deze hypoxie kan tot stand komen zowel voor, tijdens als na de partus. Vaak lijken de veulens normaal bij de geboorte en tonen ze pas symptomen enkele uren later. Deze symptomen kunnen zeer uiteenlopend zijn, daar het zuurstoftekort letsels kan veroorzaken in verschillende organen. Tot de meest voorkomende symptomen behoren onder andere centraal zenuwstoornissen, renale dysfunctie en gastro-intestinale (GI) symptomen zoals ileus en enterocolitis. Daarnaast kunnen ook de cardiovasculaire en respiratoire systemen aangetast zijn. Daar deze veulens vaak niet genoeg biest en zo ook onvoldoende antistoffen opnemen, zijn ze veel vatbaarder voor bijkomende problemen zoals secundaire infecties en septicemie. Het is dan ook van cruciaal belang om deze veulens grondig te onderzoeken en alle betrokken lichaamsfuncties te ondersteunen en te behandelen.

Omdat het ziektebeeld bij perinatale asfyxie zo uiteenlopend is, zijn ook diverse therapieën voorhanden. Er wordt voornamelijk ondersteunend en symptomatisch behandeld. Een van de belangrijkste pijlers in deze behandeling is de toediening van intranasale zuurstof om het zuurstofgehalte in het bloed en de weefsels omhoog te krijgen. Wanneer deze intranasale zuurstoftoediening echter ontoereikend is, zoals in deze casus het geval is, moet eventueel overgeschakeld worden op mechanische ventilatie. Er zijn hier vele varianten op, maar de meest gebruikte mechanische ventilatietherapie is assist/control ventilatie of gesynchroniseerde intermitterende mandatoire ventilatie (SIMV) met positief eind-expiratoire druk (PEEP).

PERINATAAL ASFYXIE SYNDROOM

1. PATHOGENESE

Letsels bij neonaten met perinataal asfyxie syndroom ontstaan omwille van perioden van hypoxie in verschillende weefsels. Deze hypoxisch-ischemische letsels worden geïnitieerd door onder andere beperkingen in de placentale bloedvloei, zoals bij dystocie of bij een red bag delivery waar een premature loslating van de placenta plaatsvindt. Ook allerhande intra-uteriene infecties kunnen aanleiding geven tot een verminderde bloedvloei, zuurstoflevering en nutriënten toevoer (Mudge, 2008).

Door een daling in de uteriene bloedvloei wordt het sympathisch zenuwstelsel van de foetus geactiveerd. Hierna volgt een redistributie van het foetale bloed naar de centrale organen, zoals de hersenen en het hart. Wanneer de verlaagde zuurstofaanvoer aanhoudt zal uiteindelijk ook de foetale cardiac output falen. De verminderde bloedvloei veroorzaakt een zuurstoftekort of hypoxie in de weefsels (Katz, 2006). Vooral de hersenen zijn zeer gevoelig aan dit zuurstoftekort. Door de hypoxie ontstaat een sterke daling in de oxidatieve fosforylatie en bijgevolg ook in de energieproductie van de hersenweefsels. Het gebrek in het cerebrale energiemetabolisme zorgt voor een dysfunctie van de Na^+/K^+-ATPase pomp en daaropvolgend voor een lekkage van calcium in de cellen. De cellulaire depolarisatie zorgt daarenboven voor een verhoogde vrijstelling van glutamaat, een excitatorische neurotransmitter. Bij de vrijstelling van glutamaat ontstaat een nog grotere influx van calcium in de cel. De hoge intracellulaire calciumconcentratie veroorzaakt neuronale letsels door onder andere de activatie van proteasen, lipasen en endonucleasen (Mudge, 2008). Wanneer de hypoxische fase voorbij is, volgt een reperfusiefase die ook schade berokkent aan de neuronale cellen. Dit ten gevolge van de productie en vrijstelling van oxidatieve radicalen, NO en andere inflammatoire reacties. Bij komend is er een onevenwicht ontstaan tussen inhibitorische en excitatorische neurotransmitters en is er een verhoogde concentratie van het neurotoxische glutamaat en aspartaat aanwezig. Ernstige centrale depressie en coma zullen uiteindelijk de regulatie van de respiratie, temperatuur en bloeddruk verzwakken. (Wilkins, 2010).

Veulens met symptomen zichtbaar bij de geboorte hebben waarschijnlijk hypoxie ondervonden secundair aan placentale insufficiëntie of andere in utero oorzaken. Wanneer de veulens met peripartum asfyxie-syndroom pas neurologische symptomen vertonen 3-24u na de geboorte, kan dit mogelijks te wijten zijn aan reperfusie letsels (Mudge, 2008).

Ook andere lichaamsfuncties zijn vatbaar voor hypoxie. Zo kunnen in de renale en gastro-intestinale systemen ischemische letsels ontstaan tijdens de redistributie van de bloedvloei in de foetus naar de hersenen en het hart (Mudge, 2008).

2. PREDISPONERENDE FACTOREN

PAS wordt geassocieerd met abnormale gebeurtenissen rond de partus. In een groot aantal gevallen is er echter niets ongewoons opgemerkt tijdens de partus en zijn de periodes van hypoxie in de neonaat niet altijd duidelijk. De hypoxie kan te wijten zijn aan factoren liggende bij de merrie, bij de placenta of bij de neonaat zelf. Enkele mogelijke factoren die een zuurstoftekort kunnen veroorzaken, zijn te zien in Tabel 1 (Wilkins., 2010). Tot de maternale factoren behoren alle oorzaken van hypotensie of een verlaagde weefseloxygenatie (Galvin en Collins, 2004). Alkaloïden geproduceerd door *Acremonium coenephialum* of zwenkgras kunnen een fescue toxiciteit veroorzaken in een drachtige merrie. Deze intoxicatie kan zorgen voor een verlengde drachtduur en placentale afwijkingen die in verband gebracht kunnen worden met veulens met PAS. De utero-placentale perfusie wordt gecompromitteerd bij iedere placentale pathologie. Zones van chronische placentale loslating of verminderd contact met de baarmoeder (zoals bij tweelingdracht) en acute premature loslating (bij red bag delivery), kunnen hiertoe gerekend worden. Sepsis, prematuriteit en dysmaturiteit zijn voorbeelden van oorzaken die een verlaagde weefseloxygenatie en bloedvloei in de neonaat veroorzaken (Galvin en Collins, 2004). Samengevat heeft elke dracht met verhoogd risico op een verkorte draagtijd, een misvormd veulen of foetale, maternale en/of placentale abnormaliteiten, ook een verhoogde kans op een neonaat met perinatale asfyxie (Mudge, 2008).

Er is geen raspredispositie aanwezig noch een geslachtspredispositie. Symptomen kunnen optreden direct na de partus of pas 24 tot 48uur later tot uiting komen (Mudge, 2008).

Tabel 1: oorzaken van hypoxie in de foetus en neonaat

Maternale oorzaken	Peripartum oorzaken	Postnatale oorzaken
↓ Maternale zuurstof levering - Anemie - Pulmonaire ziekte met hypoxie - Cardiovasculaire aandoening **↓ Uteriene bloedvloei** - Hypotensie (endotoxemie/koliek) - Hypertensie (laminitis/pijn) - Abnormale uteriene contracties - verhoogde uteriene vasculaire weerstand **Placentale oorzaken** - Premature loslating - Insufficiëntie (tweeling) - Dysfunctie - fescue (zwenkgras) toxiciteit - postmaturiteit - placentitis - oedeem **↓Umbilicale bloedvloei** - Algemene anesthesie merrie - Congenitale cardiovasculaire aandoening - Onvoldoende foetale bloed distributie - Foetale hypovolemie - Te lange navelstreng	**Dystocie** **Premature placentale loslating** **Uteriene inertie** **Inductie van de partus met oxytocine** **Sectio caesarea** - Algemene anesthesie - ↓ uteriene bloedvloei door positionering van de merrie - ↓ cardiac output merrie - ↓umbilicale bloedvloei - Effect van anesthesie op foetus **Compressie/ torsie van de navelstreng** **Alles wat stadium 2 van de partus verlengt**	**Prematuriteit** **Decubitus** - Musculoskeletale aandoening - Sepsis - Prematuriteit - Milde HIE **Pulmonaire aandoening** - Meconium aspiratie - Melk aspiratie - Persistente pulmonaire hypertensie - Septische pneumonie - Acuut respiratoir stress syndroom of acute longletsels **Ernstige stoornis in ademhalingspatroon** **Septische shock** **Anemie** - Neonatale isoerythrolyse - Uitgebreide umbilicale bloeding - Ribfracturen (hemothorax) of beenfractuur **Congenitale cardiovasculaire aandoeningen**

Naar (Wilkins, 2010)

3. KLINISCHE BEVINDINGEN

Daar de hypoxie verschillende weefsel kan aantasten, zijn de klinische bevindingen zeer uiteenlopend. Afhankelijk van de duur en de ernst van het zuurstoftekort kunnen de symptomen gaan van milde depressie naar ernstige excitatieaanvallen en veralgemeend orgaanfalen. Deze symptomen kunnen ontstaan direct na de geboorte, maar zijn vaak pas duidelijk te bemerken wanneer de veulens 12-24uur oud zijn (Mudge, 2008).

Bij het algemeen klinisch onderzoek zijn over het algemeen tekenen van centraal zenuwstoornissen te zien. Voorbeelden hiervan zijn: algemene zwakte, gebrek aan interesse in de merrie, sterrenkijken, protrusie van de tong, zwakke of afwezige zuigreflex, hyperreactiviteit, focale of algemene aanvallen, blindheid en decubitus. Ischemische en reperfusie letsels in het maag-darmkanaal kunnen aanleiding geven tot ulcera, diarree, koliek, ileus, reflux en tympanie. In lichte gevallen kan de betrokkenheid van het gastro-intestinaal stelsel tot uiting komen enkel door een lage gewichtstoename (Wilkins, 2010). Aantasting van de nieren zal resulteren in een verminderde urineproductie (Galvin en Collins, 2004) (Mudge, 2008). Hoewel het cardiovasculair stelsel minder vaak verwikkeld is in het syndroom, kan de hypoxie zorgen voor een verlaagde myocardcontractiliteit, verminderde cardiac output en zo ook een algemene hypotensie. Ter hoogte van de longen is er door een beperkte pulmonale perfusie, een geringe aanvoer van substraten aan de pneumocyten. Deze pneumocyten zijn onder andere verantwoordelijk voor de aanmaak van surfactant, bij armoede hieraan zijn de longen gevoeliger voor atelectase (Galvin en Collins, 2004).

Hoewel de aantasting van het ene stelsel kan domineren over de overige, is het van groot belang om alle systemen te onderzoeken en hun mogelijkse betrokkenheid in te schatten (Galvin en Collins, 2004).

4. DIFFERENTIAALDIAGNOSE

Tot de differentiaaldiagnose van centraal zenuwstoornissen bij neonatele veulens behoren metabole stoornissen, infecties, trauma, congenitale afwijkingen en toxines (Galvin en Collins, 2004). Vanuit de anamnese en dankzij enkele tests kunnen deze van PAS onderscheiden worden (Mudge, 2008). Metabole stoornissen die centrale zenuwsymptomen kunnen uitlokken bij neonaten zijn onder andere hypocalcemie, hypomagnesiëmie, hypo-/hyperglycemie, hypo-/hypernatriëmie, azotemie en hepatoencephalopathie. Met een bloedonderzoek kunnen de insufficiënties of intoxicaties bepaald worden. Sepsis kan vastgesteld worden aan de hand van een sepsis score, bloedcultuur en/of een leukogram. Daar veulens met perinatale asfyxie vaak onvoldoende antistoffen opnemen, kunnen sepsis en PAS samen voorkomen. De voornaamste symptomen bij meningitis zijn koorts, ataxie en depressie. Infectie met het equine herpesvirus kan ook zorgen voor centrale zenuwstoornissen. Verder onderscheid kan gemaakt worden met een analyse van het cerebrospinaal vocht. Hoofdtrauma of trauma aan de wervelkolom wordt meestal opgemerkt bij de anamnese en het klinisch onderzoek. Lavender veulen syndroom, hydrocephalus, hydrancephaly en occipitoatlantoaxiale malformaties zijn voorbeelden van congenitale afwijkingen. De symptomen zullen bij deze aandoeningen niet

verbeteren met therapie. Kernicterus kan voorkomen bij neonatale isoerythrolyse en is geassocieerd met zeer hoge serum bilirubine gehaltes (Mudge, 2008).

5. DIAGNOSE

Hematologie en biochemische bloedanalysen blijven over het algemeen normaal wanneer er enkel primaire neurologische letsels zijn. Wanneer er sprake is van neutropenie, azotemie en andere significante afwijkingen is er een kans op sepsis of orgaanfalen. In geval van matige tot ernstige asfyxie kan er een acidose ontstaan met een pH lager dan 7,3 en een bicarbonaat concentratie van minder dan 20mmol/L (Galvin en Collins, 2004). Hypoglycemie kan voorkomen bij neonaten die niet voldoende ondersteund worden. Een laag Ig-G gehalte is meestal aanwezig door onvoldoende biestopname, aantasting van het gastro-intestinaal stelsel of een slechte kwaliteit van het colostrum.

Op een bloedgasanalyse kan een hypercapnee ($PaCO_2$ > 65 mmHg) te zien zijn, eventueel in combinatie met hypoxemie (PaO_2 < 60mmHg) (Mudge, 2008).

Medische beeldvorming heeft weinig meerwaarde voor de diagnose of prognose bij veulens met PAS.

Een cerebrospinaalvocht aspiraat wordt voornamelijk gebruikt om meningitis uit te sluiten. Bij ernstige necrose en oedeem in de hersenen kan er een verhoogd aantal rode bloedcellen en eiwitten te bemerken zijn.

Op autopsie kunnen cerebrale necrose, oedeem en hemorragieën mogelijke bevindingen zijn, alsook tubulaire necrose ter hoogte van de nieren. Bij aantasting van het maagdarmstelsel kunnen darmnecrose en lokale hemorragieën te zien zijn (Mudge, 2008).

6. BEHANDELING

De behandeling van veulens met perinatale asfyxie is voornamelijk ondersteunend en symptomatisch. Bij de symptomatische behandeling wordt vooral gelet op het corrigeren van vocht, metabolische en respiratoire afwijkingen, evenals de controle van aanvallen en het onderhouden van perifere, cerebrale en renale perfusie (Katz, 2006). Daarenboven is het van belang om secundaire problemen zoals sepsis of doorligwonden te vermijden.

6.1. ONDERSTEUNING

Milde gevallen van PAS vereisen soms enkel wat bijstand om voldoende nutriënten en antistoffen op te nemen tot de veulens zelf in staat zijn om bij de merrie te gaan drinken (Mudge, 2008). Bij de meer ernstige gevallen kan het veulen ondersteund worden door het in een rustige, donkere omgeving te plaatsen. Dit om een zo minimaal mogelijk aantal convulsies uit te lokken, deze aanvallen kunnen het zuurstofverbruik in de hersenen namelijk doen vervijfvoudigen (Galvin en Collins, 2004; Wilkins, 2010). Neonaten die enkel kunnen liggen, moeten zoveel mogelijk sternaal gepositioneerd worden en regelmatig omgedraaid worden om doorligwonden te vermijden. Het is vanzelfsprekend dat de veulens ook warm, droog en proper moeten blijven.

6.2. ANTI-CONVULSIEF

Het is van belang om de convulsies bij hypoxisch-ischemische encephalopathie (HIE) zoveel mogelijk onder controle te houden. Deze zorgen niet alleen voor een hogere zuurstofconsumptie in de hersenen en spieren, waardoor de hypoxie verergert, maar het veulen kan zichzelf ook bezeren tijdens deze episodes (Galvin en Collins, 2004). In eerste instantie kunnen diazepam of midazolam gebruikt worden om de convulsies te onderdrukken (0,1 - 0,2mg/kg LG, IV) (Galvin en Collins, 2004; Wilkins, 2010). Diazepam heeft een snelle werking, maar is ook snel terug uitgewerkt. Wanneer een eenmalige bolus de aanvallen niet stopt, kan geopteerd worden voor een midazolam infuus met een constante ratio. Eventueel kan midazolam gecombineerd worden met fenobarbital (2-3mg/kg LG, IV) via infuus of eenmalig tot effect. Fenobarbital heeft echter enkele nadelen, zo kan de halfwaardetijd in veulens tot 100 uren duren, hiermee moet dan ook rekening gehouden worden bij latere neurologische onderzoeken (Wilkins, 2010). Bij een te snelle intraveneuze toediening van fenobarbital is er kans op een ademhalingsdepressie en de afbouw van een fenobarbital therapie moet tevens langzaam gebeuren om herval te vermijden (Galvin en Collins, 2004). Andere nadelen van fenobarbital zijn een verminderde thermoregulatie en bloeddruk (Wilkins, 2010). Ketamine en xylazine worden afgeraden bij veulens met PAS, omdat zij een verhoogde intracraniale druk kunnen geven (Katz, 2006).

Voor de behandeling van het cerebraal oedeem zijn klassieke therapieën zoals mannitol en hypertone zoutoplossingen vaak ontoereikend. Bij PAS is er namelijk vooral sprake van intracellulair oedeem, terwijl deze behandelingen het meest effectief zijn tegen interstitieel oedeem (Wilkins, 2010). Magnesium sulfaat kan toegediend worden om de NMDA productie te blokkeren. Een verhoogde NMDA vrijstelling is een van de mechanismen die voor de influx van calcium in de hersencellen zorgt (Mudge, 2008). Eerst wordt magnesium sulfaat aan een snelheid van 0,05mg/kgLG/h toegediend, waarna de onderhoudsdosis verlaagd wordt naar 0,025mg/kgLG/h. Een te hoge dosis of te lange duur van de therapie kan spiertremoren en hypotensie uitlokken, in deze gevallen moet de therapie met magnesium sulfaat onderbroken worden (Wilkins, 2010). DMSO kan direct na de eerste episodes toegediend worden, dan zou het in theorie de ischemische-reperfusie letsels kunnen minimaliseren door het capteren van vrije radicalen. Daar DMSO, net als mannitol, ook vooral werkzaam is bij intercellulair oedeem, is de meerwaarde ervan bij de therapie van HIE nog niet bewezen (Mudge, 2008). Thiamine kan het mitochondriaal metabolisme en membraan Na^+/K^+-ATPase ondersteunen, maar ook hier is de doeltreffendheid nog niet bewezen (Mudge, 2008; Wilkins, 2010).

6.3. NUTRITIONEEL

Om voldoende voeding binnen te krijgen moet het veulen dagelijks 10-15% van zijn lichaamsgewicht opnemen, dit wordt uiteindelijk opgedreven naar 20-25%. Wanneer het zelf onvoldoende drinkt of een verminderde zuigreflex heeft, kan er een neusslokdarmsonde geplaatst worden, waarlangs de maaltijden om de 1 à 2 uur toegediend kunnen worden (Mudge, 2008). Er dient echter ook rekening gehouden te worden met mogelijkse betrokkenheid van het gastro-intestinaal stelsel. Bij symptomen zoals koliek, ileus of diarree, moet deels of volledig overgestapt worden op parenterale voeding (Galvin en Collins, 2004).

6.4. VOCHT EN ELEKTROLYTEN

Een belangrijk onderdeel van de therapie bij veulens met perinatale asfyxie is het onderhouden van de weefselperfusie om bijkomende letsels te voorkomen (Wilkins, 2010). Hierbij wordt vooral gezorgd om een voldoende hoge cerebrale, renale en intestinale perfusiedruk te ondersteunen (Mudge, 2008). Dit wordt bekomen door vochttherapie en het eventuele toedienen van inotropen en diuretica. Hyperimmuun plasma is vereist wanneer het veulen te weinig colostrum heeft opgenomen, wat meestal het geval is.

Men moet oppassen voor een volume overload aangezien dit kan leiden tot cerebraal oedeem, longoedeem en eigenlijk oedeem ter hoogte van alle weefsels. Daarom dient er uitgekeken te worden naar vroege tekenen van een volume overload, zoals ventraal oedeem tussen de voorbenen en ter hoogte van de distale ledematen (Wilkins, 2010). Over het algemeen kan gesteld worden dat de onderhoudsvereisten rond de 5 à 6 mL/kg LG/ uur liggen, hiervoor kan een polyionische oplossing gebruikt worden zoals Hartmann's (Galvin en Collins, 2004). De urineproductie moet gemonitord worden om de nierfunctie te evalueren. Oligurie is een teken van renale dysfunctie, die kan leiden tot weefseloedeem dat op zijn beurt verder nierfalen in de hand zal werken (Katz, 2006). Dopamine en furosemide kunnen helpen om een volume overload en urine output wat te sturen, er is echter geen bewijs dat deze medicatie de nieren kunnen beschermen tegen tubulair oedeem en necrose geassocieerd met PAS (Wilkins, 2010).

De elektrolytenbalans moet regelmatig gecontroleerd worden en indien nodig gecorrigeerd worden.

6.5. ANTIMICROBIEEL

Voor de preventie van sepsis en/ of de behandeling van enterocolitis kunnen breedspectrum antibiotica toegediend worden. Hierbij worden voornamelijk penicilline (20 000-50 000 U/kg LG, IV, q.i.d.) en amikacine (25-30 mg/kg LG, IV, s.i.d.) gebruikt. Wanneer gevreesd wordt voor een anaeroben infectie of een necrotizerende enterocolitis, kan metronidazole (15 mg/kg LG, IV, PO, q.i.d.) aangewezen zijn (Mudge, 2008). Behandeling met tetracyclines is tegenaangewezen daar deze antibiotica belastend zijn voor de reeds gecompromitteerde nieren (Katz, 2006; Wilkins, 2010). Bij betrokkenheid van de nieren kan eventueel een derde generatie cephalosporine gegeven worden in plaats van penicilline of amikacine. Aangezien deze antibiotica de bloed-hersen barrière kunnen passeren, zullen ze ook werken wanneer septische meningitis niet uitgesloten is (Mudge, 2008).

6.6. RESPIRATOIR

Men moet trachten het veulen zoveel mogelijk sternaal te positioneren, hiermee alleen kan de PaO_2 al 10mmHg stijgen (Palmer, 2005). In de meeste gevallen is intranasale toediening van zuurstof noodzakelijk, zowel preventief als curatief, omdat de hypoxische episodes sporadisch en onvoorspelbaar kunnen zijn. Is de intranasale zuurstoftherapie ontoereikend, dan kan caffeïne of doxapram voor additionele steun zorgen. Deze therapieën zijn vooral nuttig bij centrale hypoventilatie met abnormale ademhalingspatronen (Wilkins, 2010). Wanneer er een $PaCO_2$ stijging is ter compensatie van een metabole alkalose, zal caffeïne minder effect hebben (Palmer, 2005). Caffeïne

wordt oraal of rectaal toegediend en is een van de veiligste methylxantines. De startdosis is 10 mg/kg LG, indien nodig vervolgd door 2,5 mg/kg LG (Wilkins, 2010). Bij overdosering is er echter wel stimulatie van het centraal zenuwstelsel (CZS), het myocard en het GI-stelsel (Galvin en Collins, 2004). Doxapram wordt gewoonlijk gegeven als een constant-ratio infuus. Aangezien het effect van doxapram voornamelijk dosis-afhankelijk is, kan gestart worden met 0,02 mg/kg LG/h en kan dit eventueel verhoogd worden naar 0,05 mg/kg LG/h (Giguère et al., 2008). Een behandeling met doxapram kan bijzonder nuttig zijn aangezien het zorgt voor een stijging in de ademhalingsfrequentie, de minuut-ventilatie, de arteriële pH, de PaO_2 en de arteriële druk (Giguère et al., 2007). Bij zware depressie van het ademhalingsstelsel zonder verbetering met bovenstaande middelen, is mechanische ventilatie aangewezen. Op deze therapie wordt verder dieper ingegaan.

Wanneer een neonaat met ernstige hypoxemie niet reageert op intranasale zuurstoftherapie, kan dit een teken zijn van een congenitale hartziekte met erge rechts-links shunting. Bij deze veulens met een hypoxemie secundair aan een shunt, is er vaak een lage tot normale $PaCO_2$, dit in tegenstelling tot veulens met PAS, waar vaak een hypercapnee aanwezig is (Axon en Palmer, 2008).

6.7. ANDERE

Om de behandeling van PAS te vervolledigen kunnen antioxidantia zoals vitamine C en E toegediend worden (Galvin en Collins, 2004).

Tot slot is ook een nauwkeurige monitoring van de patiënt noodzakelijk. Naast een regelmatig klinische onderzoek alsook bloedonderzoek, zou ook dagelijks moeten gecontroleerd worden of het veulen zelfstandig kan staan en voldoende zuigreflex heeft. Het is van cruciaal belang om vigilant te zijn voor tekenen van sepsis, daar veulens met risico op asfyxie ook risico lopen op allerlei infecties. De bloeddruk dient eveneens goed opgevolgd te worden en in geval van hypotensie moet dit direct behandeld worden, opdat de perfusie van de vitale organen niet nog meer in het gedrang komt (Mudge, 2008).

Het gebruik van aminoglycosiden en NSAID's moet goed gecontroleerd worden omwille van de mogelijks reeds beschadigde nieren. Corticosteroiden zijn niet aangewezen in gevallen met perinatale asfyxie. Bij cerebrale hemorragieën is ook mannitol gecontra-indiceerd (Mudge, 2008).

7. PROGNOSE

Bij mature neonaten zonder complicaties, met een snelle en agressieve behandeling, is de prognose voor PAS goed tot zeer goed. Meer dan 3/4^{e} van de patiënten overleven het syndroom en kunnen later zelfs in de sportwereld terechtkomen (Wilkins, 2010). De prognose verslechtert gelijkmatig met de uitstelling van een therapie en de betrokkenheid van verschillende organen. Hoe meer lichaamsfuncties er zijn aangetast, hoe intensiever en langer de behandeling. Deze veulens zijn ook het meest vatbaar voor secundaire problemen zoals sepsis, eventueel ten gevolge van een nosocomiale infectie (Mudge, 2008). Wanneer er na 5 dagen nog steeds geen respons is op de therapie wordt de prognose ook gereserveerd (Galvin en Collins, 2004).

MECHANISCHE VENTILATIE

Perinatale hypoxie is een veel voorkomende oorzaak van schade aan het centraal ademhalingscentrum. Deze schade leidt tot hypoventilatie en eventueel tot een secundair cardiopulmonair arrest. Hypoxie en hypercapnee zijn tekenen van een falende ademhaling ten gevolge van een gebrekkige ventilatie. Wanneer het centraal ademhalingscentrum is aangetast, zoals mogelijks bij PAS, registreren de veulens deze hypoxie en/of hypercapnee niet. Ze kunnen deze dus ook niet verhelpen met een verhoogde ademhalingsinspanning. Het herkennen van ademhalingsfalen is bij deze dieren dan ook niet altijd gemakkelijk omdat ze een normaal ademhalingspatroon met minimale inspanning kunnen vertonen (Palmer, 2007).

Een groot voordeel van mechanische ventilatie met positieve druk is dat het de manipulatie van de gasuitwisseling ter hoogte van de longen toelaat en onderhoudt. Daarenboven is er een verhoogde ventilatie en een betere ventilatie/perfusie (V/Q) verhouding. De V/Q ratio is een maat voor de verhouding van die delen van de long waar zowel ventilatie als perfusie plaatsvindt. Enkel op die plaatsen in de long is er een diffusie van O_2 en CO_2. Bovendien is er bij mechanische ventilatie ook een verminderde intra-pulmonaire shunting. Verder wordt het longvolume vergroot tot de normale functionele capaciteit en verlaagt de inspanning nodig om adem te halen zodat de ademhalingsspieren kunnen rusten indien nodig. Tegelijkertijd wordt ook de zuurstof- en energieconsumptie, nodig bij het ademhalen, gevoelig verlaagd (Palmer, 2005). Een nadeel van ventilatie met positieve druk is een verstoring in de veneuze retour, dit kan de cerebrale en coronaire perfusie in het gedrang brengen. Er moet dus een afweging gemaakt worden tussen de voor- en nadelen. Wanneer er echter sprake is van een respiratoir falen, zoals bij PAS soms het geval is, zullen de voordelen van ventilatie meer opwegen dan de nadelen. Om te controleren of de cerebrale perfusie nog voldoende is, kan de pupilgrootte gemonitord worden, deze zal sterk verwijden in geval van hypoxie (Palmer, 2007).

1. KANDIDATEN

Mechanische ventilatie bij neonaten is vooral geïndiceerd in gevallen van persisterende pulmonaire hypertensie (PPH), acuut respiratoir falen, zwakte door HIE of schade aan het ademhalingscentrum, zwakte door prematuriteit of intra-uteriene groeirestrictie (IUGR), centrale of sepsis-geïnduceerde hypotensie, septische shock en in gevallen van neuromusculaire aandoeningen zoals botulisme (Palmer, 2005). Deze aandoeningen kunnen leiden tot een langdurige hypercapnee bij veulens. Bij een verhoogde $PaCO_2$ van enkele dagen, kan het zijn dat er door tolerantie, een verminderde respons is op een stijging van de CO_2. Zuurstoftoediening kan in deze gevallen de ademhalingsdepressie verder verergeren, omdat deze therapie de ademhalingsstimulans secundair verlaagt. Mechanische ventilatie kan noodzakelijk zijn als de $PaCO_2$ hier stijgt tot meer dan 70 mm Hg of wanneer de hypercapnee bijdraagt tot een slechte algemene toestand van het veulen, bijvoorbeeld door een daling in de pH te veroorzaken. In geval van aantasting van het ademhalingscentrum kan in de eerste

plaats gebruik gemaakt worden van caffeïne en/of doxapram. Is de respons op deze therapieën echter minimaal, moet mechanische ventilatie in overweging genomen worden. (Wilkins, 2003).

2. TECHNIEK

Voor het nasotracheaal intuberen van neonaten kan een endotracheale tube van 55cm gebruikt worden. Om een zo minimaal mogelijke weerstand te creëren wordt best gekozen voor een zo groot mogelijke diameter. Voor de meeste warmbloeden is dit een binnendiameter van 9mm, voor kleinere rassen zoals Arabieren zal dit minder zijn en voor grotere uiteraard meer. Men moet in het achterhoofd blijven houden dat deze veulens gevoelig zijn aan allerhande pathogenen, daarom moet er zo steriel mogelijk te werk gegaan worden om nosocomiale infecties te voorkomen. Bij het plaatsen van de nasotracheale tube moet vermeden worden om het hoofd op te heffen, dit kan alleen de cerebrale bloedvloei meer in het gedrang brengen (Palmer, 2007).

Meestal wordt gebruik gemaakt van positieve eind-expiratoire druk (PEEP) of continue positieve luchtweg druk (CPAP). Beide termen worden vaak als synoniemen gebruikt maar er is toch een verschil aanwezig. Bij PEEP wordt een positieve druk onderhouden tussen ventilator-geïnduceerde inspiraties, dus gedurende de exhalatie en tussen ademhalingen. Bij CPAP wordt een positieve druk onderhouden gedurende spontane respiraties, dus tijdens inspiratie, expiratie en tussen ademhalingen. Bij PEEP zou dus in theorie kans kunnen zijn op negatieve druk tijdens inhalatie afhankelijk van de ingestelde inhalatie modus. De meest voorkomende modi op ventilatoren zijn gecontroleerde verplichte ventilatie, assist/control ventilatie en gesynchroniseerde intermitterende mandatoire ventilatie (SIMV). Bij gecontroleerde verplichte ventilatie wordt elke ademhaling door de ventilator gestuurd, zowel de timing als de hoeveelheid, zonder enige medewerking van de patiënt. Deze modus kan enkel toegepast worden wanneer het veulen volledig bewusteloos is en niet kan tegenwerken. In geval van assist/controle ventilatie met PEEP zal de patiënt een ademhaling triggeren, en wordt het volume en de druk bepaald door de ventilator. Wanneer er geen ademhalingsinspanning van het veulen uitgaat, zal de machine het overnemen met een vooraf ingestelde minimum ademhalingsfrequentie. Het veulen kan zelf aan een hogere frequentie ademhalen. Over het algemeen wordt dit goed verdragen, al kan het ingesteld volume en druk soms minder getolereerd worden. SIMV is een combinatie van spontane ventilatie en assist/control ventilatie. Hierbij wordt een ademhalingsfrequentie ingesteld met gecontroleerde druk en volume, maar wanneer het veulen sneller ademt dan de bepaalde minimum frequentie, zijn deze bijkomende ademhalingen volledig spontaan. Dit wordt beter aanvaard door het veulen. Als de machinale en spontane ademhaling echter samenvallen, kan er hyperinflatie en volutrauma en/of barotrauma optreden (Palmer, 2005).

3. MONITORING

Aangezien zuurstoftherapie zowel zeer behulpzaam als toxisch kan zijn in de behandeling van perinatale asfyxie, is het van groot belang deze voldoende te monitoren. Dit kan aan de hand van de PaO_2 en het saturatieniveau (SaO_2) wanneer deze direct gemeten kan worden door een bloedgasanalysator. Als de SaO_2 berekend wordt uit de PaO_2 is deze inaccuraat omdat er een verschil is in de zuurstofaffiniteit van hemoglobine in neonaten en die van adulte hemoglobine. Bij neonatale veulens heeft het hemoglobine een verhoogde zuurstofaffiniteit, die ervoor zorgt dat er voldoende zuurstof geladen en getransporteerd kan worden bij een PaO_2 die hypoxemisch zou zijn in volwassen paarden. Het doel is om de PaO_2 tussen 80 en 120 mmHg te houden, de SaO2 boven de 92% en de pH tussen 7,35 en 7,42 (Palmer, 2005).

Bij veulens met perinatale asfyxie die nood hebben aan mechanische ventilatie, wordt over het algemeen gebruik gemaakt van assist/control ventilatie of SIMV. Hierbij worden volgende parameters ingesteld: de fractie ingeademde zuurstof (FiO_2), tidaal volume (TV), ademhalingsfrequentie (AF), de piek flow die in combinatie met de AF de inspiratie-expiratie (I/E) ratio bepaalt, de gevoeligheid van de trigger en de PEEP (Tabel 2) (Palmer, 2005).

Tabel 2: Mogelijke instellingen van de ventilator

Parameter	Waarde	Opmerkingen
FiO_2	0,5 (0,3-1,0)	Initieel afhankelijk van de respons op intranasale zuurstoftherapie, daarna aangepast op basis van pulse oximetrie en arteriële bloedgaswaarden
TV	6-10 mL/kg	Lager instellen bij reeds bestaande longletsels
AF	20-30 bpm	Aanpassen op basis van capnografie en arteriële bloedgaswaarden
Piek flow	60-90 L/min	Zeer afhankelijk van de AF, aanpassen tot een I/E ratio van ongeveer 1:2 wordt bekomen
Trigger gevoeligheid	2-3 cm H_2O	Als dit te laag ingesteld wordt, kan auto-triggering optreden
PEEP	4-5 cm H_2O	Aanpassen op basis van de compliantie en PaO_2 waarden
Druk onderhoud	8-12 mm H_2O	Hoger wanneer er weinig compliantie is, of er een te klein TV is (TV kan eventueel niet reageren op het druk onderhoud

naar Palmer 2005

Afhankelijk van de respons van het veulen op de zuurstoftherapie pre-ventilatoir, wordt de FiO_2 ingesteld. Een FiO_2 van 0,3 is voldoende indien er geen problemen waren om een voldoende hoge PaO_2 te bekomen. Was hiervoor echter een hoge intranasale zuurstofflow nodig, kan gestart worden met 0,5 of zelfs met 0,8-1,0 wanneer ondanks een hoge flow, het veulen hypoxemisch bleef. Regelmatige bloedgasanalyses moeten uitgevoerd worden om te bepalen of de FiO_2 optimaal is.

In de humane geneeskunde is aangetoond dat een te hoog TV ventilatie-geïnduceerd longtrauma kan geven. Daarom is het beter te starten rond de 6mL/kg dan met 12mL/kg. Afhankelijk van de patiënt kan dit nog opgedreven worden naar 7-9mL/kg.

Meestal wordt de AF bepaald door het veulen zelf aangezien het meestal sneller ademt dan de minimum ingestelde AF. Normaal gezien is een AF ingesteld tussen de 20 en 30 bpm voldoende om een $PaCO_2$ te onderhouden die zorgt voor een acceptabele pH. Aan de hand van capnografie en arteriële bloedgasanalyse moet de AF gedurende de eerste 30 minuten aangepast worden.

De piek flow moet in functie van de AF en het TV ingesteld worden en is bepalend voor de inspiratieduur. Gewoonlijk wordt de piek flow zo ingesteld dat de inspiratieduur gelijk is aan die van een niet geventileerd veulen met een I/E ratio van 1:2. Wanneer de piek flow te laag is ingesteld, kan een negatieve druk ontstaan tijdens inspiratie omdat de patiënt sneller inademt dan de machine gas geeft.

De triggergevoeligheid of de inspiratoire inspanning die de patiënt moet leveren om een geassisteerde ademhaling uit te lokken kan gebaseerd zijn op druk. Deze wordt meestal ingesteld op 2 tot 3 cm H_2O, als deze lager is bepaald, bestaat de kans dat elke beweging een ademhaling uitlokt. Door de gevoeligheid te verhogen kan gecontroleerd worden of het veulen klaar is om losgekoppeld te worden van de ventilatie.

Er kan gestart worden met een PEEP van 4-5 cm H_2O. Deze kan aangepast worden wanneer het veulen stabiel aan de ventilator ligt.

Wanneer er geen longpathologie aanwezig is, zal een onderhoudsdruk van 8-12 cm H_2O voldoende zijn om de weerstand en compliantie van het ventilatiesysteem te overkomen. In geval van luchtwegobstructies, verminderde longcompliantie of een lage inspiratoire inspanning van de patiënt, kan het nodig zijn om de druk op te drijven naar 20-25 mm H_2O (Palmer, 2005).

Parameter	Waarde	Opmerkingen
FiO_2	0,5 (0,3-1,0)	Intieel afhankelijk van de respons op intranasale zuurstoftherapie, daarna aangepast op basis van pulse oximetrie en arteriële bloedgaswaarden
TV	6-10 mL/kg	Lager instellen bij reeds bestaande longletsels
AF	20-30 bpm	Aanpassen op basis van capnografie en arteriële bloedgaswaarden
Piek flow	60-90 L/min	Zeer afhankelijk van de AF, aanpassen tot een I/E ratio van ongeveer 1:2 wordt bekomen
Trigger gevoeligheid	2-3 cm H_2O	Als dit te laag ingesteld wordt, kan auto-triggering optreden
PEEP	4-5 cm H_2O	Aanpassen op basis van de compliantie en PaO_2 waarden
Druk onderhoud	8-12 mm H_2O	Hoger wanneer er weinig compliantie is, of er een te klein TV is (TV kan eventueel niet reageren op het druk onderhoud
naar Palmer 2005		

Logischerwijs moeten bovenstaande parameters dynamische aangepast kunnen worden in functie van de noden van het veulen. Een succesvolle therapie staat of valt met de aangepastheid aan de

patiënt in kwestie. Deze aanpassingen kunnen gebeuren aan de hand van eind-tidaal CO_2 bepalingen, ventilatiedrukken, de klinische status en arteriële bloedgasanalysen (Palmer, 2005).

4. STOPZETTEN THERAPIE

Het is belangrijk om de therapie met mechanische ventilatie niet langer dan nodig vol te houden. Hoe langer de neonaat aan de ventilatie hangt, hoe meer kans het loopt op nosocomiale infecties. Sommige veulens met PAS reageren al positief na enkele uren en kunnen reeds na 24 uren losgekoppeld worden (Palmer, 2005).

Voor de mechanische ventilatie gestopt wordt, moet de dierenarts er zeker van zijn dat het veulen zowel cardiovasculair als metabool stabiel is. Eventuele aanwezigheid van sepsis moet onder controle zijn. De onderliggende oorzaak van de aandoening die geleid heeft tot mechanische ventilatie, behoort ook opgelost of verbeterd zijn (Palmer, 2005).

Men kan de therapie op 3 manieren stopzetten. Bij de eerste methode moet het veulen op druk-ondersteunde ventilatie (PSV) ademhalen, met een gradueel dalende ondersteuning. Wanneer het dier in staat is om adem te halen met minimale of afwezige steun, kan het geëxtubeerd worden. De 2^{e} methode maakt gebruik van een gelijkmatige afbouw in de SIMV ventilatieratio met een minimale druk ondersteuning. Het veulen wordt geëxtubeerd als het geen mechanische ademhalingen meer nodig heeft en spontaan een adequate minuut-ventilatie kan onderhouden. De 3^{e} methode houdt een toetsing tot spontane ademhaling in. Hierbij wordt er geëxtubeerd en wordt het veulen 2 uur lang van dichtbij geobserveerd. Deze methode mag niet geprobeerd worden zonder extubatie, daar de extra weerstand van de nasotracheale tube enkel vraagt om het falen van de stopzetting van de therapie (Palmer, 2005).

Wanneer het veulen gedurende langere perioden (>4dagen) aan de mechanische ventilatie heeft gelegen, zijn ademhalingsoefeningen aangewezen om de ademhalingsspieren wat te sterken. Hiervoor kan de ondersteunende druk verlaagd, de SIMV ratio verminderd of de triggergevoeligheid verhoogd worden gedurende 30–60minuten elke 4–6 uur.

Na het extuberen moet het veulen nog enige tijd in het oog gehouden worden. Het ontwikkelen van tachypnee, hypoxemie, tachycardie, bradycardie, hypertensie, hypotensie en agitatie zijn tekenen van het falen van de poging tot het stopzetten van de mechanische ventilatie (Palmer, 2005).

CASUS

1. ANAMNESE

In de kliniek wordt een 6 uur oud hengstenveulen aangeboden dat niet zelfstandig kan staan, regelmatig verstijft en geen zuigreflex heeft. Het betreft het vierde veulen van een warmbloed merrie waar nooit eerder problemen mee zijn geweest. Bij de partus is alles goed verlopen en leek het veulen normaal. De nageboorte is ook goed afgekomen zonder afwijkingen. De eigenaars zijn bij het opmerken van de symptomen direct met het veulen naar de kliniek gekomen, er is nog geen medicatie toegediend geweest.

5. KLINISCH ONDERZOEK

Bij opname lag het veulen in een laterale decubitus en vertoonde excitatieaanvallen. Hij had geen zuigreflex en reageerde hyperreactief op stimuli. De navel was droog en niet gezwollen of ontstoken.

Op het algemeen klinisch onderzoek woog het hengstje 69kg, had een temperatuur van 38,3°C, een pols van 88bpm en een ademhaling van 52/min. Hij had gestuwde mucosae met een vertraagde capillaire vullingstijd, zijn perifere circulatie was verminderd en er was ook een verminderde huidturgor aanwezig. Bij auscultatie van zowel het hart, de thorax als het abdomen werden geen afwijkingen gevonden.

6. BLOEDONDERZOEK

Op het bloedonderzoek was er voornamelijk een tekort in veneuze zuurstofspanning te zien, een veneuze hypercapnee en een verhoogde lactaatopstapeling. De lage veneuze zuurstofspanning of hypoxie betekent een verlaagde zuurstofconcentratie ter hoogte van de weefsels, dit kan al dan niet gepaard gaan met hypoxemie of een verlaagde zuurstofspanning in het arteriële bloed. Hypoxie kan het gevolg zijn van hypoxemie, een verlaagde perfusie in de weefsels of van een lagere zuurstofdragende capaciteit van het bloed (Wilkins, 2010).

De hoge lactaatconcentratie in het bloed is het resultaat van een anaerobe energieproductie. Deze anaerobe energieproductie komt tot stand door een tekort aan zuurstof in verschillende organen. Men kan het lactaatgehalte gebruiken als prognostische parameter. Zo is de prognose van een lactaatconcentratie hoger dan 8 mmol/L gereserveerd en wanneer deze tot meer dan 12mmol/L stijgt, is de prognose slecht.

Er waren geen afwijkingen te zien in het ionair evenwicht. Ook de hematocriet (Hct), de base excess (BE) en de glucose lagen niet buiten de normaalwaarden.

Tabel 3: Bloedonderzoeken hengstenveulen eerste dag in de kliniek

	normaalwaarden <24u oud	bij opname (8u)	12u	16u	20u
pH	7,35 ± 0, 2[a]	7,412			
Hct (%)	32-46[b]	40			38
BE (meq/L)	2,4 ± 6,2[c]	0,7	1,3	4,6	8,5
$PvCO_2$ (mmHg)	43,85 ± 1,75[d]	40,6	46,2	60	60,7
PvO_2 (mmHg)	47 - 60[e]	43,2			
PaO_2 (mmHg)	>75[a]	88,7		75	69,2
HCO_3 (mmol/L)	21-24[b]	25,3	27	33,2	35,8
WBC (/L)	4,9-11,7 x 10^{9}[b]	10,8 x 10^{9}			
lactaat (mmol/L)	< 4,9[f]	8,9		4,7	4,6
glucose (mg/dL)	121 - 223[b]	127	104	93	105
Na (mmol/L)	132 - 146[e]	138	131	136	130,8
K (mmol/L)	3,5 - 4[e]	3,08	3,7	3,23	3,55
Ca (mmol/L)	2,77 - 3,2[e]	1,38	1,22	1,22	1,27
BD (bpm)	50 - 60[g]	60	80	74	65

a) Wilkins, 2010; b) Southwood, 2012; c) Brommer et al., 2001; d) Alsaad, 2014; e) referentiewaarden Labo Inwendige Ziekten, faculteit Diergeneeskunde Ugent; f) Axon & Palmer, 2008; g) Craig et al., 2007

7. DIAGNOSE

PAS of perinataal asfyxie syndroom is consistent met de symptomen van het veulen. Het zuurstoftekort komt hier tot uiting door de hypoxie en hypercapnee in de weefsels en de hoge lactaatgehalten in het bloed. Door de zwakke staat en de excitatieaanvallen is het veulen niet in staat voldoende biest te drinken. Om die reden is het dier gedehydrateerd en is de kans groot dat het, door een tekort aan antistoffen, gevoelig is aan eventuele secundaire problemen zoals septicemie en infecties.

8. BEHANDELING

Het veulen kreeg meteen zuurstof intranasaal toegediend, 6L/min. Er werd een pediatrische katheter geplaatst en 2L infuus intraveneus gegeven om het circulerend volume te herstellen. Ter ondersteuning van het immuunstelsel kreeg het veulen elk uur 100mL biest via een neusslokdarmsonde, vervolledigd met 1 zak plasma intraveneus. Aangezien de bloeddruk aan de lage kant was, werd er ook een infuus met dobutamine aangesloten. Om de excitatieaanvallen onder controle te houden werd diazepam intraveneus toegediend. De urineproductie werd gecontroleerd door middel van een urinesonde. Het veulen kreeg parenterale voeding intraveneus onder de vorm van glucose, aminozuren en lipiden. Verder werd hij behandeld met antibiotica, ontstekingsremmers en vitaminen. De merrie werd elk uur gemolken en de melk werd bewaard.

Bij de verdere opvolging werd het veulen elk uur gedraaid om doorligwonden te vermijden, elk uur werd ook de urine en mestproductie genoteerd. Op geregelde tijdstippen werd een bloedonderzoek

gedaan (bijlage I) en werden de vitale functies gecontroleerd en bijgehouden. Gedurende de rest van de dag was er een milde hypoventilatie aanwezig met een ademhalingsfrequentie tussen de 20 en 28 ademhalingen per minuut (bpm). Vlak na de partus kan de ademhalingsfrequentie oplopen tot 80 bpm, maar zou na enkele uren moeten dalen naar 30 – 40 bpm (Wilkins, 2003). Ook de merrie werd om de 4u onderzocht.

De nacht na de opname heeft de merrie een verhoogde rectale temperatuur en wordt de baarmoeder gespoeld. Dit werd regelmatig herhaald tot de baarmoeder opgeschoond was.

Na 24uur kan een SnapFoal-test uitgevoerd worden, waaruit blijkt dat het veulen net genoeg antistoffen heeft (8g/L, referentie: ≥ 8).

De volgende dag (dag 2) wordt een achteruitgang in de ademhalingsfunctie van het veulen waargenomen. De PaO_2 zakt naar 43 mmHg en er is een hypercapnee van 76 mmHg aanwezig (bijlage I). Ondanks een doxapram infuus stijgt het zuurstofniveau in het bloed niet. De overige bloedwaarden zijn echter wel verbeterd, er zijn geen excitatieaanvallen meer en het veulen kan nu af en toe rechtop zitten. Door een verdere daling in de zuurstofwaarden wordt, in overleg met de eigenaar, besloten om het veulen mechanisch te ventileren (dag 3). Na enkele uren is er al een sterke verbetering in de bloedwaarden en deze zijn de volgende dag (dag 4) grotendeels genormaliseerd. Vanaf dag 4 krijgt het veulen ook KCl supplementatie, omdat het kaliumgehalte van het dier aan de lage kant zit. Het veulen kan nu rechtzitten en af en toe rechtstaan. 24 uur na de start van de therapie met de mechanische ventilatie, wordt deze afgebouwd en na 36 uur volledig gestopt. Omdat de zuurstofwaarden stabiel blijven worden ook de zuurstof intranasaal en het doxapraminfuus langzaam afgebouwd (dag 5). Het veulen krijgt nu elk uur melk via een neusslokdarmsonde terwijl de parenterale voeding wordt verminderd. Elk uur wordt het veulen rechtgeholpen en het kan dan even bij de merrie blijven staan. Gedurende 2 dagen (dag 6 en dag 7) maakt het veulen verdere vorderingen. De infusen en de zuurstoftherapie worden verder afgebouwd en het veulen kan vaker bij de merrie staan.

3 dagen na het stopzetten van de mechanische ventilatie (dag 8) gaat het echter opnieuw bergaf, is het veulen weer slapper en zijn de zuurstofwaarden terug gedaald. Ook nu gaan de zuurstofwaarden niet omhoog met een doxapraminfuus en intranasale zuurstof. Het veulen gaat snel achteruit en na enkele uren is hij volledig comateus.

Door het gebrek aan respons op de therapie wordt samen met de eigenaar besloten om het veulen te euthanaseren.

Diezelfde dag wordt een merrie met pasgeboren veulen ingeslapen na ernstige koliek. De merrie van het PAS-veulen adopteert het merrieloze veulen met succes.

9. AUTOPSIE

Op de lijkschouwing waren infarcten te zien ter hoogte van het myocard en de linker nier. De longen waren vergroot en emfysemateus met ribimpressies. In de trachea was spumeus vocht aanwezig.

De infarcten in het myocard en de linker nier kunnen gelinkt worden aan ischemische insulten, kenmerkend voor perinatale asfyxie. De bevindingen in de longen zijn niet overeenstemmend met de gevolgen van perinatale asfyxie. Men zou, zoals hoger reeds vermeld, eerder atelectase verwachten door een verminderde surfactantproductie. In deze casus zouden de volumineuze longen echter het gevolg kunnen zijn van de mechanische ventilatie.

DISCUSSIE

Ondanks de redelijke goede prognose van een veulen met perinataal asfyxie syndroom, zijn er steeds gevallen die er niet doorkomen. Dit kan te wijten zijn aan verschillende zaken zoals onder andere het uitstellen van een therapie, of het niet voldoende agressief behandelen. Hoewel dit vaak niet mogelijk is, is het van groot belang om als veearts snel ter plaatse te zijn bij een veulening, dit om op tijd problemen te onderkennen. Perinatale asfyxie komt regelmatig voor bij neonatale veulens, en dan vooral bij veulens waar de partus niet verliep zoals het hoorde. Zo kan men trachten om veulens met PAS te voorkomen door zoveel mogelijk risicovolle drachten en partussen te vermijden. Merries die al eerder veulens met PAS hebben voortgebracht, zouden niet meer gebruikt mogen worden voor reproductie. Elke merrie die op het punt staat te veulenen moet goed in de gaten gehouden worden door personen met enige kennis van zaken. Het is van belang om de algemene toestand van de neonaat snel in te schatten. Dit kan al gebeuren wanneer het veulen zich presenteert in het geboortekanaal, hier kunnen de reflexen en de pols gecontroleerd worden. Direct na de partus moeten de luchtwegen van het veulen worden vrijgemaakt. In deze casus hebben we geen weet van het verloop van de partus, het is ook niet bekend of de eigenaars aanwezig waren bij de partus zelf. Het kan zijn dat de perinatale asfyxie hier eventueel komt doordat het veulen te lang vastzat in de vruchtvliezen. Wanneer er meconium aanwezig is en het veulen depressief is, kan het behulpzaam zijn om de neus en nasopharynx te suctioneren. Als er geen spontane respiratie optreedt direct na de partus moet het veulen gestimuleerd worden. Dit kan men doen door de thorax droog te wrijven en tactiele stimulatie van het hoofd, zoals de neus droogwrijven en koud water in de gehoorgang te sprenkelen (Palmer, 2007).

Hypoxie komt voort uit hypoxemie, verminderde perfusie ter hoogte van de weefsels of een lagere hoeveelheid zuurstof in het bloed door anemie of een verandering in hemoglobine. In het geval van perinatale asfyxie is de meest voor de hand liggende oorzaak een hypoxemie. Deze hypoxemie kan tot stand komen door (1) een lage zuurstofconcentratie in de geïnspireerde lucht (FiO_2), (2) hypoventilatie, (3) een ventilatie/perfusie verstoring, (4) limitaties in de perfusie of (5) intrapulmonaire en/of intracardiale shunts tussen veneus en arterieel bloed (Wilkins, 2003). Bij neonatale veulens zou de hypoxemie ook veroorzaakt kunnen worden door een lage zuurstofaanvoer in de baarmoeder. In deze casus was er echter geen sprake van een dystocie die het lage zuurstofgehalte zou kunnen verklaren. Door de gebrekkige respons van het veulen op intranasale zuurstoftoediening en een doxapram-infuus, kan men vermoeden dat er intrapulmonaire en/of intracardiale shunts aanwezig waren. In normale gevallen is er steeds een kleine fractie shunts (10%) aanwezig die persisteren gedurende de eerste levensdagen. Door deze shunts reageren neonaten niet altijd even efficiënt op intranasale zuurstoftherapie in vergelijking met adulte dieren (Wilkins, 2003). Op de autopsie van dit veulen zijn geen hartafwijkingen gevonden, maar daar het een educatieve lijkschouwing was, kan daar over gekeken zijn. In dit geval had men een echocardiografisch onderzoek kunnen uitvoeren om eventuele shunts in beeld te brengen. Een andere manier om de aanwezigheid van shunts vast te stellen, is om het veulen te respireren met een FiO_2 van 1,0. Wanneer de PaO_2 na 15-20minuten nog

steeds minder dan 100 mmHg is, moet eerder gedacht worden aan een groot intracardiale shunt, dan bij iets intrapulmonair (Palmer, 2005).

De uren na de opname is het veulen licht aan het hypoventileren. Mogelijks was dit bij het eerste onderzoek nog niet geval ten gevolge van stress. Deze hypoventilatie kan het gevolg zijn van een centrale ademhalingsdepressie, ontstaan door een hypoxemische episode in de hersenen. De lage ademhalingsfrequentie zal bijdragen aan de hypoxemie en zo ook aan de hypoxie. Door de hypoventilatie ontstaat eveneens een respiratoire acidose, deze zal metabool gecompenseerd worden met een stijging in bicarbonaat. Dit is ook in deze case het geval. Er is hier een toename te zien in de BE vanaf dag 2. Dit is deels te verklaren door het metabool compensatiemechanisme, maar is ook te wijten aan de toestand van het veulen. Door eventuele hypoxisch-ischemische letsels ter hoogte van de darm, gecombineerd met parenterale voeding en het veel neerliggen, vallen de darmen stil. Deze ileus is dan ook een hoofdreden voor de hoge BE en is frequent te zien bij zwakke veulens. In deze case is duidelijk dat de metabole alkalose secundair is aan de respiratoire acidose. Mocht dit niet het geval zijn, heeft het geen zin om de hypercapnee, ten gevolge van een metabole stoornis, te behandelen met doxapram, caffeïne of mechanische ventilatie. Hier had men eventueel nog caffeïne kunnen toedienen om de responsiviteit op hypercapnee te verhogen. Giguère et al. (2007) hebben echter onderzoek gedaan naar de effecten van caffeïne en doxapram. Zij hebben ondervonden dat hoewel caffeïne effectief is bij humane neonaten met respiratoire acidose, deze geen meerwaarde is bij de behandeling van veulens.

Bij het opvolgen van de bloedonderzoeken is op te merken dat het calcium- en glucose-gehalte van het veulen steeds redelijk laag is. Dit is echter normaal in veulens die voornamelijk parenteraal gevoed worden.

Ondanks de sterk verbeterde algemene toestand van het veulen, was het waarschijnlijk nog te vroeg om na 24uur de mechanische ventilatie al af te bouwen. Hoewel de zuurstofwaarden stabiel bleven, was de PCO_2 nog steeds verhoogd en de PaO_2 op dag 4 slechts 66 mmHg, terwijl de streefwaarde boven de 75 mmHg ligt. Ook in de BE was geen daling te bemerken na het behandelen van de respiratoire acidose. Hier kan ileus echter een grotere impact hebben gehad op de metabole alkalose dan het compenseren van de respiratoire acidose. De gegevens van de respirator van deze casus waren echter niet meer beschikbaar. Het kan dus zijn dat de beslissing om de ventilatie stop te zetten gemaakt is op basis van resultaten die nu niet meer voorhanden zijn.

Om af te sluiten kan nog vermeld worden dat er onderzoek is gedaan naar ex-utero intrapartum therapie (EXIT) (Palmer en Wilkins, 2005). Deze techniek wordt toegepast om veulens te ondersteunen tijdens een verlengde partus. Hierbij wordt de neus van het veulen geïndentificeerd in het geboortekanaal en wordt er blind geïntubeerd, hierna begint men met ventileren nog voordat het veulen geboren is (Palmer, 2007). Er is echter nog niet veel literatuur over dit onderwerp beschikbaar en men kan zich vragen stellen bij de effectiviteit van deze techniek. In hoeverre is het nuttig om een veulen te ventileren dat zijn zuurstofvoorziening nog grotendeels krijgt via de navelstreng? Er zijn ook nog geen gegevens die kunnen zeggen of het gebruik van EXIT het voorkomen van PAS kan verminderen.

BIBLIOGRAFIE

Alsaad K.M. (2014). Evaluation of hemogram, acute phase respons, acid base balance and blood gas analysis in newborn foals infected with babesiosis. The Journal of Animal & Plant Sciences 24(3), 738-742.

Axon J.E., Palmer J.E. (2008). Clinical Pathology of the Foal. Veterinary Clinics Equine Practice 24, 357-385.

Brommer H., Sloet van Oldruitenbrgh-Oosterbaan M.M., Kessels B. (2001). Haematology: Haematological and blood biochemical characteristics of Dutch warmblood foals managed under three different rearing conditions from birth to 5 months of age. Veterinary Quarterly 23(2), 92-95.

Craig C.A., Haskins S.C., Hildebrand S.V. (2007). The cardiopulmonary effects of dobutamine and norepinephrine in isoflurane-anesthetized foals. Veterinary Anaesthesia and Analgesia 34, 377-387.

Galvin N., Collins D. (2004). Perinatal asphyxia syndrome in the foal: review and a case report. Irish Veterinary Journal 57(12), 707-714.

Giguère S., Sanchez C.L., Shih A., Szabo N.J., Womble A.Y., Robertson S.A. (2007). Comparison of the effects of caffeine and doxapram on respiratory and cardiovascular function in foals with induced respiratory acidosis. American Journal of Veterinary Research 68, 1407-1416.

Giguère S., Slade J.K., Sanchez C.L. (2008). Retrospective Comparison of Caffeine and Doxapram for the Treatment of Hypercapnia in Foals with Hypoxic-Ischemic Encephalopathy. Journal of Veterinary Internal Medicine 22, 401-405.

Katz L. (2006). Perinatal Asphyxia Syndrome in a Quarter Horse Foal. Veterinary Clinics Equine Practice 22, 193-208.

Mudge M.C. (2008). Perinatal Asphyxia Syndrome. In Lavoie J.-P. and Hinchcliff K.W. (Editors), Blackwell's five-minute veterinary consult: Equine, 2nd edition, Wiley-Blackwell, Ames, Iowa, p. 574-575.

Palmer J.E. (2005). Ventilatory support of the critically ill foal. Veterinary Clinics Equine Practice 21, 457-486.

Palmer J.E. (2007). Neonatal Foal Resuscitation. Veterinary Clinics Equine Practice 23, 159-182.

Palmer J.E., Wilkins P.A. (2005). How to use EXIT (ex-utero intra-partum treeatment) to rescue foals during dystocia. In Brokken T.D. and White S.L. (Editors), Proceedings of the 51st Annual Convention of the American Association of Equine Practitioners, Lexington (KY), Seattle, Washington, USA, pp. 281-283.

Perkins G.A., Divers T.J. (2001). Polymerized Hemoglobin Therapy in a Foal with Neonatal Isoerythrolysis. Journal of Veterinary Emergency and Critical Care 11(2), 141-146.

Southwood L.L. (2012). Normal Ranges for Hematology and Palsma Chemistry and Conversion Table for Units. In Southwood L.L. (Editor), Practical Guide to Equine Coloc, John Wiley & Sons, Inc, West Sussex, UK, pp. 339-342.

Wilkins P.A. (2003). Lower respiratory problems of the neonate. The Veterinary Clinics Equine Practice 19, 19-33.

Wilkins P.A. (2010). Disorders of Foals. In Reed S.M., Bayly W.M. and Sellon D.C. (Editors), Equine Internal Medicine, Saunders Elsevier, St. Louis, MO, pp. 1311-1363.

BIJLAGE I: OPVOLGING BLOEDWAARDEN

		DAG 1					DAG 2			DAG 3		
	ref	aankomst	12u	16u	20u	4u	8u	14u	2u	8u	16u	24u
Hct (%)	32 - 46[a]	40			38	34	40	36	35	30	32	
BE (meq/L)	2,4 ± 6,2[b]	0,7	1,3	4,6	8,5		12,3	11,8	14,2	10,1	15,9	13,3
$PvCO_2$ (mmHg)	< 43,85[c]	40,6	46,2	60	60,7		76	75,4	68,8	70	59	53
HCO_3 (mmol/L)	21 - 24[a]	25	27	33,2	35,8		41,7	41,1	42,5	35,6	43	39
glucose (mg/dL)	121 - 223[a]	127	104	93	105	124	99	124	141	125	146	185
lactaat (mmol/L)	< 4,9[d]	8,9		4,7	4,6		2,8					
Na (mmol/L)	132 - 146[e]	138	131	136	130,8		133,6	132,8	135,7	116,6	134	135
K (mmol/L)	3,5 - 4[e]	3,08	3,7	3,23	3,55		3,39	3,08	2,86	2,62	2,84	2,73
Ca (mmol/L)	2,77 - 3,2[e]	1,38	1,22	1,22	1,27		1,3	1,27	1,36	1,36	1,39	1,4
PaO_2 (mmHg)	> 75[f]	88,7		75	69,2		43	94	91,4	84	99	75
BD (bpm)	> 60[g]	60	80	74	65	64	63	91	75			

		DAG 4			DAG 5		DAG 8
	ref	8u	16u	24u	8u	20u	12u
Hct (%)	32 - 46[a]	34	33	33	32	35	
BE (meq/L)	2,4 ± 6,2[b]	15,6	17,1	13,7	15	15	
PCO_2 (mmHg)	< 43,85[c]	65,1	63,1	62,1	62,5	64	
HCO_3 (mmol/L)	21 - 24[a]	43,3	44,5	41	48,1	40	
glucose (mg/dL)	121 - 223[a]	189	125	130	114	140	
lactaat (mmol/L)	< 4,9[d]					3,8	
Na (mmol/L)	132 - 146[e]	131,5	129,5	126,9	131		132
K (mmol/L)	3,5 - 4[e]	2,55	2,66	3,09	2,64		3,6
Ca (mmol/L)	2,77 - 3,2[e]	1,26	1,3	1,29	0,7		2,38
PaO_2 (mmHg)	> 75[f]		66				

a) Southwood, 2012; b) Brommer et al., 2001; c) Alsaad, 2014; d) Axon en Palmer, 2008; e) referentiewaarden Labo Inwendige Ziekten, fac. Diergeneeskunde Ugent; f) Wilkins, 2010; g) Craig et al., 2007

UNIVERSITEIT GENT

FACULTEIT DIERGENEESKUNDE

Academiejaar 2014-2015

DIAGNOSE VAN DESMITIS VAN DE DISTALE SESAMLIGAMENTEN

Door

Elise VANDEMOORTELE

Promotor: Prof Dr. K. Vanderperren

Copromotor: Dr. M. Oosterlinck

Literatuurstudie in het kader

van de Masterproef

© 2015 Elise Vandemoortele

Universiteit Gent, haar werknemers of studenten bieden geen enkele garantie met betrekking tot de juistheid of volledigheid van de gegevens vervat in deze masterproef, noch dat de inhoud van deze masterproef geen inbreuk uitmaakt op of aanleiding kan geven tot inbreuken op de rechten van derden.

Universiteit Gent, haar werknemers of studenten aanvaarden geen aansprakelijkheid of verantwoordelijkheid voor enig gebruik dat door iemand anders wordt gemaakt van de inhoud van de masterproef, noch voor enig vertrouwen dat wordt gesteld in een advies of informatie vervat in de masterproef.

UNIVERSITEIT GENT

FACULTEIT DIERGENEESKUNDE

Academiejaar 2014-2015

DIAGNOSE VAN DESMITIS VAN DE DISTALE SESAMLIGAMENTEN

Door

Elise VANDEMOORTELE

Promotor: Prof Dr. K. Vanderperren

Copromotor: Dr. M. Oosterlinck

Literatuurstudie in het kader

van de Masterproef

© 2015 Elise Vandemoortele

VOORWOORD

INHOUD

SAMENVATTING 1
INLEIDING 2
DESMITIS VAN DE DISTALE SESAMLIGAMENTEN 3
1 VOORKOMEN, PATHOGENESE EN PREDISPONERENDE FACTOREN 3
2 KLINISCHE BEVINDINGEN 3
3 DIAGNOSE 4
3.1 MANKHEIDSONDERZOEK 4
3.2 DIAGNOSTISCHE ANESTHESIEEN 4
3.3 MEDISCHE BEELDVORMING 8
4 BEHANDELING 14
5 PROGNOSE 15
CASUS 16
1 ANAMNESE 16
2 KLINISCH ONDERZOEK 16
3 DIAGNOSE 16
3.1 MANKHEIDSONDERZOEK & ANESTHESIEEN 16
3.2 MEDISCHE BEELDVORMING 17
4 BEHANDELING 20
5 OPVOLGING 20
5.1 1e CONTROLEONDERZOEK 20
5.2 2e CONTROLEONDERZOEK 25
5.3 3e CONTROLEONDERZOEK 26
BESPREKING 31
BIBLIOGRAFIE 33

SAMENVATTING

Desmitis van de distale sesamligamenten (DSL) wordt vaak, alleen of in combinatie met andere pathologieën, als oorzaak gesteld van kreupelheid voortkomend uit de ondervoet. Tot de DSL behoren de schuine distale sesamligamenten (OSL), het rechte distale sesamligament (SSL), de gekruiste distale sesamligamenten (CSL) en de korte distale sesamligamenten (sSSL). Letsels worden voornamelijk gezien aan de OSL en het SSL. Paarden met een desmitis van de DSL zijn over het algemeen matig tot zeer mank, uitwendig is echter vaak weinig te zien. Diagnostische anesthesieën geven een notie van waar de oorzaak van het probleem ligt, maar zijn weinig specifiek. Ook de radiografieën geven vaak niets afwijkends weer. Echografie is in de praktijk de meest gebruikte techniek om desmitis van de DSL te diagnosticeren. Hiermee kunnen de aanhechtingen en het verloop van de OSL en het SSL in beeld gebracht worden, en de integriteit van de ligamenten beoordeeld worden. Echografie in de kootholte is echter niet evident, omwille van het beperkt en onregelmatig contactoppervlak en het voorkomen van artefacten. Er is ook veel ervaring nodig om de beelden correct te interpreteren. Meer geavanceerde beeldvorming, zoals magnetische resonantie (MRI) en computed tomography (CT), kunnen een grote meerwaarde geven in de diagnose van desmitis en de eventuele betrokkenheid van omliggende structuren. Deze technieken zijn echter duur en weinig toegankelijk.

Het onderwerp van deze casus werd aangeboden met matige mankheid aan het linker achterbeen. Uit het mankheidsonderzoek en de regionale anesthesieën, werd duidelijk dat de mankheid voortkwam uit de kogelregio. Verder onderzoek met radiografie en echografie werd uitgevoerd, waarna de diagnose van een desmitis aan het lateraal OSL werd gesteld.

INLEIDING

De distale sesamligamenten (DSL) bestaan uit verschillende ligamenten die ontspringen aan de basis van de proximale sesambeenderen (PSBen) en aan het palmair/plantair ligament (Ratzlaff et al., 1994; Schneider et al., 2003; Sampson et al., 2007; Smith et al., 2008; Carnicer et al., 2013). Zij behoren tot het passief steunapparaat van de ondervoet van het paard, en vormen een verlengde van de interosseusspieren. Dit ophangsysteem van de proximale sesambeenderen (PSBen) ondersteunt het kogelgewricht en voorkomt hyperextensie van het kogel- en het kroongewricht, door een tegengewicht te geven aan de opwaartse trekkracht van de interosseusspier of het suspensory ligament (SL) (Ratzlaff et al., 1994).

Letsels aan het steunapparaat zijn veelvoorkomend. Voornamelijk desmitis van het proximaal deel, namelijk het SL, zijn goed beschreven. Hoewel de DSL gezien kunnen worden als een verderzetting van het SL en dezelfde krachten op deze ligamenten inwerken (Schneider et al., 2003), komen letsels aan de distale sesamligamenten minder voor (Sampson et al, 2007). Doch, met de opkomst van de magnetische resonantie beeldvorming (MRI), is de prevalentie van desmitis aan de DSL, al dan niet in combinatie met andere pathologieën, gestegen (Carnicer et al., 2013).

Tot de DSL behoren het rechte sesamligament (SSL), de schuine sesamligamenten (OSL) en de gekruiste (CSL) en korte sesamligamenten (sSSL). Het SSL loopt van de basis van de PSBen naar de proximale, palmaire/plantaire rand of de torus palmaris van het kroonbeen (P2). Zijn functie bestaat uit het stabiliseren van de ondervoet in de sagittale richting. De OSL ontspringen eveneens aan de basis van de PSBen, convergeren naar axiaal en hechten distaal vast op het palmair/plantair aspect van het trigonum van het kootbeen (P1). Zij zorgen voor een axiale versteviging en beperken de rotatie van het gewricht bij belasting (Sampson et al., 2007; Smith et al., 2008). De CSL vertrekken aan de basis van de PSBen en eindigen axiaal, aan het contralaterale aspect van de proximale collaterale tuberkels van het palmair/plantair aspect van P1 (Sampson et al., 2007). Zij vormen de palmaire/plantaire begrenzing van de distopalmaire/-plantaire blindzak van het kogelgewricht. De sSSL verbinden het dorsaal deel van de basis van de PSBen, met de proximale, palmaire/plantaire articulaire rand van P1. Hun rol in het verdelen van de belasting over het passief steunapparaat is beperkt (Sampson et al., 2007).

Diagnose van een desmitis aan de DSL is niet evident door de ligging van deze ligamenten diep onder de buigpezen van de ondervoet. Naast de anamnese en het klinisch onderzoek is een uitgebreid mankheidsonderzoek met verschillende lokale anesthesieën vereist, evenals een grondig echografisch onderzoek. Radiografieën worden genomen om andere mogelijke oorzaken van mankheid uit te sluiten. Om het diagnostisch onderzoek te vervolledigen is het soms noodzakelijk om ook nog gebruik te maken van MRI en computed tomografie (CT) (Schneider et al., 2003; Sampson et al., 2007; Dyson en Genovese, 2011; Reef en Genovese, 2011; Carnicer et al., 2013).

DESMITIS VAN DE DISTALE SESAMLIGAMENTEN

1 VOORKOMEN, PATHOGENESE EN PREDISPONERENDE FACTOREN

Desmitis van de DSL komt voor bij alle paardenrassen en binnen elke sportdiscipline (Carnicer et al., 2013). Door de kwalitatief betere echotoestellen en het langzaamaan beschikbaarder worden van MRI, blijkt echter dat desmitis aan de DSL frequenter voorkomt dan voordien gedacht werd (Sampson et al., 2007; Reef en Genovese, 2011). Letsels aan de DSL ontstaan door overdreven extensie van het kogelgewricht, waarbij de ligamenten overrekt worden (Ratzlaff et al., 1994). Dit kan verklaren waarom er een hogere incidentie bestaat bij paarden met een lang kootbeen (Carnicer et al., 2013). Overbelasting en vermoeidheid van het musculoskeletaal stelsel predisponeert het paard voor letsels. Zo ook voor desmitis van de DSL, doordat de kogel bij spiervermoeidheid nog verder in hyperextensie gaat (Ratzlaff et al., 1994). Paarden met een abnormale conformatie, zoals valgus of varus, hebben een verhoogd risico om een desmitis van de OSL te ontwikkelen (Reef en Genovese, 2011).

Pathologieën aan de OSL worden het meest gezien. Bij racepaarden is meestal het mediale OSL van 1 van de voorbenen aangetast (Reef en Genovese, 2011), terwijl een desmitis van de OSL bij niet racende paarden vooral in de achterbenen voorkomt (Sampson et al., 2007; Smith et al., 2008). Desmopathie van het SSL komt voornamelijk voor bij sportpaarden (Schneider et al., 2003), en dan voornamelijk eventingpaarden en springpaarden (Dyson en Genovese, 2011). Er wordt geen predispositie gezien in de aantasting van het SSL in de voor- of achterbenen (Schneider et al., 2003). Desmitis van de CSL en de sSSL wordt zelden gezien, hoewel dit deels te wijten kan zijn aan het moeilijk in beeld brengen van deze ligamenten en hun beperkte rol in het steunapparaat (Smith et al., 2008).

Desmitis van de DSL kan alleen of in combinatie met andere pathologieën optreden. Hierbij kunnen niet alleen verschillende distale sesamligamenten betrokken zijn, maar frequent ook het SL. Daarenboven kan er een sesamoïditis of fractuur van de PSBen aanwezig zijn, net als een artropathie van het kogel- of kroongewricht (Sampson et al., 2007). Wanneer zowel een tak van het SL, als een OSL is aangetast, zijn de letsels in beide ligamenten over het algemeen aan dezelfde zijde (lateraal of mediaal) gelokaliseerd (Carnicer et al., 2013).

2 KLINISCHE BEVINDINGEN

Paarden met een desmitis van de DSL worden vaak aangeboden met de klacht van matige tot ernstige mankheid (Schneider et al., 2003). Ook bij lichte letsels aan de distale sesamligamenten kan er snel een verminderde sportprestatie gezien worden (Sampson et al., 2007). Deze letsels moeten niet perse samengaan met zwelling en warmte in de kootholte. Integendeel, vaak zijn er, naast een licht verhoogde gevoeligheid bij druk, geen palpeerbare abnormaliteiten aanwezig (Schneider et al., 2003; Sampson et al., 2007; Smith et al., 2008). Dit kan verklaard worden door de ligging van de ligamenten onder de diepe buigpees (DB) en oppervlakkige buigpees (OB), waardoor palperen uitermate moeilijk is (Schneider et al., 2003).

Door de nabijheid van de DSL bij de sesamschede, kan deze enigszins opgezet zijn (Schneider et al., 2003; Carnicer et al., 2013). Ook de diepe buigpees (DB) is mogelijks wat verzwaard en kan minder opgespannen aanvoelen (Schneider et al., 2003). Bij doorzakking van de kogel en/of letsels aan het SL, kan het lonen om ook naar de DSL te kijken, daar er toch collateromotie is van deze ligamenten (Carnicer et al., 2013; Coudry en Denoix, 2013).

3 DIAGNOSE

3.1 MANKHEIDSONDERZOEK

Paarden met acute tot subacute letsels aan de DSL vertonen over het algemeen matige tot ernstige kreupelheid (Carnicer et al., 2013), met gemiddeld een graad van 2 op 4 (Schneider et al., 2003). De buigproeven van de ondervoet zijn steeds sterk positief (Schneider et al., 2003; Carnicer et al., 2013). Hierbij wordt de teen naar caudaal en proximaal getrokken, waardoor het kogel- en kroongewricht in flexie wordt gebracht (Sampson et al., 2007).

3.2 DIAGNOSTISCHE ANESTHESIEEN

Meestal zijn 1 of meerdere lokale anesthesieën nodig om het letsel beter te lokaliseren (Schneider et al., 2003; Sampson et al., 2007). Een palmaire/plantaire digitale zenuwblok (PDNB) doet de mankheid over het algemeen verbeteren, maar werkt niet in alle gevallen. Soms is een lage 4 punten zenuwblok nodig om de kreupelheid volledig uit te schakelen (Schneider et al., 2003). Intra-synoviale anesthesieën van het kogelgewricht en de sesamschede geven eveneens een gedeeltelijk positief resultaat (Sampson et al., 2007).

Bij het uitvoeren van een lokale anesthesie, moet erop gelet worden dat er niet te lang gewacht wordt met de controle van het resultaat. Wanneer 10 minuten na het correct injecteren van het lokale anesthesticum, nog steeds geen verbetering optreedt, mag gesteld worden dat de lokale anesthesie negatief is. Na 10 minuten is de kans groot dat het anestheticum gediffundeerd is naar naburige structuren, wat het resultaat kan beïnvloeden (Schumacher et al., 2013). Twee procent mepivacaine HCl is het meest gebruikte product voor regionale en intra-synoviale anesthesieën, daar het minder weefselirritatie geeft dan 2% lidocaïne HCl, zeker bij intra-articulair gebruik (Bassage en Ross, 2011). Intra-synoviale anesthesieën, zoals die van het kogelgewricht en de sesamschede, moeten zo aseptisch mogelijk gebeuren. Hierbij kan het haar geclipped worden. Onderzoek heeft echter aangetoond dat na 7 minuten scrubben, er geen verschil is in het aantal bacteriële kolonies wanneer al dan niet geclipped wordt (Hague et al., 1997).

Lokale anesthesieën van de ondervoet van het achterbeen zijn analoog met die van de ondervoet van het voorbeen. Daarom zal in de hierop volgende uitleg van de verschillende anesthesieën, enkel over het voorbeen gesproken worden.

3.2.1 Palmair digitaal zenuw-blok (PDNB)

Voor een PDNB volstaat een volume van 1,5 ml 2% mepivacaine HCl beiderzijds, om de laterale en mediale palmaire digitaal zenuw te verdoven (Schumacher et al., 2013). De mepivacaine mag in theorie subcutaan (SC) geïnjecteerd worden net palmair van de laterale en mediale palmair digitaal vene-arterie-zenuw-bundel (VAN-bundel) van halverwege het kootbeen tot net proximaal van het hoefkraakbeen (MacDonald et al., 2006). In de praktijk wordt echter aangeraden om vlakbij of zelfs distaal van de hoefkraakbeenderen te injecteren (Figuur 1) (Bassage en Ross, 2011; Schumacher et al., 2013). Zo vermijdt men om ook de dorsale tak van de zenuw te verdoven en, belangrijker nog, verkleint de kans dat ook het kroongewricht wordt geanestheseerd (Schumacher et al., 2013). Wil men toch de dorsale takken van de palmaire digitaal zenuwen verdoven, kan men een abaxiale sesamblok uitvoeren (Sampson et al., 2007). Hierbij wordt 3 ml anestheticum, SC, palmair van de VAN-bundel ter hoogte van de PSBen ingespoten (Bassage en Ross, 2011). Met een PDNB wordt 70 tot 80% van de structuren in de hoef verdoofd, waaronder bijna het volledige hoefgewricht (Bassage en Ross, 2011). Daarnaast is er ook analgesie van de distale aanhechting van de DB, de OB en die van de DSL, evenals van het distale deel van de sesamschede (MacDonald et al., 2006).

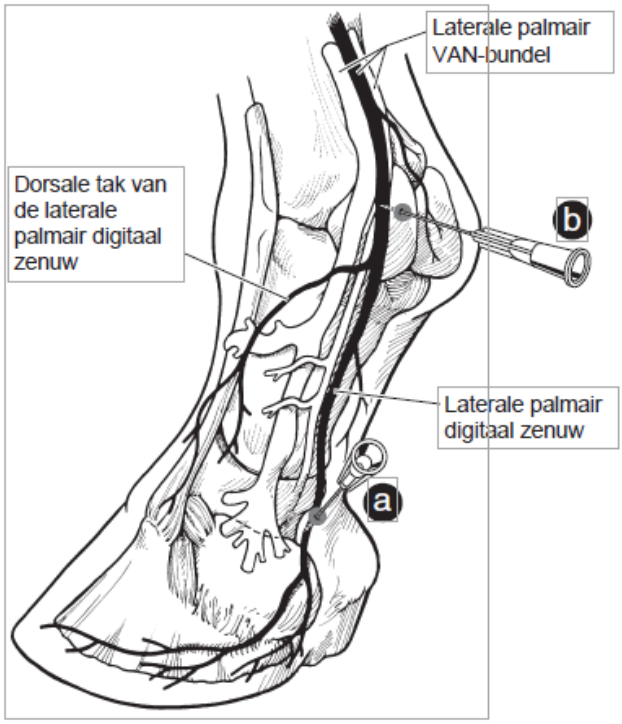

Figuur 1: Palmaro/plantarolateraal aspect van de ondervoet, a = plaats voor injectie van het anestheticum voor een laterale PDNB, b = plaats voor injectie van het anestheticum voor een proximale laterale PDNB, abaxiaal van het proximaal sesambeen, of een laterale abaxiale zenuwblok, op deze hoogte worden zowel de palmair/plantair digitaal zenuw, als hun dorsale tak verdoofd. Naar Bassage en Ross (2011).

3.2.2 Lage palmaire en palmaire metacarpale anesthesie (Lage vier punten anesthesie)

Met deze regionale anesthesie worden mediaal en lateraal de palmaire zenuwen en metacarpaal zenuwen verdoofd (Schneider et al., 2003) met 2 à 3 ml, respectievelijk 1 à 2 ml mepivacaine (MacDonald et al., 2006). Om de mediale en laterale palmaire zenuwen te verdoven, wordt het anestheticum SC ter hoogte van het griffelbeenknopje ingespoten, in de ruimte tussen het SL en de DB (Figuur 2). Als hierbij de sesamschede opzet, betekent dit dat de naald te ver distaal is geplaatst. Omdat de kans bestaat dat de sesamschede wordt geraakt, is bij deze anesthesie toch enige asepsie aangeraden (Bassage en Ross, 2011). Voor de anesthesie van de palmaire metacarpaalzenuwen wordt de naald loodrecht op de huid geplaatst net distaal van de griffelbeenderen. Hier wordt het anestheticum op 1 tot 2 cm diepte ingespoten, terwijl de naald teruggetrokken wordt, zodat er SC een bultje verschijnt (Bassage en Ross, 2011). Om volledig de dorsale huidsensatie uit te schakelen kan eventueel nog een subcutane ringblok uitgevoerd worden door anestheticum in te spuiten tussen de

dorsale middenlijn van het been en het bultje ontstaan bij de anesthesie van de palmaire metacarpaalzenuwen. (Bassage en Ross, 2011). Met deze anesthesie worden alle structuren onder de kogel, en het grootste deel van het kogelgewricht zelf, verdoofd (MacDonald et al., 2006).

3.2.3 Anesthesie van het kogelgewricht

Het kogelgewricht kan op 4 mogelijke manieren aangeprikt worden, namelijk van dorsaal, van proximopalmair, van distopalmair en door de collateraalband van het PSB (Figuur 3). Vooral de dorsale en de proximopalmaire benadering worden het meest frequent gebruikt (Bassage en Ross, 2011). De dorsale blindzak wordt, op een gestrekt been, mediaal of lateraal van de gemeenschappelijke strekpees van de teen aangeprikt (Bassage en Ross, 2011). Bij de proximopalmaire aanpak, kan de palmaire blindzak aangeprikt worden op een staand of opgenomen been. Hier puncteert men tussen het griffelbeen, het PSB, de pijp en het SL, waarbij de naald iets naar distaal en naar dorsaal wordt gericht (Bassage en Ross, 2011). Net boven de proximale palmaire processus van P1 is een indrukbare depressie. Deze depressie wordt dorsaal begrensd door de palmaire condyl van de metacarpus (McIII) en proximaal door het dorsaal aspect van het PSB. Bij een distopalmaire benadering van de palmaire blindzak wordt de naald hier horizontaal, in dorsomediale richting ingebracht tot vloeistof tevoorschijn komt (Bassage en Ross, 2011). De techniek, waarbij de palmaire blindzak wordt aangeprikt door de collateraalband van het PSB, wordt uitgevoerd op een kogel in gedeeltelijke flexie. De naald wordt door de collateraalband gestoken, palmair van de laterale metacarpale condyl en dorsaal van de articulaire rand van het lateraal PSB (Schumacher et al., 2013). Voor de anesthesie van het kogelgewricht wordt een volume tussen 5 ml (MacDonald et al., 2006) en 10 ml mepivacaine (Schumacher et al., 2013) gebruikt.

Naast analgesie van de meeste artropathieën van de kogel, is er met deze anesthesie ook analgesie van het proximaal deel van de rechte en schuine distale sesamligamenten (Schumacher et al., 2013).

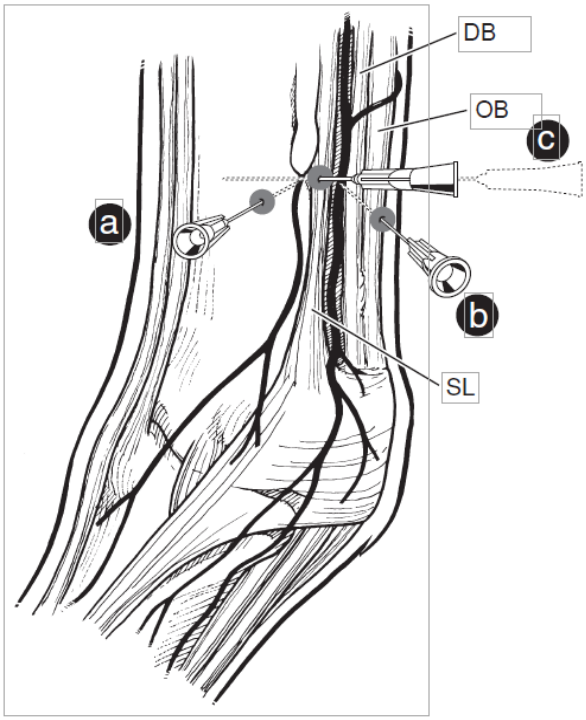

Figuur 2: Lateraal aspect van het distale 3e van de metacarpus (McIII). A = injectieplaats voor de anesthesie van de laterale palmaire metacarpaal zenuw, b = injectieplaats voor de anesthesie van de laterale palmaire zenuw, c = extra anesthesie voor het uitschakelen van de dorsale huidsensatie. Naar Bassage en Ross (2011).

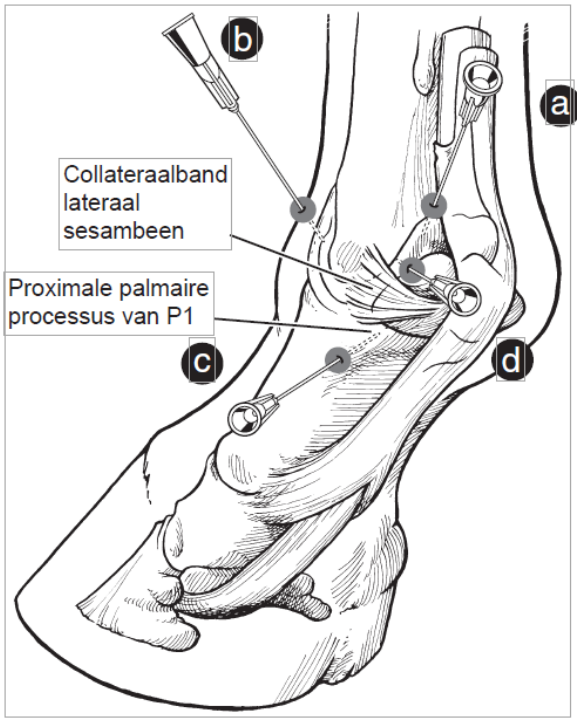

Figuur 2: Palmarolateraal aspect van de ondervoet met de aanprikpunten voor een intra-articulaire anesthesie van het kogelgewricht. a = proximopalmaire benadering van de palmaire blindzak, b = dorsale benadering van de dorsale blindzak, c = distopalmaire benadering van de palmaire blindzak, d = benadering van de palmaire blindzak doorheen de collateraalband van het PSB. Naar Bassage en Ross (2011).

3.2.4 Intra-thecale anesthesie van de sesamschede

Ook de sesamschede kan op verschillende plaatsen gepuncteerd worden (Figuur 4). Dit gaat zonder problemen wanneer de sesamschede opgezet is, maar kan een opgave zijn als dit niet het geval is (Schumacher et al., 2013). Bij een proximolaterale aanpak wordt de sesamschede aangeprikt proximaal van de PSBen en het proximaal annulair ligament (AL) en dorsaal van de DB (MacDonald et al., 2006). Distaal in de kootholte ligt de sesamschede subcutaan en is gemakkelijk aanprikbaar palmair, tussen het middelste en het distale AL (Bassage en Ross, 2011). Een derde mogelijkheid voor het puncteren van de sesamschede, is doorheen het proximaal AL. Hierbij wordt de naald halverwege het lateraal (of mediaal) PSB door de huid en het AL gestoken,

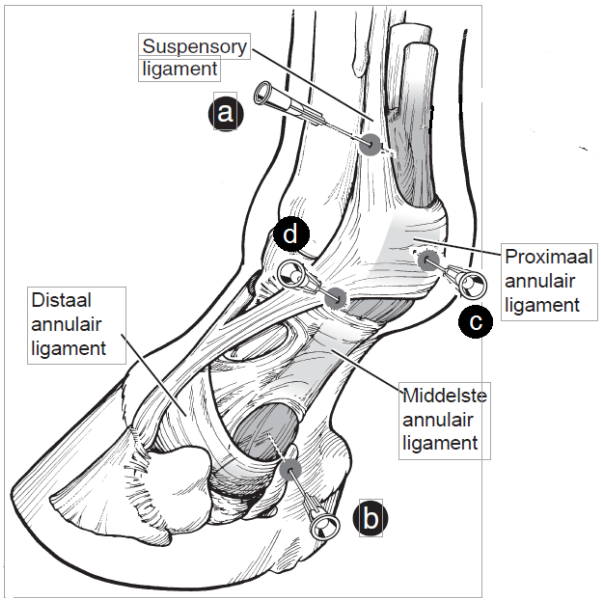

Figuur 3: Palmarolateraal aspect van de ondervoet met de punctieplaatsen van de sesamschede. a = proximale palmarolaterale benadering, b = palmarodistale benadering, c = palmarolaterale benadering doorheen het proximaal AL, d = palmarolaterale benadering tussen het proximaal en het middelste AL. Naar Bassage en Ross (2011).

3 mm axiaal van de palmaire rand van het PSB. De naald wordt horizontaal gehouden en in een hoek van ongeveer 45°, gericht naar het centrale punt tussen de proximale sesambeenderen (Schumacher et al., 2013). Op 1,5 tot 2 cm diepte kan dan het anestheticum worden gedeponeerd. Deze benadering van de sesamschede is het betrouwbaarst en het snelst, zeker wanneer er geen opzetting is van de sesamschede (Hassel et al., 2000). Ten slotte kan de sesamschede ook net distaal van de proximale sesambeenderen aangeprikt worden. De punctieplaats ligt hier distaal van het proximaal AL, proximaal van het middelste AL, dorsaal van de buigpezen en evenwijdig met de palmaire rand van P1 (Bassage en Ross, 2011).

Bij de anesthesie van de sesamschede worden de OB en de DB verdoofd, maar treedt er ook analgesie op ter hoogte van de rechte en schuine distale sesamligamenten, de annulair ligamenten en het distale deel van de DB binnenin de voet (Schumacher et al., 2013).

3.3 MEDISCHE BEELDVORMING

3.3.1 Radiografie (RX)

In de meeste gevallen is bij een desmitis van de DSL niets te zien op de radiografieën. Toch worden bijna altijd foto's genomen om andere oorzaken van mankheid, voortkomend uit de ondervoet, uit te sluiten (Schneider et al., 2003).

Chronische desmitis kan aanleiding geven tot proliferatieve en/of degeneratieve veranderingen ter hoogte van de aanhechting van de DSL. Deze zijn op RX te zien ter hoogte van de basis van de PSBen en het palmair/plantair aspect van P1 (Vanderperren en Saunders, 2009). Mogelijks kunnen ook calcificaties aanwezig zijn in de ligamenten. In geval van een chronisch letsel aan de DSL kan eveneens een dorsale verwijding van het kroongewricht optreden (Dyson en Genovese, 2011).

Figuur 4: Lateromediale radiografische opname van de rechter ondervoet van een niet-mank paard. Aan het palmair aspect van het distale 3e van P1 is een niet-significante nieuwbeenvorming te zien (cirkel).

Radiografische opnames van de ondervoet mogen niet over-geïnterpreteerd worden. Hoewel door een desmitis van de OSL, enthesofyt vorming kan ontstaan aan de basis van het PSB en aan het palmair/plantair aspect van P1, wordt dit ook frequent gezien in niet manke paarden (Figuur 4). In deze gevallen moet een echografie aantonen of er inderdaad sprake is van een peesontsteking, of dat het eerder gaat om een toevalsbevinding (Dyson en Genovese, 2011). Hetzelfde geldt voor mooi afgelijnde fragmenten aan de basis van de PSBen. Deze fragmenten zijn regelmatig te zien op RX en echografie bij volwassen paarden, zonder enige betrokkenheid van de DSL. Dit zijn mogelijks oude avulsiefragmenten, die echter niets te maken hebben met de mankheid van het paard (Dyson en Genovese, 2011).

3.3.2 Echografie (US)

Echografische controle van de kootholte is niet evident omwille van het beperkte en onregelmatige contactoppervlak en de veel voorkomende artefacten (Sampson et al., 2007; Carnicer et al., 2013). Ondanks de beperkingen in de visualisatie van alle structuren in de kootholte, blijft echografie de meest toegankelijke onderzoeksmethode voor de controle van de weke delen van de ondervoet (Whitcomb, 2009). Bij mankheidsproblemen is op RX immers niet altijd iets afwijkends te zien. In deze gevallen is echografie een dankbare methode om pathologieën toch in beeld te brengen (Coudry en Denoix, 2013).

Vooreerst wordt best het lidmaat, waarop de echografische controle moet gebeuren, geschoren, gewassen en ingesmeerd met echografische gel, opdat er minder artefacten op de beelden zouden zijn. Bij de controle van pezen wordt gebruik gemaakt van een stand-off pad voor een gelijkmatiger contact met de huid. Doch, in geval van ernstige zwelling of chronische subcutane verdikking, is het soms handiger om zonder stand-off te werken (Whitcomb, 2009). Over het algemeen wordt een lineaire transducer van 7,5-10 MHz gehanteerd voor de echografie van de kootholte (Whitcomb, 2009; Carnicer et al., 2013).

Het is van belang om een grondige kennis te hebben van de anatomie van de structuren in de kootholte en te weten hoe deze eruit zien op normale echografische beelden (Figuur 5).

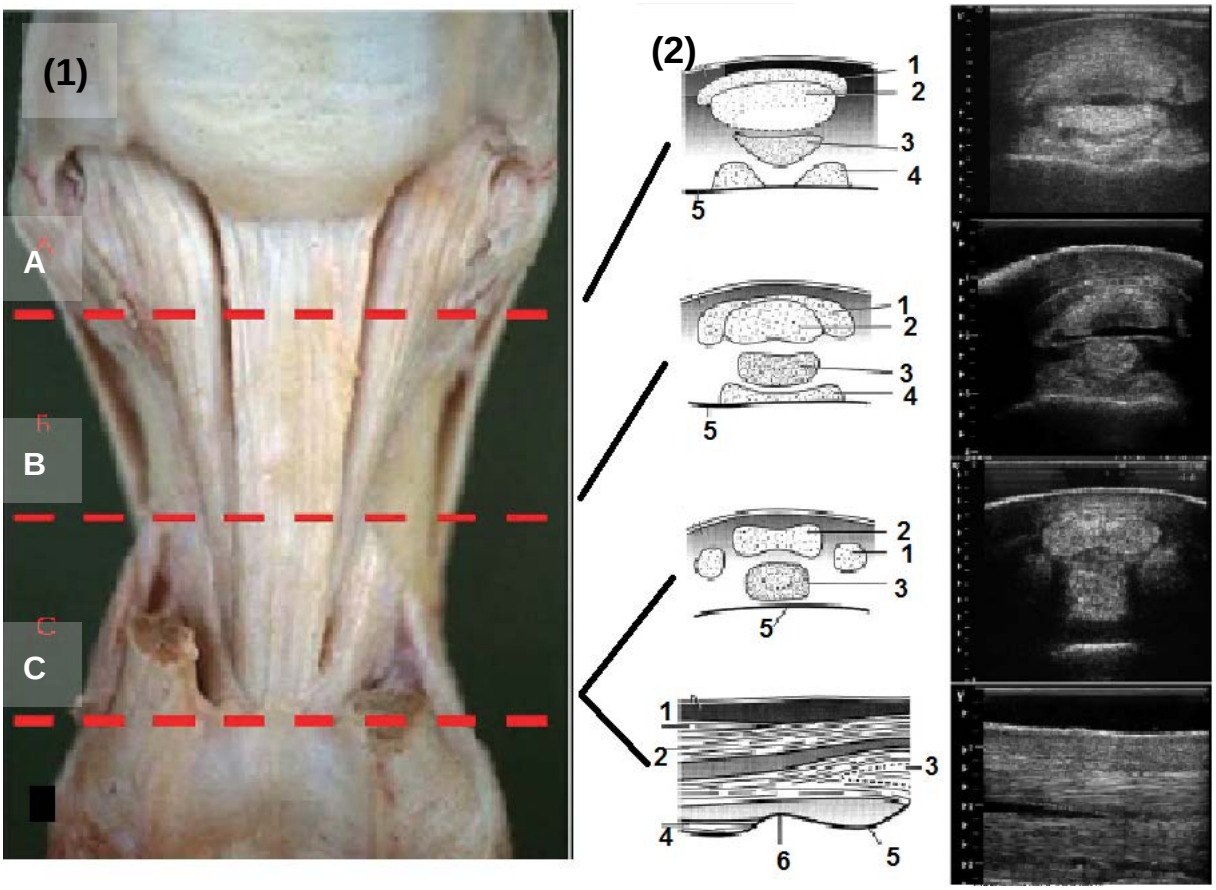

Figuur 5: (1) Anatomisch beeld van de kootholte , (2) schematische en echografische (2) normaalbeelden van de structuren in de kootholte. A = proximale 3e van P1; B = middelste 3e van P1; C = distale 3e van P1. Uit Carnicer et al. (2013). 1 = OB; 2 = DB; 3 = SSL; 4 = OSL; 5 = P1; 6 = meest distale aanhechting van OSL aan P1. Naar Kidd et al. (2014).

Bij een desmitis van de SSL kunnen laesies aanwezig zijn op het volledige verloop van de pees en zijn volgende afwijkingen te zien op echografie (Dyson en Genovese, 2011; Carnicer, 2013):

- Vergroting van het ligament, waardoor de afstand tussen het SSl en de DB verkleint (Figuur 6)
- Focaal of diffuus verlies van echogeniteit (Figuur 6). Vaak gaat het over kleine splits of core laesies (Reef en Genovese, 2011). Dit mag niet verward worden met de fysiologische hypo-echogene zone ter hoogte van de aanhechting van het SSL aan P2 (Schneider et al., 2003; Whitcomb, 2009; Reef en Genovese, 2011; Carnicer et al., 2013).
- Asymmetrie van de randen
- Vezelverlies en verandering in de structuur op de longitudinale scans
- Opzetting van de sesamschede

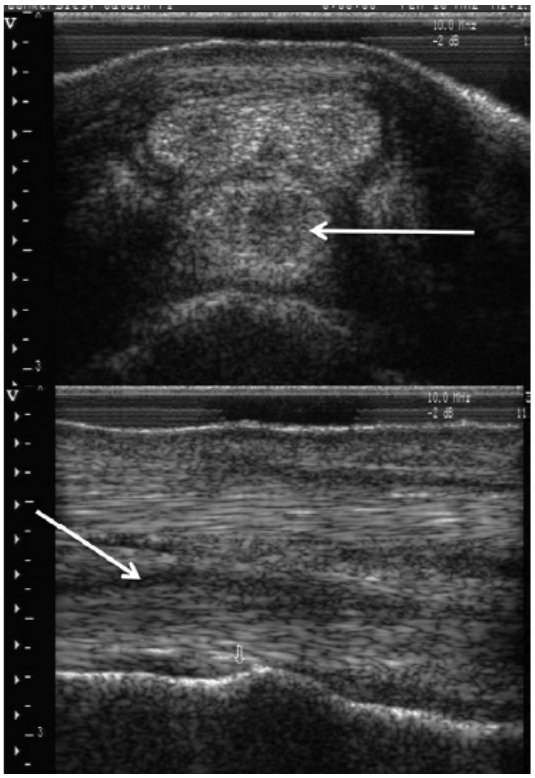

Figuur 6: Desmitis van het rechte distale sesamligament. Er is een hypo-echogene zone (witte pijl) te zien in zowel het dwars (boven) als longitudinaal (onder) echobeeld. Daarbij de laesie verder proximaal loopt dan de insertie van het schuin distaal sesamligament (open pijl). Uit Kidd et al, (2014).

Daar de OSL een schuin verloop hebben, is het niet altijd gemakkelijk om deze met de echo te blijven volgen, zeker omdat ze diep onder de buigpezen liggen. Hierdoor kan de structuur van de ligamenten een wat vertekend beeld krijgen bij US (Sampson et al., 2007). Vaak is ofwel het volledige ligament, ofwel de proximale helft betrokken bij een letsel. Desmitis van het OSL kan 1 of meerdere van de volgende afwijkingen geven op echografie (Dyson en Genovese, 2011; Reef en Genovese, 2011; Carnicer et al., 2013):

- Onduidelijke aflijning
- Verdikking van het ligament
- Reductie van de ruimte tussen het ligament en de OB
- Focale hypo-echogene zones of core lesions, vaak discreet en in beide schuine sesamligamenten. Meestal bevinden ze zich centraal of palmair/plantair en hebben ze randfibrillaties, dit laatste is vooral te zien in het acuut stadium
- Diffuse hypo-echogeniteit ter hoogt van de insertie (Figuur 7)
- Heterogeen en gewijzigd vezelpatroon in het chronisch stadium
- Enthesofyt vorming ter hoogte van de aanhechting, namelijk aan de basis van het ipsilateraal proximaal SB en/of aan het palmair/plantair aspect van P1 (Figuur 7)
- Een avulsiefragment van de basis van het ipsilateraal proximaal SB of van het palmair/plantair aspect van P1

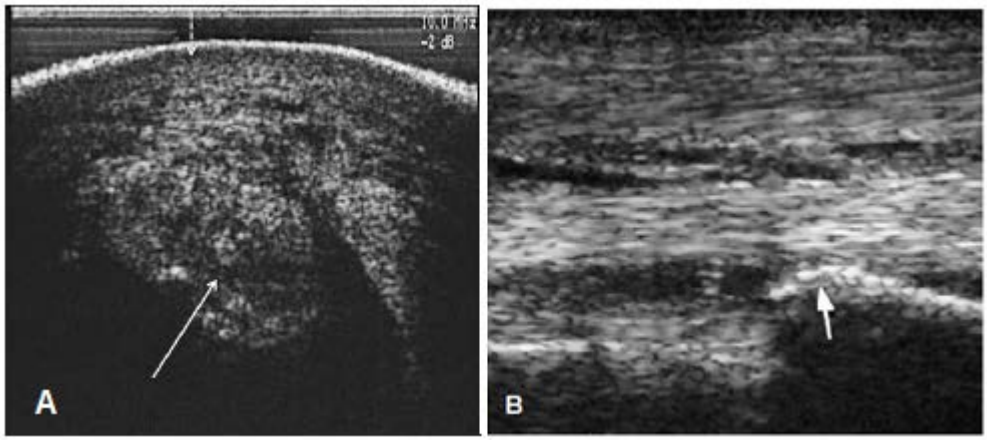

Figuur 7:A = Dwars echobeeld van het lateropalmair aspect van het proximale 3e van P1. Er is een dersmitis van het OSL te zien met hypo-echogene zones (pijl), desmitis van het OSL kan samengaan met subcutane fibrose ter hoogte van het aangetaste ligament (onderbroken pijl). Uit Kidd et al., 2014) B = B= Longitudinaal echobeeld van de kootholte van het rechter voorbeen van een 7 jarig recreatiepaard met lichte mankheid. Proximaal= links. Er is ter hoogte van de pijl een duidelijk enthesofyt te zien op het palmair aspect van P1. Ter hoogte van de insertie is het OSL hypo-echogeen. Dit paard had eveneens een osteoartritis van het koongewricht. Uit Dyson en Genovese (2011).

3.3.3 Computed Tomografie (CT)

Computed tomografie (CT) en contrast-CT worden eveneens gebruikt als diagnostische middel bij mankheid, voortkomend uit de distale ledematen. Vergeleken met RX en US zijn de beelden gemakkelijker te beoordelen door het ontbreken van superpositie, het in beeld brengen van zowel been als weke delen en de mogelijkheid voor 3-dimentionele beelden (Vanderperren et al., 2008). Er is echter een lage beschikbaarheid van scanners en de kost voor een CT-onderzoek en onderhoud ligt hoog (Whitcomb, 2009). Daarenboven blijft het risico van algemene anesthesie bestaan, en is er nood aan een stevige tafel (Vanderperren et al., 2008).

Een CT-scan kan bij desmitis nuttig zijn om de nieuwbeenvorming ten gevolge van de desmitis in te schatten. Op echo is het immers soms moeilijk om het onderscheid te maken tussen een mineralisatie, een avulsiefragment of een onregelmatig botoppervlak. Ook de weke delen kunnen beoordeeld worden, maar hiervoor blijft MRI het meest gedetailleerd (Launois et al., 2009). Vanderperren et al. (2008) hebben de anatomie van de kogel van het voorbeen, en de proximale en distale structuren hiervan, in beeld gebracht met behulp van CT en corresponderende anatomische coupes (Figuur 8). Met de CT konden de McIII, de PSBen en P1 mooi gevisualiseerd worden. Op de CT-scans met weke delen window waren volgende structuren te onderscheiden: de gemeenschappelijke strekpees van de teen, de musculus extensor carpi radialis, de laterale strekpees van de teen, de OB met de manica flexoria (MF), de DB, het SL, de collateraalbanden, de OSL, de SSL, CSL, de sSSL, het palmair ligament, het proximaal AL en het gewrichtskapsel.

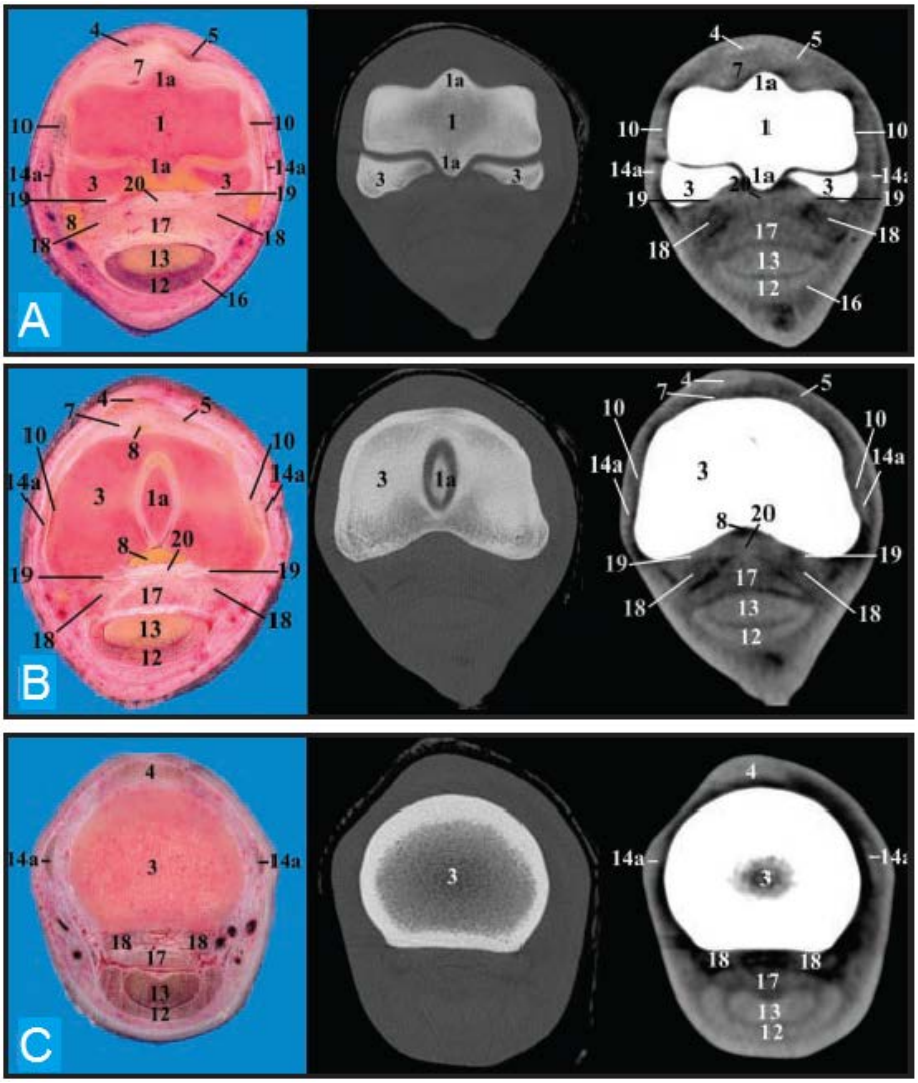

Figuur 8: Normaal kogelgewricht van het voorbeen van een paard. Links: een dwarse anatomische coupe. Rechts: een dwars CT beeld met bot-window, en een weke delen-window. (Links= mediaal, boven= dorsaal). A= net distaal van de PSBen, B= net distaal van het kogelgewricht, F= ter hoogte van het proximale 3^{e} van P1. 1= McIII, 1a= sagittaalkam van McIII, 3= P1, 4= gemeenschappelijke strekpees van de teen, 5= laterale strekpees van de teen, 7= gewrichtskapsel, 8= synoviale blindzak, 10= collateraalband van het kogelgewricht, 12= OB, 13= DB, 14a= interosseusschenkels, 16= proximaal annulair ligament (AL), 17= SSL, 18= OSL, 19= sSSL, 20= CSL. Uit Vanderperren et al., 2008.

Om de weke delen beter in beeld te kunnen brengen, kan men een regionale intra-arteriële CT-scan nemen, waarbij contrast ingespoten wordt in de mediale palmaire metacarpale arterie (Vanderperren en Bergman, 2011). Met deze techniek is het mogelijk om een desmitis van de DSL te diagnosticeren. Zoals ook bij echografie, worden voornamelijk letsels in het OSL en SSL gezien, letsels in het CSL zijn reeds beschreven, wat niet het geval is van desmitis van de sSSL. Op CT-scans zonder contrast kan bij desmitis een vergroting van het ligament gezien worden, met een meer heterogeen en hypodens uitzicht. Hypodense defecten en/of kleine beenfragmenten ter hoogte van de aanhechtingen komen ook voor (Vanderperren en Bergman, 2011). Bij een intra-arteriële contrast CT-scan zal het aangetaste ligament in meer of mindere mate, focaal of meer diffuus, opklaren (Figuur 9) (Vanderperren en Bergman, 2011).

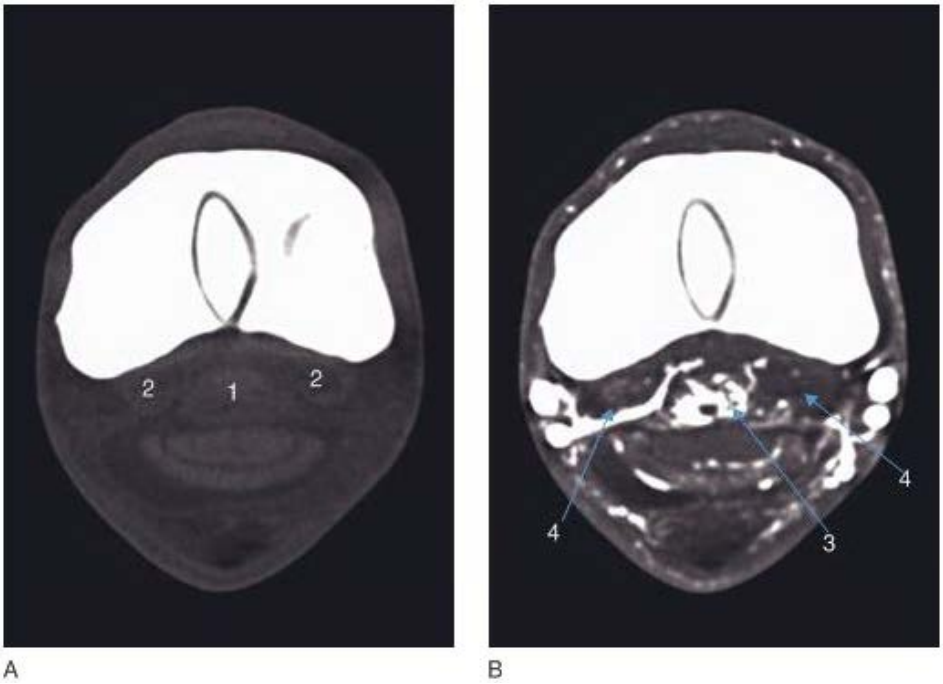

Figuur 9: Dwarse CT-opnamen voor (A) en na contrast (B) van het proximaal aspect van P1 van een paard met proximale SSL desmopathy en een milde bi-axiale desmitis van het OSL. 1 = vergroot SSL met heterogeen en hypodens aanblik; 2 = mild hypodense OSLen; 3 = diffuse contrast opklaringen in het SSL; 4 = milde contrast opklaring van de OSLen. Uit Vanderperren en Bergman (2011).

3.3.4 Magnetische Resonantie Beeldvorming (MRI)

Wanneer de radiografieën en de echografie onduidelijk zijn, kan MRI nodig zijn om uitsluitsel te geven van wat de precieze oorzaak van de mankheid is (Sampson et al., 2007). MRI heeft dezelfde voordelen als CT, maar echter ook dezelfde nadelen (Vanderperren et al., 2008). Tegenwoordig zijn wel meer MRI-toestellen op de markt die kunnen toegepast worden op het staand paard, zodat algemene anesthesie overbodig wordt (Whitcomb, 2009). Smith et al. (2008) heeft onderzoek gedaan naar de diagnostische waarde van MRI bij desmitis van de DSL. Hierbij werden MRI scans genomen van 58 paarden met desmitis van de DSL en 66 controle paarden. Uit de resultaten bleek dat 80% van de letsels gezien met MRI niet gedetecteerd werden met behulp van echografie. Bij slechts 2 van de 58 paarden was desmitis van de DSL de enige oorzaak van het manken. Ondanks de hogere sensitiviteit van MRI om desmitis van de DSL op te sporen, blijft deze techniek nog steeds voorbehouden voor 2^{e}- en 3^{e}-lijns klinieken en hospitalen (Carnicer et al., 2013).

Desmitis van de distale sesamligamenten wordt op MRI vooral gezien als vergrote ligamenten met zones van hogere signaal intensiteit (Figuur 10) (Sampson et al., 2007) (Smith, Dyson, & Murray, 2008). Het SSL kan proximaal een onregelmatige rand hebben. Bij ontsteking van de OSL is het meestal het laterale OSL dat dikker is, en een hogere signaal intensiteit heeft (Sampson et al., 2007). In de controle paarden, uit het onderzoek van Smith et al. (Smith et al., 2008), werd echter ook een lichte asymmetrie gezien tussen het mediale en laterale OSL, hierom is het van belang om linker en rechterbeen te vergelijken. Ter hoogte van de CSL wordt een desmitis gezien als vergroting van de ligamenten met hogere signaalsterkte en onregelmatigheden aan de palmaire/plantaire rand. P1 kan een corticale onregelmatigheid vertonen ter hoogte van de insertie van de CSL. De periligamentaire

weefsels kunnen ook afwijkingen vertonen op MRI, zo zal oedeem een hogere signaal intensiteit geven (Smith et al., 2008).

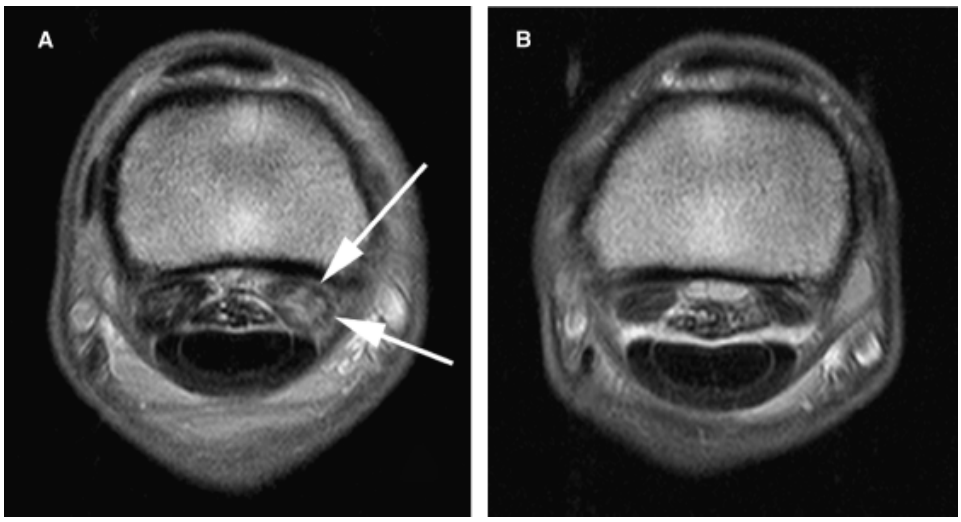

Figuur 10: Dwarse MRI beelden van het proximaal aspect van P1 van een paard met kreupelheid ter hoogte van het linker achterbeen, voortkomend uit de kogelregio. Links= mediaal. A= Linker achterbeen, B= Rechter achterbeen ter vergelijking. Het laterale OSL van het linker achterbeen (witte pijlen) is vergroot en heeft een hogere signaal intensiteit. Ook het mediaal OSL is vergroot t.o.v. de OSLen van het rechter achterbeen, dit OSL heeft echter geen abnormale signaal intensiteit. Uit Sampson et al. (2007).

4 BEHANDELING

De genezing van letsels aan de distale sesamligamenten kan lang duren, maar in vele gevallen volstaat een conservatieve therapie (Schneider et al., 2003). Deze bestaat uit anti-inflammatoire geneesmiddelen en bewegingsrestrictie, waarna langzaamaan de hoeveelheid beweging wordt opgebouwd. Hiernaast zouden de hoeven bekapt moeten worden en kunnen er correctieve ijzers geplaatst worden. Hoefijzers met smalle takken en een brede teen zijn aangewezen voor letsels aan het SSL of bilataraal aan de OSLen. Bij unilaterale lesies van een OSL, kan gedacht aan asymmetrische hoefijzers met een brede tak aan de kant van het aangetast OSL (Carnicer et al., 2013). Eventueel kan een krachtige ontstekingsremmer, zoals methylprednisolone, lokaal worden ingespoten in de sesamschede, in combinatie met hyaluronzuur (Sampson et al., 2007). Door het corticosteroid meer lokaal te brengen kan de ontsteking sneller onder controle gebracht worden, om zo het littekenweefsel te beperken dat ontstaat bij een langduriger herstel (Schneider et al., 2003). Hyaluronzuur heeft eveneens een positieve invloed op het herstel op lange termijn, daar het de vorming van adhesies in en rond de sesamschede vermindert (Schneider et al., 2003). Het revalidatieprogramma moet gecontroleerd en in functie van het herstel gebeuren, regelmatige echografische controle is dus aangewezen (Reef en Genovese, 2011). Een voorbeeld voor een revalidatieprogramma wordt gegeven door Schneider et al. (2003). Zestig dagen boxrust met stappen aan de hand, gevolgd door het plaatsen van het paard in een kleine paddock. Na de 60 dagen rust kan gestart worden met rustig draven gedurende enkele minuten. Naarmate de echografische controles aantonen dat het normaal vezelpatroon van het aangetaste ligament terugkeert, kunnen

deze trainingsmomenten worden opgedreven naar 30 minuten draven per dag. Pas 6 maanden na de start van de revalidatie is het aangewezen om terug naar een normaal trainingsprogramma te keren.

Is er een chronische desmitis aanwezig of is er geen verbetering te zien tijdens de revalidatie, zijn er andere therapieën mogelijk. Zo kan er een ligament splitting gebeuren om het genezingsproces te versnellen (Sampson et al., 2007). Dit wordt onder andere gedaan bij een core defect van het SSL (Schneider et al., 2003). Verder kan nog gedacht worden aan het inspuiten van stamcellen of platelet-rich plasma, het positief effect van deze therapieën is echter nog niet bewezen (Dyson en Genovese, 2011).

5 PROGNOSE

Over het algemeen is de prognose van een desmitis van de distale sesamligamenten gereserveerd tot goed. Na een rust en rehabilitatieperiode van 6 maand kan ongeveer 76% van de paarden terug naar hun oorspronkelijk gebruik (Schneider et al., 2003; Sampson et al., 2007). De prognose is vooral beter wanneer er sprake is van een acuut letsel en waarbij direct gereageerd wordt op de therapie (Schneider et al., 2003). Bij paarden die op hoog niveau moeten presteren is de prognose eerder gereserveerd, daar het risico op recidieven groot is (Dyson en Genovese, 2011).

CASUS

1 ANAMNESE

In de kliniek wordt een Quarter Horse aangeboden met ernstige kreupelheid aan het linker achterbeen (LiA). Deze kreupelheid is reeds een week aanwezig. Recent werd ook een lokale zwelling opgemerkt ter hoogte van de kogel. Er is een ontstekingsremmende therapie opgestart, echter zonder enige verbetering. Het paard is eerder al in de kliniek onderzocht voor problemen aan het rechter voorbeen (ReV). Dit is opgelost en staat los van de mankheidsproblemen aan LiA.

2 KLINISCH ONDERZOEK

Tijdens het klinisch onderzoek is er een duidelijke opzetting te zien van het kogelgewricht en van de sesamschede LiA. Er is ook pulsatie te voelen LiA. Bij inspectie en bekloppen van de linker achtervoet, zijn er geen tekenen van abnormale gevoeligheid of ontsteking te bemerken.

3 DIAGNOSE

3.1 MANKHEIDSONDERZOEK & ANESTHESIEEN

In stap op de rechte lijn is er geen kreupelheid waar te nemen. Wanneer de Quarter draaft op rechte lijn, is het dier duidelijk mank LiA. Zowel op de cirkel op harde als op zachte bodem in draf is er een zichtbare mankheid LiA, en dit zowel op de cirkel naar links als naar rechts. De buigproef van de ondervoet-kogel LiA is sterk positief (+++/+++).

Na een lage anesthesie van de laterale en mediale plantair digitaal zenuw van het linker achterbeen is er een apparente verbetering, hoewel de buigproef van de kogel nog steeds sterk positief blijft.

Twee dagen later is het paard al minder kreupel. Op rechte lijn in draf is de mankheid nog nauwelijks op te merken. De buigproef van de kogel is echter nog steeds positief (++/+++).

Er volgt een intra-articulaire anesthesie van de kogel, die negatief blijkt te zijn. Hierna wordt een intra-thecale anesthesie van de sesamschede uitgevoerd, waarbij de sesamschede wordt benaderd, plantair van de kogel, net axiaal van het laterale PSB. Deze is wel grotendeels positief.

Drie dagen na opname is er geen pulsatie meer te voelen LiA, geen kreupelheid meer te zien in stap en nauwelijks op te merken mankheid in draf op de rechte lijn. De buigproef is ook minder pijnlijk.

3.2 MEDISCHE BEELDVORMING

3.2.1 Radiografie (RX)

Na het eerste mankheidsonderzoek worden radiografieën van de kogel LiA genomen om een fractuur of fissuur uit te sluiten (Figuur 11). Hierop is een milde onregelmatigheid van het dorsoproximaal aspect van het kroonbeen (P2) te zien. Dit kan wijzen op een weinig degeneratieve verandering in het kroongewricht, maar dit is echter geen reden voor kreupelheid. Op de dorso-plantaire opname (D15°Pr-PlDiO) is een asymmetrie te zien van P1. Bij het nameten van de laterale (9,5 cm) en de mediale (10,3 cm) zijde van P1 wordt de disproportie bevestigd. Dit wordt wel vaker gezien, zeker ter hoogte van de achterbenen, en is dan ook geen verklaring voor de kreupelheid van het paard.

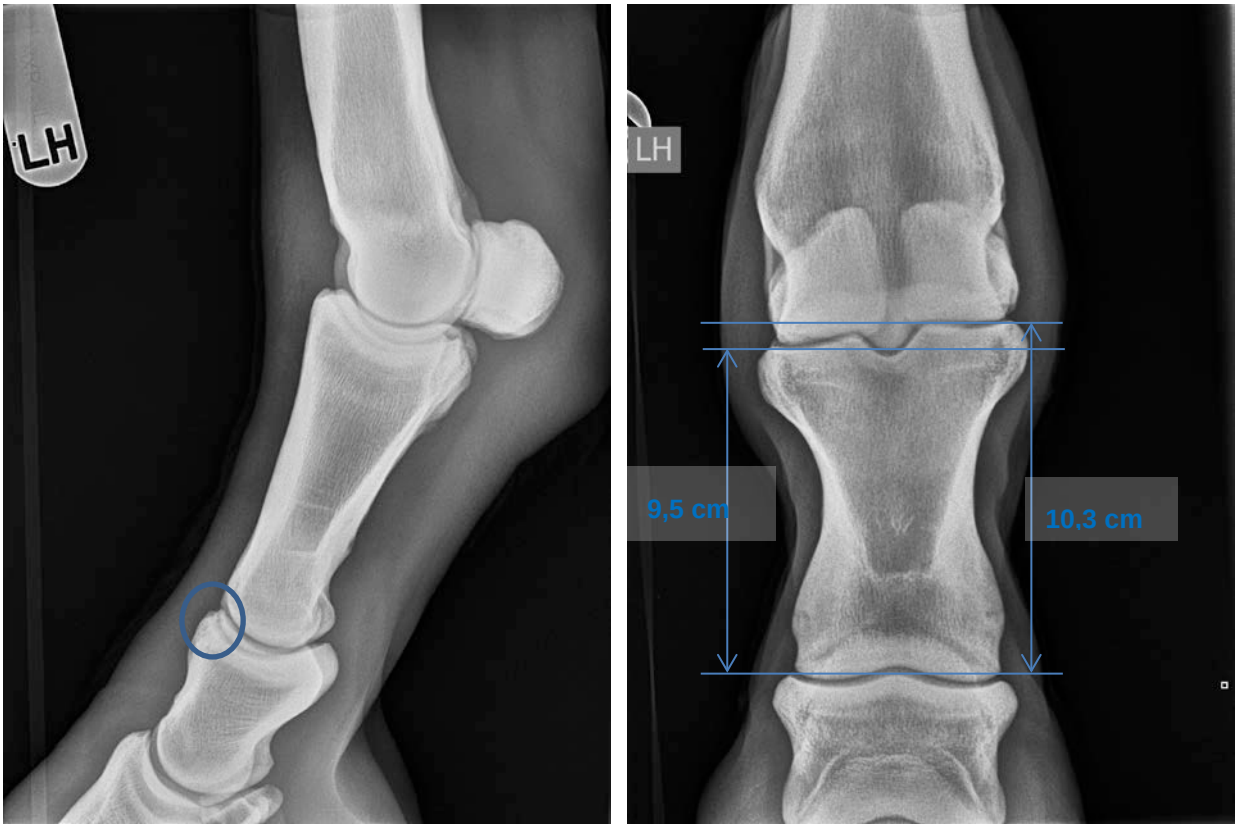

Figuur 11: Latero-mediale (LM) en dorsoproximo-plantrodistaal oblique (D15°Pr-PlDiO) opname van de kogel LiA, milde onregelmatigheid aan het dorsoproximaal aspect van P2 (cirkel). P1 is asymmetrisch, waarbij de mediale zijde (10,3cm) langer is dan de laterale (9,5cm).

Ook op de bijkomende radiografieën van de ondervoet (Figuur 12) zijn geen abnormaliteiten aanwezig die de kreupelheid zouden kunnen verklaren. Op de dorsoplantaire opname kunnen we een radiolucent defect opmerken ter hoogte van de dorsale rand van de margo solaris van het hoefbeen (P3). Deze focaal, concave zone zou te wijten kunnen zijn aan een infectie of een keratoma. Daar er echter geen verhoogde gevoeligheid is van de zool en dit defect niet te zien is op de latero-mediale opname (LM), noch op de schuine opnames (D45°L55°Pr-PlMDiO en D45°M55°Pr-PlLDiO), is het meer waarschijnlijk een anatomische variatie van de crena marginis solearis.

Figuur 12: Radiografieën ondervoet LiA, A = Dorsoproximo-plantarodistaal oblique opname (D55°Pr-PlDiO), B = LM, C = Dorsolateroproximo-plantaromediodistaal oblique opname (D45°L55°Pr-PlMDiO), D = Dorsomedioproximaal-plantarolaterodistaal oblique opname (D45°M55°Pr-PlLDiO) van de ondervoet LiA. Op de dorsoplantaire projectie is een focaal, concaaf, radiolucent defect te zien van 1,1cm (cirkel) aan de dorsale rand van de margo solaris van P3. Dit is niet op te merken op de lateromediale projectie, noch op de schuine lateromediale projecties.

3.2.2 Echografie (US)

De sesamschede en de buigpezen worden echografisch gecontroleerd na de positieve intra-thecale anesthesie van de sesamschede LiA. Bij het uitvoeren van de echografieën van de sesamschede en de pezen is hier steeds gebruik gemaakt van een lineaire probe, met 7,5 MHz en een stand-off pad.

Er is een duidelijke aanwezigheid van anechogeen vocht in de sesamschede, die deels te wijten is aan de intra-synoviale anesthesie. Dit is vooral te zien op de echobeelden genomen boven de kogel (Figuur 13 en Figuur 14). Voorlopig is er nog geen sprake van synoviale proliferaties in het anechogeen vocht.

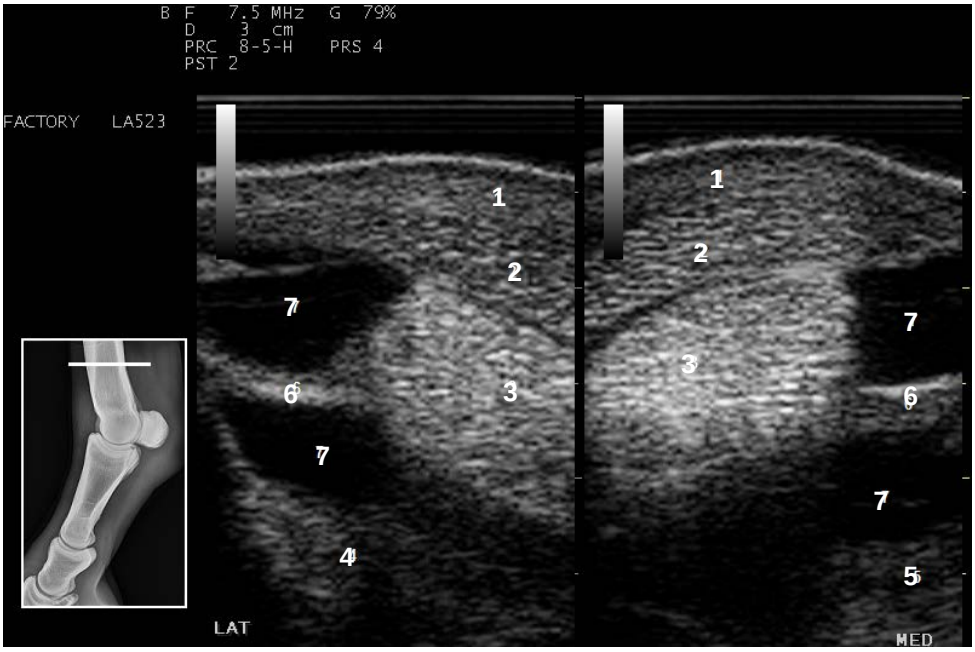

Figuur 13: Dwars echobeeld, plantair boven de kogel LiA. 1 = subcutis, 2 = OB, 3 = DB, 4 = lateraal SL, 5 = mediaal SL, 6 = mesotendon, 7 = anechogeen vocht in de sesamschede. Zowel de OB, DB als beide SL vertonen geen afwijkingen op dit niveau

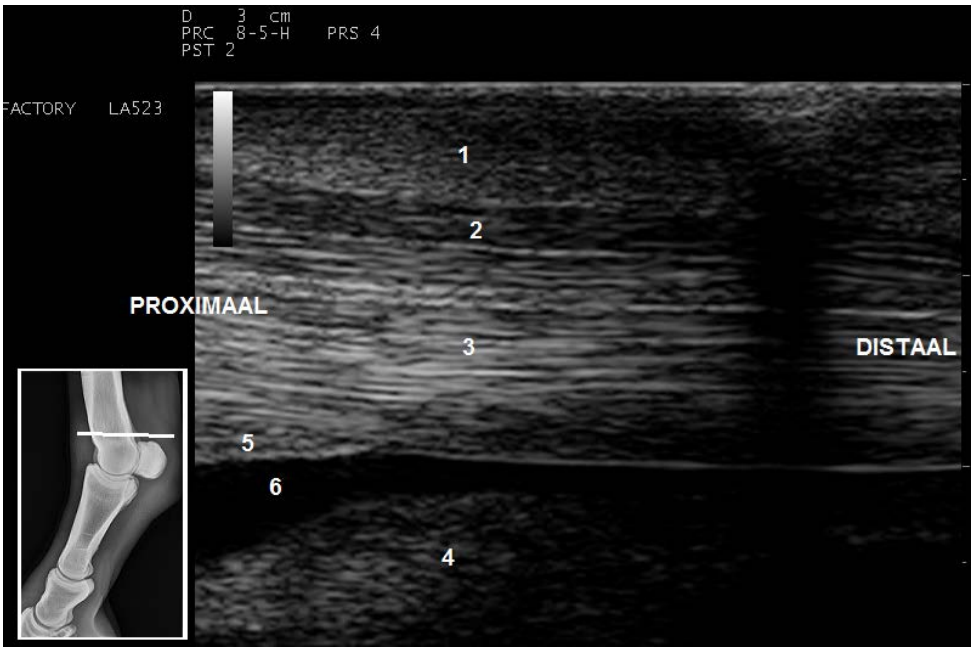

Figuur 14: Longitudinaal echobeeld, plantair boven de kogel LiA. 1 = subcutis, 2 = OB, 3 = DB, 4 = SL, 5 = tip van de manica flexoria, 6 = anechogeen vocht in de sesamschede

Op dit moment zijn echografisch geen significante afwijkingen te zien aan de OB, de DB, het SL of het proximaal AL (Figuur 13, Figuur 14 en Figuur 15).

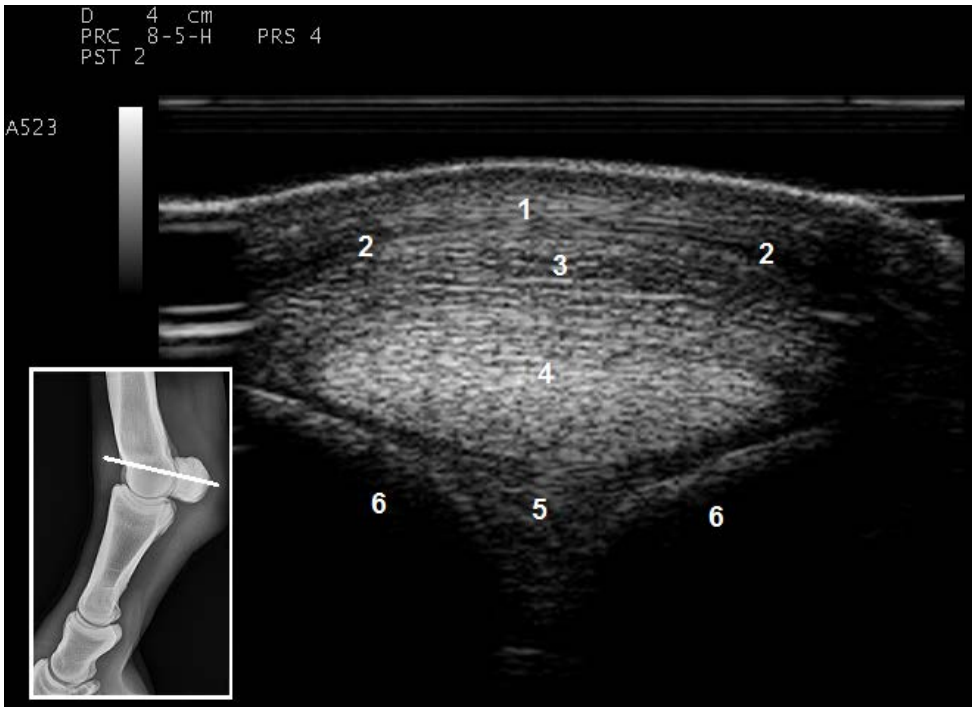

Figuur 15: Dwars echobeeld, plantair van de kogel LiA. 1 = subcutis, 2 = proximaal AL, 3 = OB, 4 = DB, 5 = plantair ligament, 6 = sesambeenderen (SB). Dit is een normaal beeld op dit niveau

4 BEHANDELING

In overleg met de eigenaar wordt een conservatieve therapie ingesteld, bestaande uit rust en niet-steroïdale ontstekingsremmende medicatie (NSAID). Er wordt aangeraden om de Quarter gedurende 3 weken op box te houden. De NSAID therapie bestaat uit een Finadyne© pasta die 6 dagen lang moet toegediend worden. Daarenboven worden de hoefijzers van beide achterbenen verwijderd en worden beide hoeven ook bekapt. Voor er opnieuw met het paard wordt gewerkt, is het aangewezen om na 3-4 weken nog eens op controle te komen.

5 OPVOLGING

5.1 1e CONTROLEONDERZOEK

Het controle onderzoek vindt 3 maanden later plaats. De regio rond de kogel is nog steeds licht gezwollen. De intra-thecale anesthesie van de sesamschede is opnieuw gedeeltelijk positief. Er wordt besloten om terug een radiografische en echografische controle uit te voeren, opdat de progressie van de letsels goed in beeld zou worden gebracht.

5.1.1 Radiografie (RX)

Op de radiografieën van het LiA (Figuur 16) is de weke delen zwelling duidelijk zichtbaar, voornamelijk plantair van de kogel en dit zowel proximaal, als distaal van de sesambeenderen. Dit komt overeen met het vermoeden van de betrokkenheid van een structuur in of rond de sesamschede. Aan de axiale rand van het mediale PSB is halverwege een semi-lunaire zone aanwezig die minder opaciteit vertoont en moeilijk af te lijnen is. Dit zou kunnen wijzen op axiale lyse van het mediale PSB. De echografie kan hier meer uitsluitsel over geven. Op de LM opname waarbij de plantarolaterale zijde van P1 wordt uitgeprojecteerd, namelijk de dorsolateroproximaal-plantaromediodistaal oblique opname (D45°LPr-PlMDiO), is een aflijnbare nieuwbeenvorming aanwezig. Deze nieuwbeenvorming bevindt zich ter hoogte van het proximale 3^{e} van P1. Dit is de aanhechtingsplaats van zowel het laterale schuin sesamligament (LOSL) als het middelste AL.

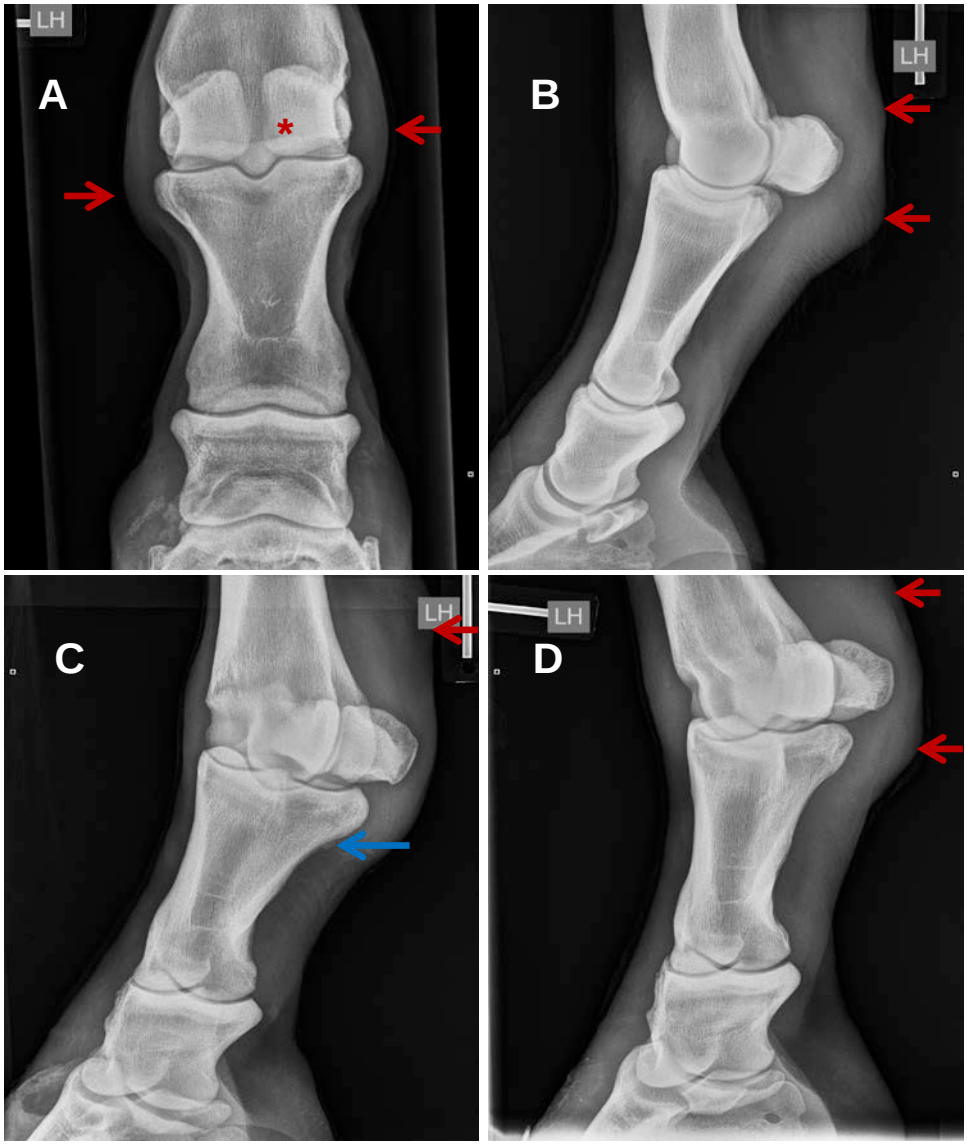

Figuur 16: Radiografieën kogel- en kroongewricht. A = dorsoproximo-plantarodistale oblique opname (D15°Pr-PlDiO); B = Latero-mediale opname (LM); C = Dorsolateroproximaal-plantaromediodistaal oblique opname (D45°LPr-PlMDiO); D = Dorsomedioproximaal-plantarolaterodistaal oblique opname (Pl45°LDi-DMPrO). Rode pijl = weke delen zwelling. Blauwe pijl = aflijnbare nieuwbeenvorming. Rode ster = slecht afgelijnde, semi-lunaire zone met verminderde opaciteit.

5.1.2 Echografie (US)

Er is een grote hoeveelheid anechogene vloeistof te zien in de sesamschede (Figuur 17). Hoewel een deel hiervan te wijten kan zijn aan de anesthesie van de sesamschede die voordien is uitgevoerd, wijst de aanwezigheid van synoviale proliferaties op een ontsteking. Het vocht en de proliferaties zijn het meest uitgesproken ter hoogte van het kogelgewricht.

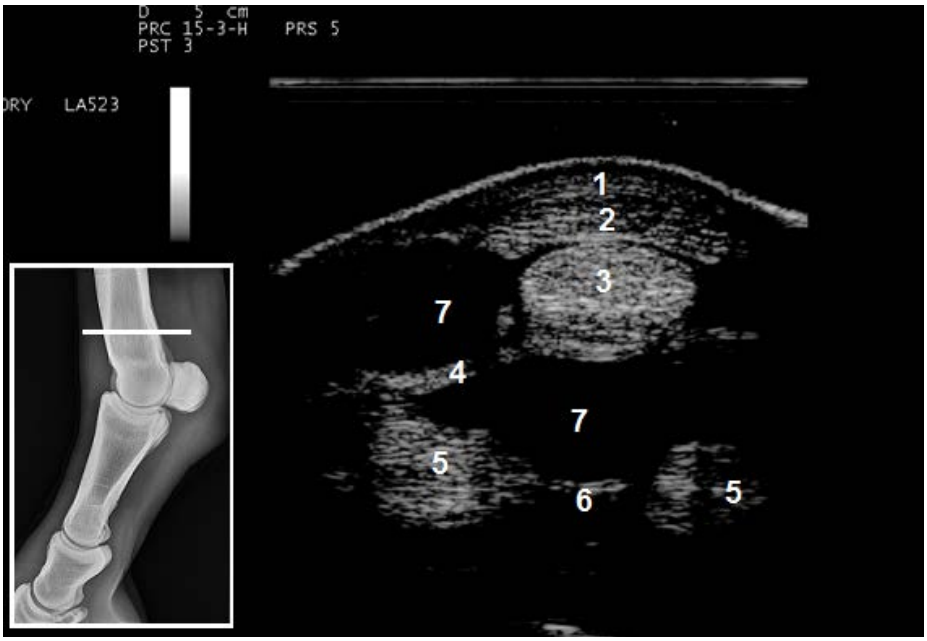

Figuur 17: Dwars echobeeld van de sesamschede, proximaal van de kogel LiA. 1 = subcutis, 2 = OB, 3 = DB, 4 = mesotendon, 5 = SL, 6 = anechogeen vocht aanwezig in de sesamschede. Er zijn geen afwijkingen te zien aan de OB, de DB of de SL

Terwijl er bij de DPl RX van de kogel een onregelmatig afgelijnde zone aanwezig was aan de axiale rand van het mediale PSB, zijn er op echo geen afwijkingen te zien aan het mediale PSB, noch aan het plantair ligament. Hierdoor kan gezegd worden dat de radiolucente zone op RX niet wijst op een osteitis van de axiale rand van het mediale proximale sesambeen.

Het LOSL ziet er op echo gezwollen en heterogeen uit, zeker in vergelijking met het mediaal schuine sesamligament (MOSL). Het vergroten van het ligament en het verlies van zijn structuur zijn tekenen van een desmitis (Figuur 18).

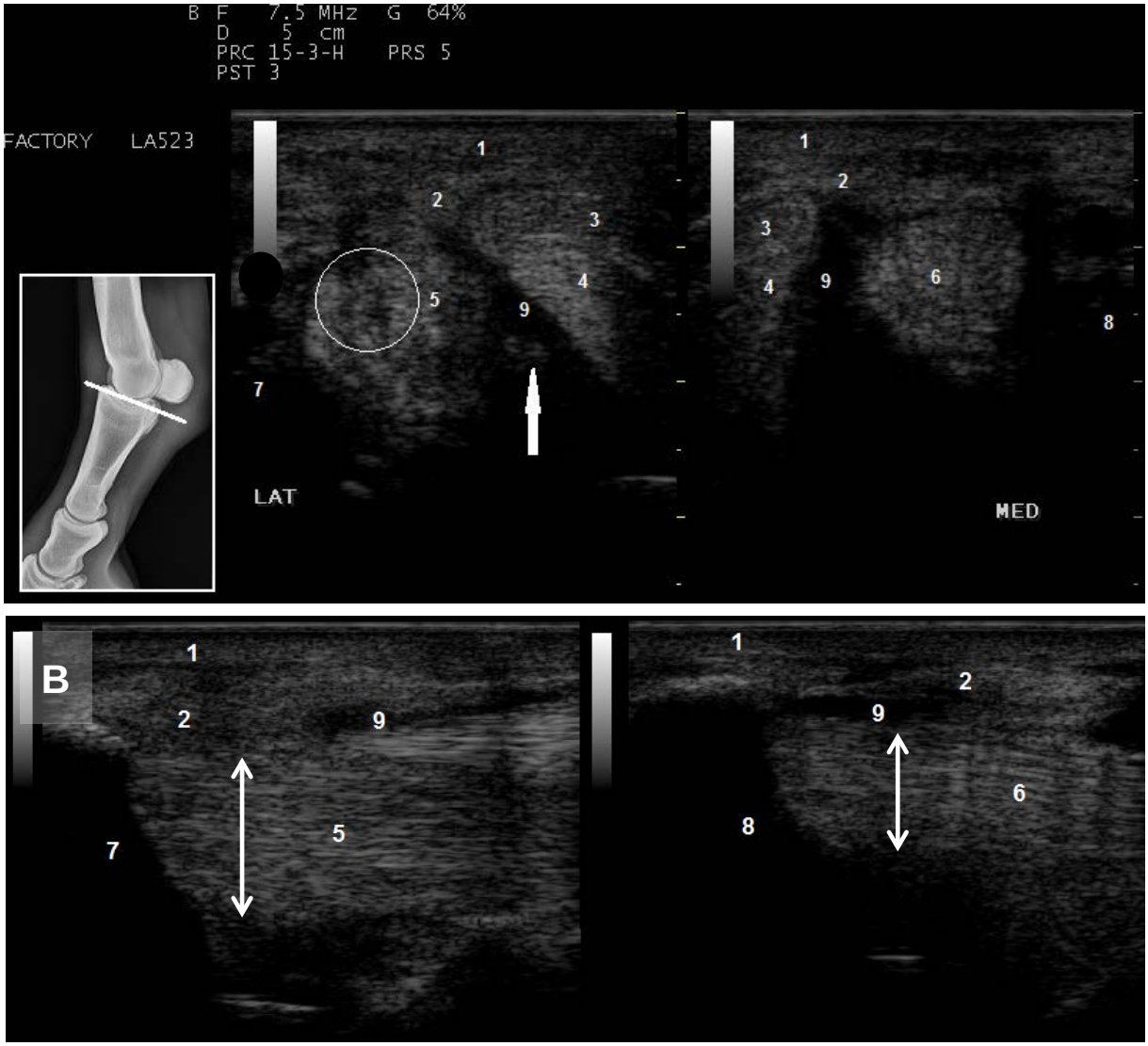

Figuur 18: A = overlangs echobeeld van het lateraal en mediaal OSL, latero- respectievelijk medioplantair aspect, waarbij de echo schuin naar proximaal is gericht. B = longitudinaal echobeeld van het LOSL en MOSL, ter hoogte van hun aanhechting aan het lateraal, respectievelijk mediaal SB (links = proximaal). 1 = subcutis; 2 = middelste AL; 3 = OB; 4 = DB; 5 = LOSL; 6 = MOSL; 7 = lateraal SB; 8 = mediaal SB; 9 = anechogeen vocht in de sesamschede met synoviale proliferaties (pijl). Het middelste AL is lateraal heterogeen en verbreed. Er is een vergroting van het LOSL te zien t.o.v. het MOSL(dubbele pijlen), met een hypoechogene zone op het overlangs beeld (cirkel). Het lateraal SB is ter hoogte van de aanhechting van het LOSL, licht onreglmatig afgelijnd. De OB, de DB, het mediaal aspect van het middelste AL en het mediaal OSL vertonen geen afwijkingen op deze beelden.

De nieuwbeenvorming op het plantarolateraal, proximale 3^{e} van P1, dat al te zien was op de RX-beelden, is terug te vinden op de echografische beelden. Hier vertoont het zich als een nieuwbeenvorming ter hoogte van de proximale aanhechting van het middelste AL, aan het plantarolateraal aspect van P1 (Figuur 19).

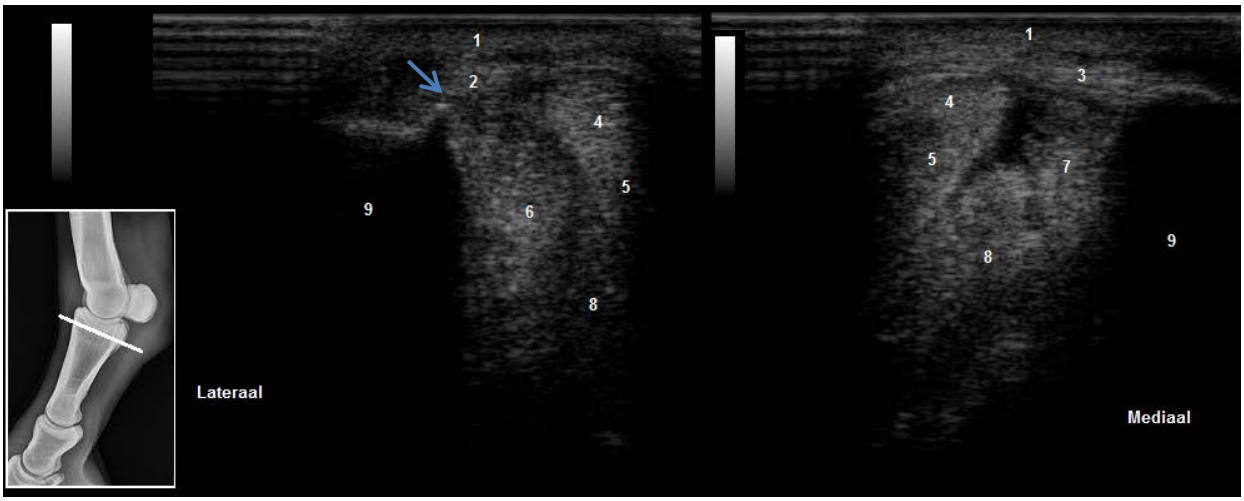

Figuur 19: Dwars echobeeld, plantarolateraal en plantaromediaal aspect van de proximale aanheching van het middelste AL aan P1 (7,5 MHz, 5cm diepte). 1 = subcutis; 2 = laterale aanhechting van het middelste AL; 3 = mediale aanhechting van het middelste AL; 4 = OB; 5 = DB; 6 = lateraal OSL; 7 = mediaal OSL; 8 = SSL; 9 = P1. De laterale aanhechting van het middelste AL is verbreed en heterogeen t.o.v. de mediale aanhechting. Er is thv de laterale aanhechting van het middelste AL ook een mineralisatie (pijl). Er blijft echter wel contact met P1 wat wijst op nieuwbeenvorming. Het LOSL is vergroot t.o.v. het MOSL. Er zijn geen afwijkingen aan de OB, de DB, het mediaal OSL, het SSL of de mediale aanhechting van het middelste AL.

Tijdens het echografisch onderzoek zijn geen afwijkingen gevonden aan de OB, de DB, de SL, het AL, het MOSL en de rechte sesamligamenten (SSL) (Figuur 17, Figuur 18, Figuur 19 en Figuur 20).

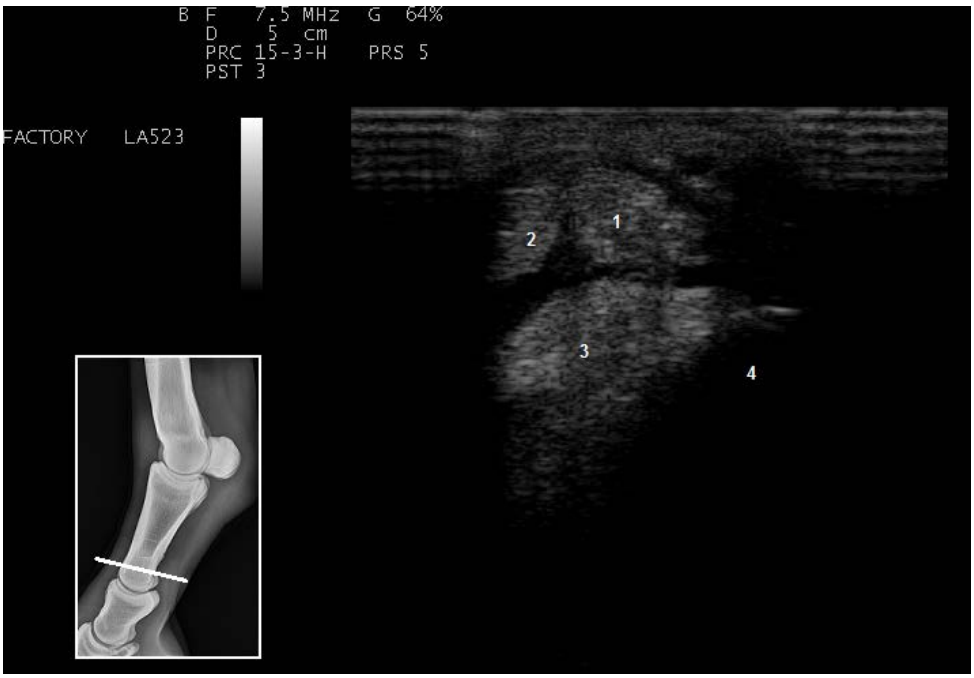

Figuur 20: Dwars echobeeld, plantaromediaal boven het kroongewricht. 1 = mediale tak van de OB, 2 = DB, 3 = SSL, 4 = P1. Er zijn geen afwijkingen te zien op dit niveau

5.2 2e CONTROLEONDERZOEK

7,5 maand later komt het paard terug op controle omwille van persisterende kreupelheid, ondanks de rustperiode. Bij inspectie en palpatie is er een lichte opzetting te voelen van de sesamschede LiA en in mindere mate ook van de sesamschede van het rechter achterbeen (ReA). Tijdens het mankheidsonderzoek is het dier niet kreupel op stap. Er is wel mankheid op te merken LiA in draf op de rechte lijn, op de cirkel naar links, en vooral op de cirkel naar rechts. De buigproef van de ondervoet-kogel LiA is sterk positief (+++/+++). Opnieuw wordt er een intra-thecale anesthesie van de sesamschede LiA uitgevoerd, ditmaal inclusief contrastvloeistof. De anesthesie is ook nu weer positief. Uit de contraststudie kunnen geen afwijkingen van de manica flexoria (MF) gevonden worden. Er is ook geen contrast te zien in de DB zelf, waardoor longitudinale scheuren hierin kunnen uitgesloten worden (Figuur 21).

Figuur 21: LM RX van de kogel LiA met contraststudie. 1 = DB, 2 = OB, 3 = proximale blindzak van de sesamschede, 4 = blindzak van de sesamschede tussen proximaal en middelste AL, 5 = blindzak van de sesamschede langs het middelste AL, 6 = distale blindzak van de sesamschede tussen het middelste AL en het distale AL, 7 = MF

Omwille van een risico op hoefbevangenheid bij het gebruik van corticosteroïden, wordt besloten om de Quarter te hospitaliseren voor observatie en lokaal te behandelen met 40mg methylprednisolone gecombineerd met 20mg hyaluronzuur in de sesamschede. Gedurende de hospitalisatie zijn er geen complicaties met laminitis, dus kan het paard na 10 dagen naar huis. Gedurende 2 weken moet de Quarter terug op boxrust met beperkte beweging, zoals stappen aan de hand en langzaamaan ook bereden stapwerk, niet langer dan 20 à 30 minuten. Hierna volgen 3 weken met gelimiteerde

beweging in bijvoorbeeld een paddock. Verdere revalidatie moet in functie zijn van de evolutie van het dier.

5.3 3e CONTROLEONDERZOEK

Weer een maand later wordt het Quarter Horse opnieuw aangeboden met mankheid LiA. De sesamschede is nauwelijks nog opgezet bij inspectie en palpatie. Bij het mankheidsonderzoek is een verkorte pas LiA te zien in stap en een duidelijke kreupelheid in draf. De flexie van de kogel LiA is opnieuw sterk positief (+++/+++), evenals de intra-thecale anesthesie van de sesamschede.

5.3.1 Radiografie (RX)

Op de radiografieën van de kogel, namelijk de dorsolateroproximo-plantaromediodistaal oblique opname en de dorsomedioproximo-plantarolaterodistaal oblique opname, zijn geen nieuwe afwijkingen waar te nemen (Figuur 22). De nieuwbeenvorming aan de plantarolaterale zijde in het proximale 3e van P1 is duidelijk af te lijnen en stabiel. De milde onregelmatigheid van het lateraal PSB, ter hoogte van de aanhechting van het LOSL, dat eerder op echo te zien was (Figuur 18), is ook hier nu op te merken. Deze onregelmatige botaflijning is te zien op de DL15°Pr-PlMDiO opname waar de basis van het lateraal PSB is uitgeprojecteerd. De onregelmatigheid is vooral aanwezig aan het palmair aspect van de basis van het lateraal PSB.

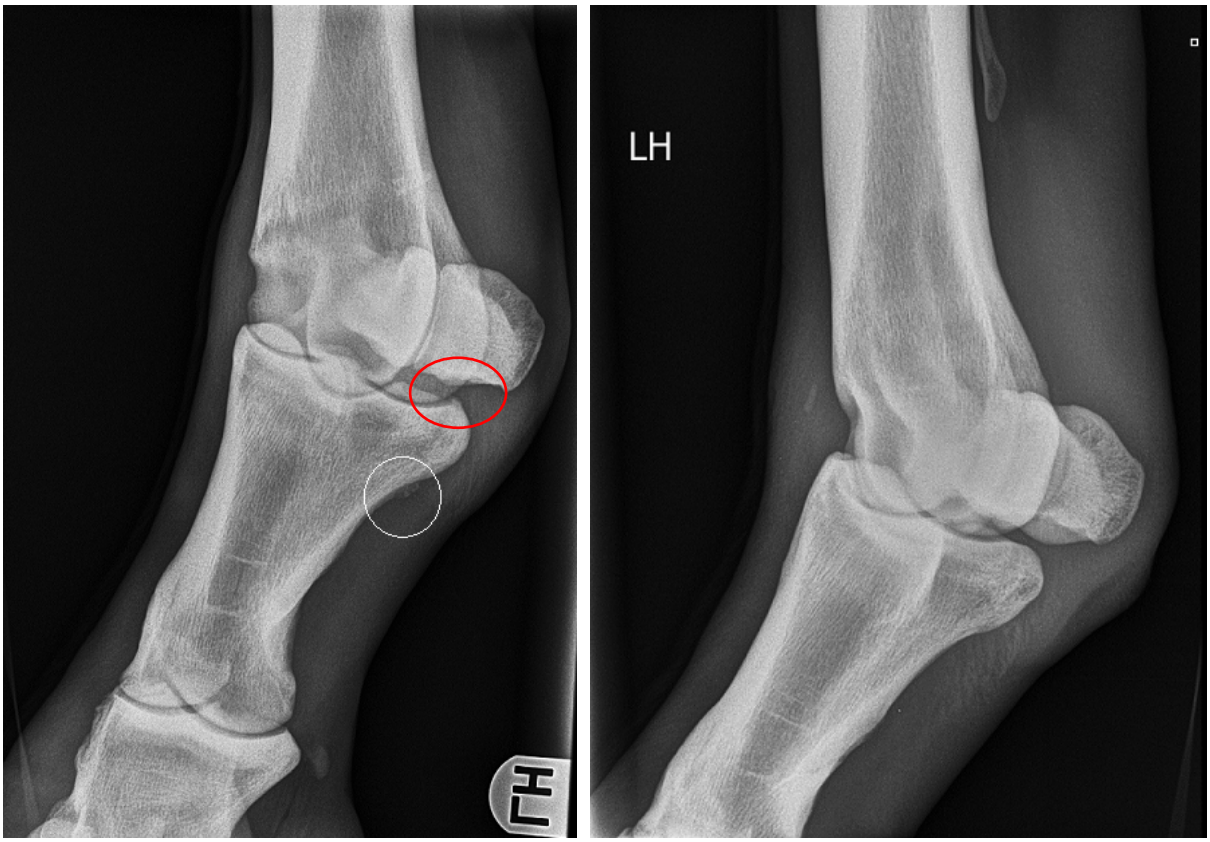

Figuur 22: Dorsolateroproximo-plantaromediodistaal oblique (DL15°Pr-PlMDiO) en plantarolateroproximo-dorsomediodistaal oblique (PlL15°Pr-DMDiO) radiografische opname van de kogel LiA. Aan het proximale 3e van P1 is plantarolateraal een welafgelijnde nieuwbeenvorming aanwezig (witte cirkel). De basis van het laterale proximale sesambeen is onregelmatig afgelijnd aan zijn palmair aspect (rode cirkel).

5.3.2 Echografie (US)

Er wordt een echografische controle uitgevoerd van de buigpezen en de sesamligamenten. Hierbij is een milde opzetting van de sesamschede te bemerken met anechogeen vocht en synoviale proliferaties (Figuur 23).

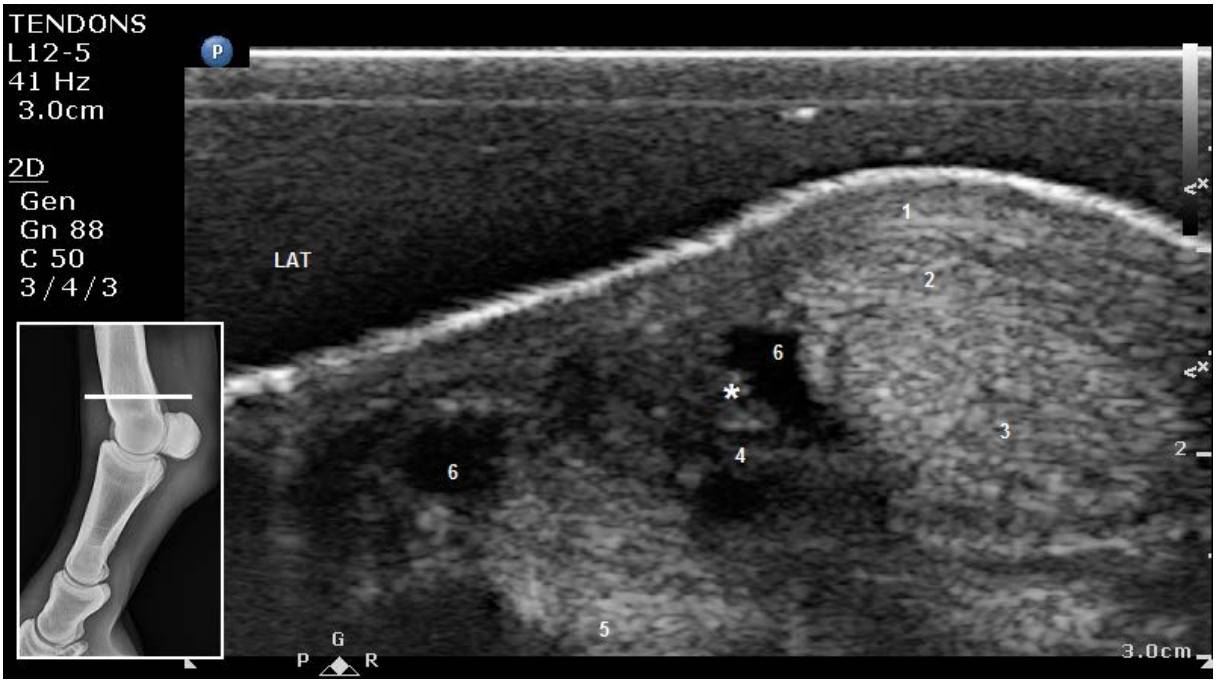

Figuur 23: Overlangs echografisch beeld van het plantarolateraal aspect van de sesamschede, proximaal van de kogel LiA. 1 = subcutis, 2 = OB, 3 = DB, 4 = mesotendon, 5 = lateraal SL, 6 = anechogeen vocht in de sesamschede met synoviale proliferaties (*). Er zijn geen afwijkingen te zien aan de DB, de OB en het lateraal SL.

Er is een mineralisatie van 1mm te zien in het plantair aspect van het lateraal SL, ter hoogte van diens aanhechting aan het lateraal PSB (Figuur 24). Op het overlangs echobeeld is een defect op te merken plantair, aan de proximale rand van het lateraal PSB. Hierdoor zou men een avulsiefragment kunnen vermoeden, maar in combinatie met het longitudinaal beeld, waar de volledige plantaire zijde van de proximale rand van het lateraal PSB onregelmatig is, lijkt dit defect eerder een artefact.

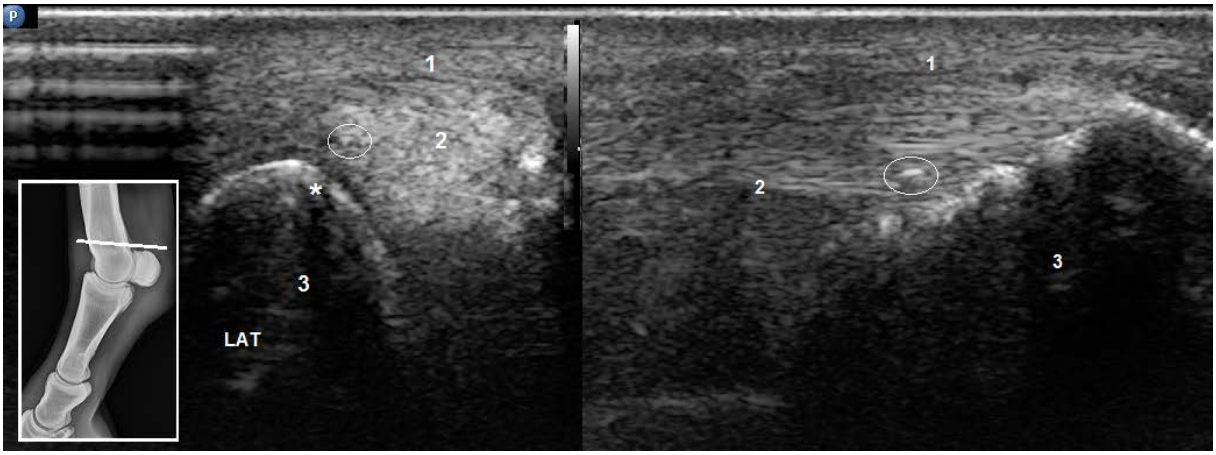

Figuur 24: Overlangs en longitudinaal echobeeld van de distale aanhechting van het lateraal SL aan het lateraal SB (38Hz, 3,5cm diepte). 1 = subcutis, 2 = lateraal SL, 3 = lateraal PSB, cirkel = mineralisatie in het lateraal SL of avulsiefragment van het lateraal PSB (1mm) met corresponderend defect in het lateraal PSB (*), dit kan echter ook een schaduwartefact zijn van de mineralisatie. Het botoppervlak van de proximale rand van het lateraal PSB is sterk onregelmatig, deze onregelmatigheid is plantair het sterkst uitgesproken.

Het mediaal SL vertoont een hypoechogene zone in het plantair, abaxiaal aspect (Figuur 25). Deze laesie heeft een grootte van 1,5 mm doorsnede en 3 mm lengte. Plantair van het mediaal SL is een peritendineuze zwelling aanwezig, die lateraal niet te zien is. De proximale rand van het mediaal PSB vertoont, aan zijn plantair aspect, ook enige onregelmatigheden, echter in veel mindere mate als aan het lateraal PSB.

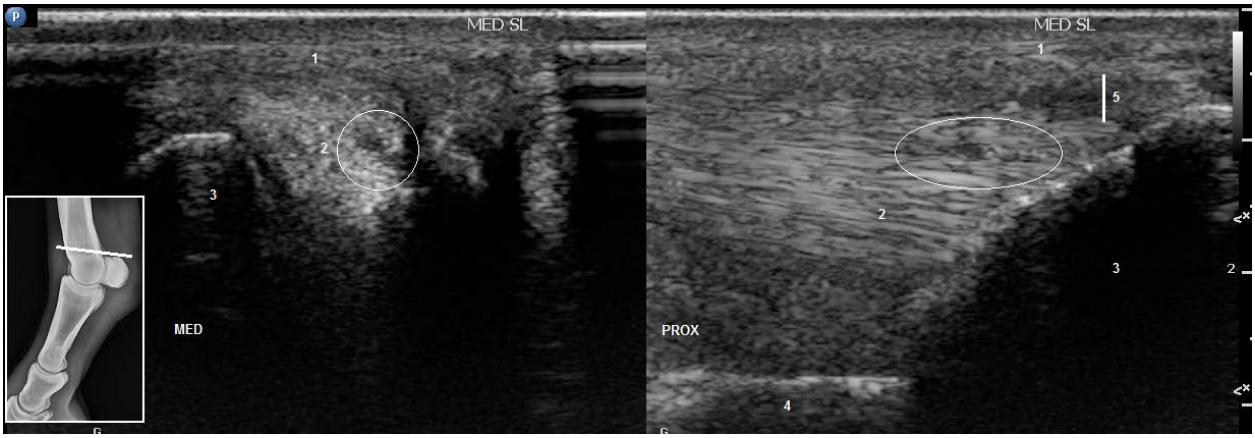

Figuur 25: Overlangs en longitudinaal echobeeld van de distale aanhechting van het mediaal SL aan het mediaal PSB. 1 = subcutis, 2 = mediaal SL, 3 = mediaal PSB, 4 = MtIII, 5 = peritendineuze zwelling, cirkel = hypoechogene zone ter hoogte van het plantair, abaxiaal aspect van het mediaal SL.

Wanneer er gescand wordt op het niveau van de sesambeenderen (Figuur 26), is een afwijking te zien aan de aanhechting van het proximaal AL aan de proximale sesambeenderen. Lateraal is deze aanhechting verzwaard t.o.v. de mediale aanhechting, met een verschil van 0,7 mm. Ter hoogte van de mediale aanhechting is een onregelmatigheid te bespeuren van het botoppervlak aan de plantaire rand van het mediaal PSB.

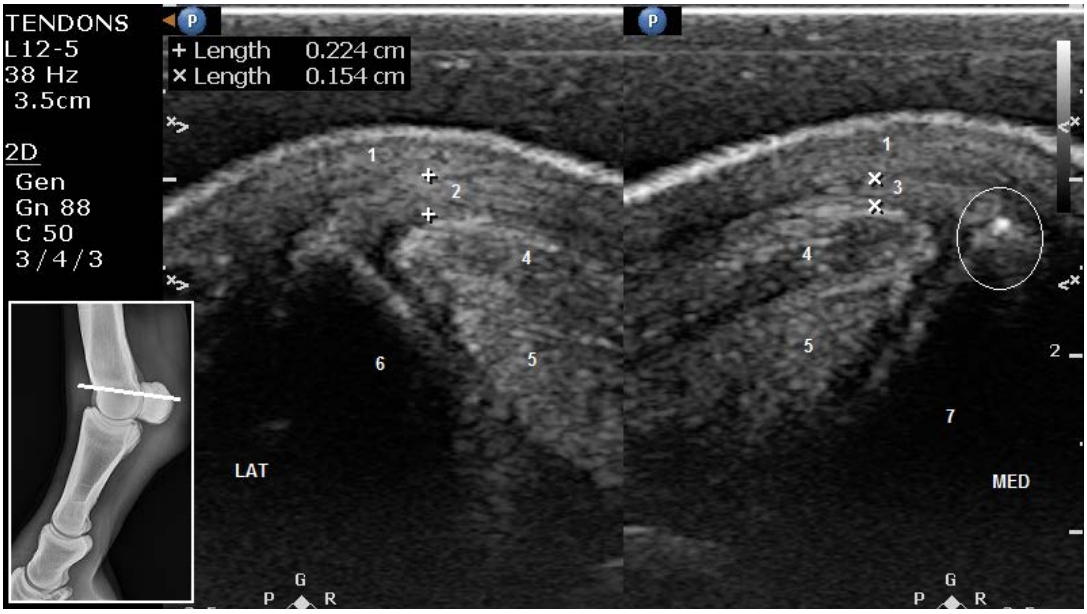

Figuur 26: Overlangs echobeeld van de laterale en mediale aanhechting van het proximaal AL aan het lateraal, respectievelijk het mediaal PSB. 1 = subcutis, 2 = laterale aanhechting van het proximaal AL, 3 = mediale aanhechting van het proximaal AL, 4 = OB, 5 = DB, 6 = lateraal PSB, 7 = mediaal PSB, cirkel = milde onregelmatigheid van het mediaal PSB, met mineralisatie van het AL aan de aanhechting aan het mediaal PSB. Het lateraal aspect van het proximaal AL is duidelijk verbreed t.o.v. het mediaal aspect, namelijk 2,2mm lateraal, tegenover 1,5mm mediaal. De OB en DB vertonen geen afwijkingen.

Daarenboven is de desmitis van het lateraal schuine sesamligament nog steeds aanwezig (Figuur 27). Dit is te zien als een verdikking van het ligament met enig verlies van zijn structuur op longitudinaal beeld en verlies van zijn aflijning op de overlangse echobeelden. De verdikking is er over het volledige verloop van het LOSL, van diens aanhechting aan het lateraal PSB, tot aan zijn aanhechting aan het distaal aspect van P1 (Figuur 27 en Figuur 28). Ter hoogte van de proximale aanhechting van het LOSL aan het lateraal PSB, tot halverwege P1, is een hypoechogene laesie te zien. Deze loopt proximaal van lateraal tot axiaal (Figuur 27), waarna het eerder dorsolateraal komt te liggen. Op het longitudinaal beeld van het LOSL in Figuur 27, is te zien dat het botoppervlak van de distale rand van het lateraal PSB, dorsaal onregelmatiger is vergeleken met het mediaal PSB.

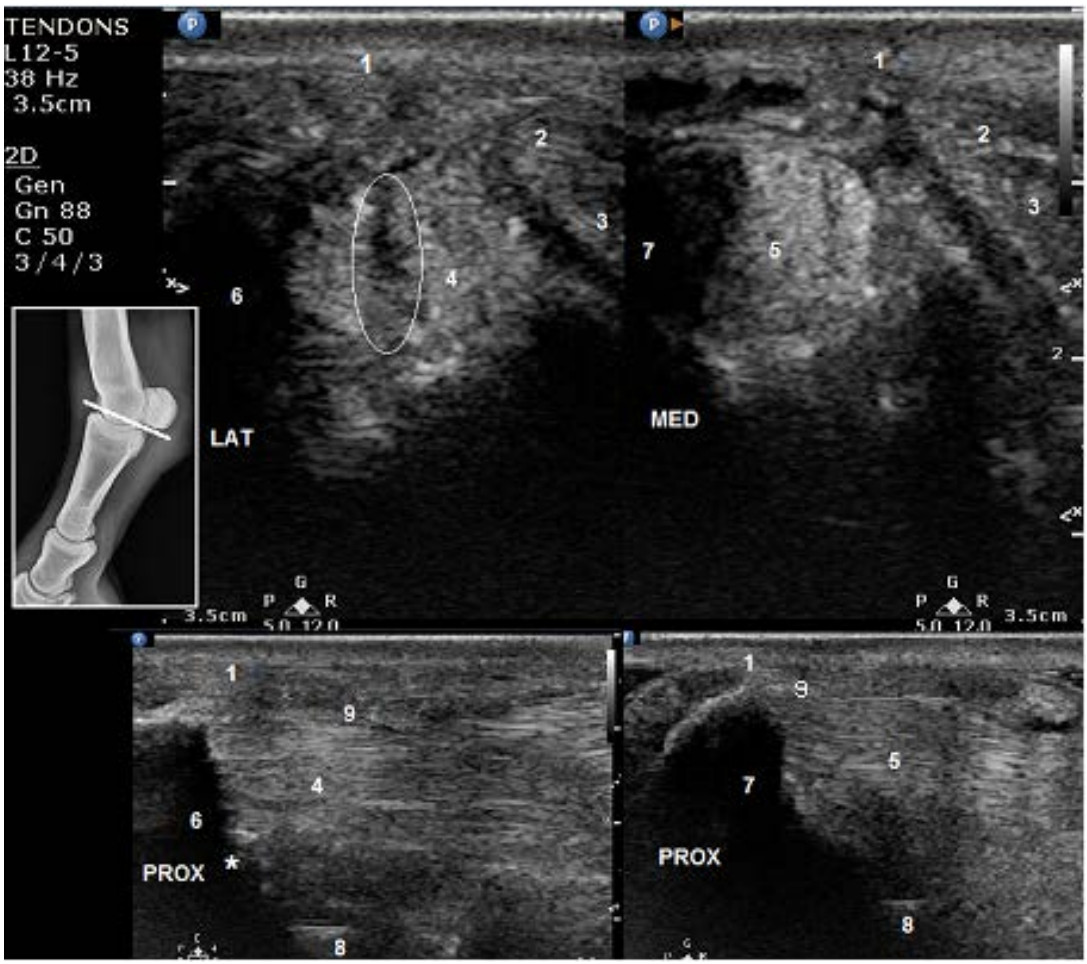

Figuur 27: Overlangs en longitudinaal echobeeld van de aanhechting van het LOSL en het MOSL aan respectievelijk het lateraal en mediaal PSB. 1 = subcutis, 2 = OB, 3 = DB, 4 = LOSL, 5 = MOSL, 6 = lateraal PSB, 7 = mediaal PSB, 8 = P1, 9 = middelste AL. Het LOSL is duidelijk vergroot met een relatief grote echogene zone van lateraal naar axiaal (ovaal), voornamelijk te zien op het overlangse echobeeld. Het LOSL is ook heterogener, met enig verlies van zijn structuur t.o.v. het MOSL. Er is, aan de basis van het lateraal PSB, een onregelmatigheid van het botoppervlak (*) te zien, dit vooral aan het dorsaal aspect van de aanhechting van het lateraal PSB

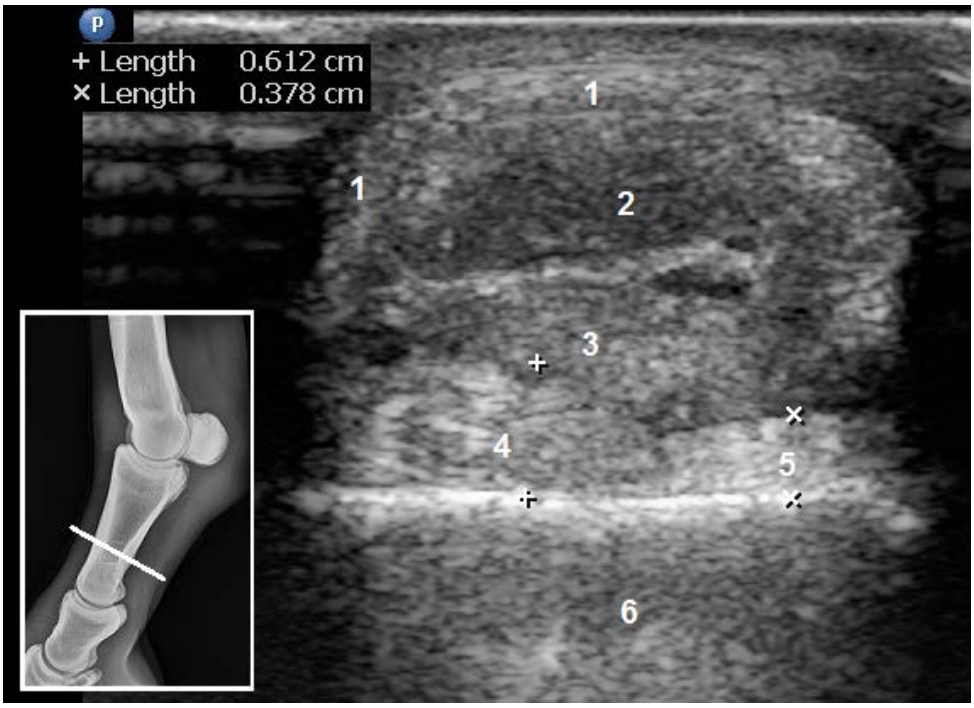

Figuur 28: Overlangs echobeeld van de distale aanhechting van de schuine sesamligamenten aan P1. 1 = subcutis, 2 = tweelobbige OB, 3 = DB, 4 = SSL, 5 = LOSL, 6 = MOSL, 7 = P1. Het LOSL is nog steeds verbreed aan zijn insertie aan P1, het wordt op dit niveau 6mm gemeten t.o.v. de 4mm van het MOSL.

Er zijn geen afwijkingen te zien aan de OB, noch aan zijn takken (Figuur 28). Ook de DB, het SSL, het plantair ligament, de flexor zijden van de proximale sesambeenderen en de MF zijn normaal bevonden.

Er wordt besloten om het paard langdurige rust op de weide te geven, zonder een medicamenteuze behandeling.

BESPREKING

Uit de literatuurstudie en de casus wordt duidelijk dat de diagnose van desmitis van 1 of meerdere distale sesamligamenten niet altijd gemakkelijk te stellen is. Er zijn vele mogelijke manieren om tot de diagnose te komen, klinisch- en mankheidsonderzoek, diagnostische anesthesieën, radiografie, echografie, CT en MRI. Elke methode heeft zijn voor en nadelen, maar over het algemeen is een combinatie van de diagnostische middelen nodig. Het klinisch onderzoek en mankheidsonderzoek zijn alles behalve sluitend, evenals de anesthesieën en de radiografie. Er is steeds gevaar voor over-interpretatie bij de medische beeldvorming, daar er verschillende anatomische variaties zijn in de ondervoet. Bij volwassen paarden kunnen eveneens meerdere oude letsels aan het licht komen die echter niets te maken hebben met de mankheid. Het vergelijken van het mank been met het niet-mank been is dan ook uitermate belangrijk om de significante afwijkingen te onderscheiden van de toevalsbevindingen. Ervaring is onmisbaar voor de interpretatie van alle vergaarde informatie, voor dezelfde redenen als het van belang is om de vergelijking te maken tussen links en rechts.

Echografie is nog steeds de manier bij uitstek om peesproblemen in de kootholte te diagnosticeren. Het paard moet niet onder anesthesie en de aanschaf- en onderhoudskosten liggen vele malen lager dan voor CT of MRI. Met het juiste materiaal, voldoende ervaring en geduld zijn eveneens zeer veel structuren te zien op echografie. Er wordt echter ook veel gemist met echo, zoals duidelijk is geworden uit het onderzoek van Smith et al. (2008). Toch zou, zelfs als MRI en/of CT mogelijk is, elk paard met distale mankheid, echografisch gecontroleerd moeten worden. Vaak is de info complementair met MRI en/of CT, en geeft dit de kans om bij het opvolgen van de casus enkel echografie te gebruiken (Whitcomb, 2009).

Na enkele controleonderzoeken van het onderwerp van deze casus, waren verschillende afwijkingen te zien op RX en echo. Met name de onregelmatigheden en mineralisaties ter hoogte van de aanhechting van de takken van het SL, de verdikking van het proximaal AL Dit bevestigd het onderzoek van Smith et al. (2008), waarbij de meeste letsels aan de DSLen niet alleen voorkwamen. De vraag kan gesteld worden dat in dit geval misschien eerder moest geopteerd worden voor een MRI, om zo onmiddellijk de verschillende pathologieën te onderkennen. Anderzijds ging het hier om een recreatiepaard en was MRI waarschijnlijk niet eens een optie. Dit brengt dan ook de minder toegankelijkheid aan, van de meer geavanceerde technieken van medische beeldvorming. Bovendien is uiteraard niet zeker of deze nieuwe pathologieën reeds eerder te zien zouden zijn geweest. Het kan zijn dat de eigenaar niet therapietrouw was, of dat het temperament van het paard het niet toeliet om zich te houden aan het revalidatieschema. Dit kan het herstel van de ligamenten in het gedrang brengen en andere afwijkingen veroorzaken. Daarom is het van cruciaal belang om de eigenaars goed te informeren over het belang van het langzaam terug opbouwen van de bewegingsintensiteit en de mogelijke complicaties, wanneer dit niet gedaan wordt.

In de literatuurstudie wordt naar voor gebracht dat distale sesamligamenten desmopathie het gevolg is van hyperextensie van de kogel en dat paarden met een lang P1 gepredisponeerd zijn om deze aandoening te ontwikkelen. Verder wordt ook vermeld dat paarden met een conformationele afwijking

zoals varus of valgus ook een hoger risico lopen op desmitis van de DSL. In deze casus had het paard geen opvallend lang kootbeen, noch een varus of valgus. Er was echter wel een duidelijke asymmetrie te zien van P1. Hoewel dit wel vaker voorkomt ter hoogte van de achterbenen, zou dit misschien ook een predisponerende factor kunnen zijn voor de overbelasting van de DSL. Hier is echter, naar weten van de auteur, nog geen literatuur over verschenen.

Er zijn vele mogelijkheden om een desmitis aan de DSL te visualiseren. Er mag echter niet vergeten worden, dat desmitis van de DSL meestal in combinatie met andere pathologieën voorkomt. Een volledig en uitgebreid onderzoek is dan ook nodig om een aangepaste therapie en correcte prognose te geven.

BIBLIOGRAFIE

Bassage L.H., Ross M.W. (2011). Diagnostic Analgesia. In: Ross M.W., Dyson S.J. (Editors), Diagnosis and Management of Lameness in the Horse. Elsevier Saunders. St. Louis, Missouri. pp. 100-135

Carnicer D., Coudry V., Denoix J.-M. (2013). Ultrasonographic examination of the palmar aspect of the pastern of the horse: Sesamoidean ligaments. Equine Veterinary Education 25(5), 256-263.

Coudry V., Denoix J.-M. (2013). Ultrasonographic examination of the palmar aspect of the pastern of the horse: Digital flexor tendons and digital sheath. Equine Veterinary Education 25(4), 196-203.

Dyson S., Genovese R. (2011). The Suspensory Apparatus. In: Ross M.W., Dyson S.J. (Editors), Diagnosis and Management of Lameness in the Horse. Elsevier Saunders. St. Louis, Missouri. pp. 738-760

Hague B.A., Clifford H.M., Simpson B.R., Peloso J.G. (1997). Evalution of Skin Bacterial Flora Before and After Aseptic Preparation of Clipped and Nonclipped Arthrocentesis Sites in Horses. Veterinary Surgery 26, 121-125.

Hassel D.M., Stover S.M., Yarbrouigh T.B., Drake C.M., Taylor K.T. (2000). Palmar-plantar axial sesamoidean approach to the digital flexor tendon sheath in horses. Journal of the American veterinary Association 217(9), 1343-1347.

Kidd J., Lu K., Frazer M. (2014). Atlas of Equine Ultrasonography. West Sussex: Wiley Blackwell.

Launois M., Vandeweerd J.-M., Perrin R., Brogniez L., Desbrosse F., Clegg P. (2009). Use of computed tomography to diagnose new bone formation associated with desmitis of the proximal aspect of the suspensory ligament in third metacarpal of third metatarsal bones of three horses. Journal of the American Veterinary Medical Association 234(4), 514-518.

MacDonald M.H., Kannegieter N., Peroni J.F., Merfy W.E. (2006). The muskuloskeletal system. In: Higgins A.J., Snyder J.R. (Editors), The Equine Manual, Second edition. Elsevier Ltd. Philadelphia. (pp. 869-1058)

Ratzlaff M., Grant B., Hyde M., Balch O. (1994). Rupture of the distal sesamoidean ligaments of a horse: vertical forces and temporal components of the strides before, during and after injury. Journalof equine veterinary science 14(1), 45-52.

Reef V., Genovese R. (2011). Soft Tissue Injuries of the Pastern. In: Ross M., Dyson S. (Editors), Diagnosis and Management of Lameness in the Horse. Elsevier Saunders. St. Louis, Missouri pp. 810-817.

Sampson S., Schneider R.T., Gavin P., Zubrod C., Ho C. (2007). Magnetic Resonance Imaging Features of Oblique and Straight Distal Sesamoidean Desmitis in 27 Horses. Veterinary Radiology & Ultrasound *48*(4), 303-311.

Schneider R., Tucker R., Habegger S., Brown J., Leathers, C. (2003). Desmitis of the straight sesamoidean ligament in horses: 9 cases (1995-1997). American Journal of Veterinary Medical Association 222, 973-977.

Schumacher, J., Schramme, M., Schumacher, J., DeGraves, F. (2013). Diagnostic analgesia of the equine digit. Equine Veterinary Education 25(8), 408-421.

Smith, S., Dyson, S., Murray, R. (2008). Magnetic Resonance Imaging of Distal Sesamoidean Ligament Injury. Radiology & Ultrasound 49(6), 516-528.

Vanderperren, K., Bergman, E. (2011). Equine fetlock. In Schwarz Y., Saunders J., Veterinary Computed Tomography. Wiley-Blackwell. pp. 473-482

Vanderperren, K., Saunders, J. (2009). Diagnostic imaging of the equine fetlock region using radiography and ultrasonography. Part 1: Soft tissues. The Veterinary Journal 181, 111-122.

Vanderperren, K., Ghaye, B., Snaps, F., Saunders, J. (2008). Evaluation of computed tomographic anatomy of the equine metacarpophalangeal joint. American Journal of Veterinary Research 69(5), 631-638.

Whitcomb, M. B. (2009). Ultrasonographic Evaluation of the Distal Extremity. Journal of Equine Veterinary Science 29(1), 47-59.