UNIVERSITEIT GENT

FACULTEIT DIERGENEESKUNDE

Academiejaar 2014-2015

ULTRASONOGRAFISCH SEKSEN VAN DE PAARDENFOETUS

door

Lies DE RUDDER

Promotoren: Jan Govaere
Kim Roels

Onderzoek uitgevoerd in het kader
van de Masterproef

© 2015 Lies De Rudder

Universiteit Gent, haar werknemers of studenten bieden geen enkele garantie met betrekking tot de juistheid of volledigheid van de gegevens vervat in deze masterproef, noch dat de inhoud van deze masterproef geen inbreuk uitmaakt op of aanleiding kan geven tot inbreuken op de rechten van derden.
Universiteit Gent, haar werknemers of studenten aanvaarden geen aansprakelijkheid of verantwoordelijkheid voor enig gebruik dat door iemand anders wordt gemaakt voor de inhoud van de masterproef, noch voor enig vertrouwen dat wordt gesteld in een advies of informatie vervat in de masterproef.

UNIVERSITEIT GENT

FACULTEIT DIERGENEESKUNDE

Academiejaar 2014-2015

ULTRASONOGRAFISCH SEKSEN VAN DE PAARDENFOETUS

door

Lies DE RUDDER

Promotoren: Jan Govaere
Kim Roels

Onderzoek uitgevoerd in het kader
van de Masterproef

Voorwoord

Ik heb dit onderwerp gekozen omdat de voortplanting en verloskunde van het paard mij altijd enorm heeft geboeid. In dit vakgebied gaat het namelijk niet vaak over zieke dieren maar komt het aangename deel van de diergeneeskunde naar boven. Het creëren van nieuw leven en dit tot een goed einde brengen geeft toch veel voldoening voor een dierenarts. Een andere reden waarom dit onderwerp mij aansprak is omdat ik ook geïnteresseerd ben in de echografie en alle aspecten daarrond.

Graag wil ik in dit voorwoord ook een aantal mensen bedanken. Als eerste zou ik mijn promotor, Jan Govaere, willen bedanken voor zijn enorme hulp bij het uitvoeren van dit onderzoek. Hij heeft er namelijk voor gezorgd dat er merries waren die we konden onderzoeken en heeft er ook veel tijd in gestoken om alle merries te scannen. Deze onderzoeken zijn tijdrovend en niet altijd even spannend, dus ik apprecieer het enorm dat hij dit heeft willen doen. Ook voor het nalezen en de verbetering van mijn thesis en het aanbrengen van de nodige literatuur wil ik hem nog eens extra bedanken. Ook mijn copromotor Kim Roels wil ik bedanken voor haar hulp bij het uitvoeren en schrijven van deze thesis. Daarnaast wil ik ook mijn medestudenten die erbij waren wanneer de merries gescand moesten worden bedanken voor hun hulp. Ook wil ik mijn ouders, Peter De Rudder en Viviane Lambrecht, bedanken omdat ze mij altijd gesteund hebben tijdens mijn volledige studie. Van hen heb ik ook de liefde voor dieren meegekregen en dit heeft er uiteindelijk voor gezorgd dat ik in deze richting terecht ben gekomen, en daar ben ik nog altijd tevreden mee. Als laatste wil ik ook mijn familie en vrienden bedanken omdat zij altijd voor mij klaar stonden met hun goede raad en vriendelijke woorden.

Inhoudsopgave

1. Samenvatting 1
2. Inleiding 2
3. Embryologie van het geslachtsstelsel 4
3.1 Ontwikkeling van de gonaden 4
3.2 Ontwikkeling van de uitwendige genitalia. 6
4 De verschillende technieken om aan geslachtbepaling te doen 7
4.1 Seks determinatie in vroege embryo's 7
4.2 Geslachtsbepaling in utero 8
4.2.1 Echografisch 8
4.2.2 Niet Echografisch 19
5 Manipulatie van de seks-ratio bij de nakomelingen 20
5.1 Nutritionele status van de merrie 20
5.2 Inseminatie met gesekst sperma 22
6 Echografie van de drachtige merrie 24
7 Materiaal en methoden 25
7.1 Materiaal 25
7.1.1 Het echografietoestel 25
7.1.2 De Voelbox 26
7.1.3 Preparatie van de merrie 27
7.2 Methode 28
8 Resultaten 30
9 Discussie 37
10 Referentielijst 41
Bijlage I: Bevindingen bij de echografische geslachtsdeterminatie. 45

1. Samenvatting

De vraag naar geslachtsdeterminatie bij paardenfoetussen is de laatste jaren gestegen bij paardeneigenaars. Het geslacht van de nakomelingen kan namelijk een invloed hebben op de financiële plannen van paardenfokkers. Er bestaan een aantal methodes om deze geslachtdeterminatie uit te voeren, en dit op verschillende tijdstippen van de dracht. De minst ingrijpende voor zowel de foetus als de merrie is de echografische methode. Deze methode is toepasbaar op verschillende momenten van de dracht, maar vergt wel enige ervaring om uit te voeren. De echografische geslachtbepaling is mogelijk via de transrectale en transabdominale benadering. Welke van de twee men zal gebruiken hangt af van het drachtstadium. De transrectale methode is het meeste bruikbaar tijdens d60-70 van de dracht. De diagnose is gebaseerd op de positie van de genitale tuberkel ten opzichte van de staart en de navelstreng. De genitale tuberkel is de voorloper van de penis of de clitoris bij respectievelijk het mannelijke of vrouwelijke dier. Bij de mannelijke foetussen zal de genitale tuberkel migreren richting de navelstreng, bij de vrouwelijke foetussen zal de tuberkel migreren richting de staart. Vanaf d110 tot 210 is de transabdominale meer bruikbaar dan de transrectale methode, deze is gebaseerd op het vinden van de uitwendige genitaliën en het uitzicht van de gonaden. Zo kan men de ontwikkeling van de uier zien vanaf dag 80 van de dracht en de ontwikkeling van het preputium rond dag 77 van de dracht. De beste methode is de combinatie van zowel transrectale en transabdominale echografie. Naast de echografische geslachtsbepaling zijn er ook een aantal andere methodes beschreven zoals genetisch en/of immunologisch onderzoek van de embryo's. Deze methodes zijn natuurlijk veel ingrijpender en houden meer risico in voor de nakomeling dan de echografische methode. Ze zijn ook duurder en er is meer gespecialiseerd materiaal voor nodig. Deze methodes zijn dan ook moeilijker uit te voeren in de praktijk. De echografische methode daarentegen is mits de nodige uitrusting (een goed echografietoestel) en ervaring zeker wel doenbaar om in praktijkomstandigheden toe te passen. Ook via vruchtwaterpunctie of een simpele bloedafname van de merrie kan aan geslachtbepaling gedaan worden. Naast geslachtsbepaling kan men ook de seks-ratio gaan beïnvloeden door bijvoorbeeld te gaan insemineren met gesekst sperma. Dit is bij runderen al een goed ingeburgerde techniek, bij paarden zijn er nog een aantal obstakels die zorgen dat deze techniek iets minder bruikbaar is. Ook de voedingstoestand van de merrie op moment van fertilisatie en in het begin van de dracht hebben een invloed op de seks-ratio. Voor deze masterproef hebben we bij een 30-tal drachtige merries getracht om het geslacht van de foetus te bepalen. Hierbij hebben we vooral gekeken welke structuren het eenvoudigst zijn om te herkennen op de echo en welke het meeste bruikbaar zijn om aan geslachtdeterminatie te doen. We hebben een aantal merries onderzocht in kliniekomstandigheden en een 10-tal merries in veldomstandigheden. Het doel van dit onderzoek was om na te gaan of het voor een standaard praktijkdierenarts nuttig zou zijn om deze techniek aan te leren en of het haalbaar is om deze uit te voeren in de praktijk op grote stoeterijen en dergelijke.

Sleutelwoorden: Geslachtsdeterminatie – Echografie – Merrie – Dracht

2. Inleiding

Het geslacht van de nakomelingen heeft in verschillende diersoorten belangrijke commerciële en economische gevolgen. Bij melkkoeien zal men bijvoorbeeld vrouwelijke kalveren prefereren omdat deze verder kunnen gebruikt worden voor de productie, bij mestvarkens zal men ook zeugen verkiezen boven beren omwille van de castratieproblematiek. In deze sectoren is het niet moeilijk om het verschil in waarde te bepalen tussen de verschillende geslachten. Bij paarden is het verschil in waarde tussen een merrie- of hengstenveulen veel subjectiever en afhankelijk van verschillende factoren. De paardeneigenaar kan een bepaald geslacht verkiezen omwille van uiteenlopende redenen, zoals voor een vervangende kweekmerrie, een potentiële hengst voor een stamboek. Het kan zijn dat de overtuiging bestaat dat de dekhengst bijvoorbeeld betere merries produceert dan hengsten of omgekeerd. Ook in de sportwereld kan het zijn dat men een bepaald geslacht verkiest. In de polo-sport is er bijvoorbeeld een hogere vraag naar merries, bij de volbloeden is er dan weer meer vraag naar hengsten. En zo zijn er nog wel enkele voorbeelden waarom eigenaars soms een voorkeur kunnen hebben naar een bepaald geslacht voor hun veulen (Aurich et al., 2014). Het geslacht kan ook invloed hebben op de volgende dekking van de merrie. Als het geslacht van het veulen is wat de eigenaar wenst, dan zal hij het volgende jaar de merrie door een andere hengst laten dekken. Maar heeft het veulen niet het gewenste geslacht dan kan de eigenaar beslissen om de merrie nog eens door dezelfde hengst te laten dekken. De nieuwsgierigheid van de eigenaar is natuurlijk ook nog altijd een belangrijke reden om over te gaan tot geslachtsbepaling. Elk jaar stijgt de vraag naar geslachtsdeterminatie van paardenfoetussen en daarmee ook de redenen waarom eigenaars het geslacht willen weten. Als een dierenarts als enige in zijn/haar streek in staat is om deze geslachtbepalingen te doen dan kan dit ook zorgen voor nieuwe inkomsten in zijn/haar praktijk. In onderstaande grafiek (uit Texas) wordt weergegeven dat in de loop der jaren de vraag naar geslachtbepaling bij paarden toegenomen is (Holder, 2006).

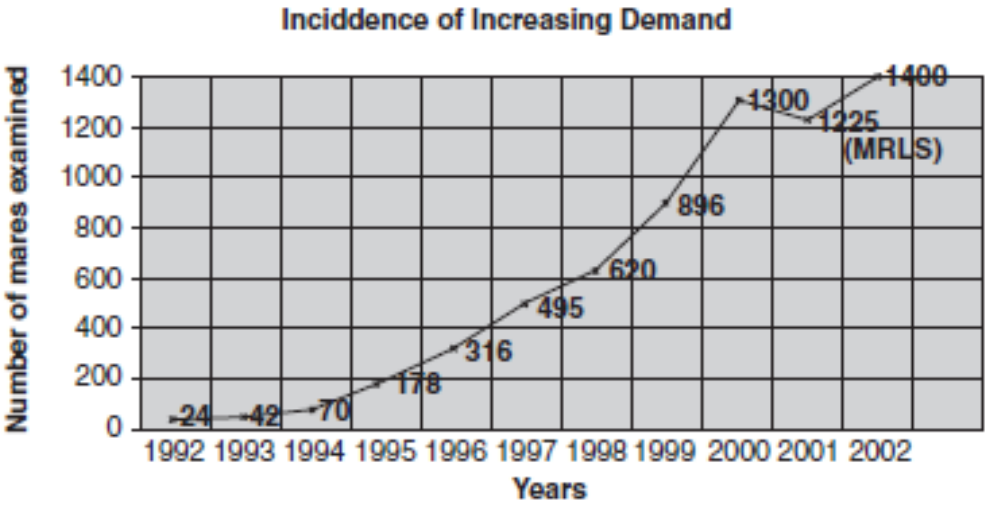

Holder R. D., 2006; Current therapy in equine reproduction

Bij paarden wordt de seks-ratio van de nakomeling bepaald door onder andere veranderingen in de conditietoestand van de merrie en zal onder natuurlijke omstandigheden dus ook afwijken van de theoretisch verwachte 1/1 ratio. Inseminatie met gesekst sperma kan deze ratio nog verder doen verschuiven, maar voorlopig zijn de drachtresultaten laag en is dit niet makkelijk uit te voeren in de praktijk. Het is daarnaast ook zeer duur. Seks determinatie van embryo's tijdens een embryotransplantatie via genetische methoden is een veel belovende techniek die nog niet volledig op punt staat. Recent kan men ook aan geslachtbepaling doen via identificatie van celvrij foetaal DNA in de circulatie van de merrie. Dit werd al succesvol uitgevoerd tijdens de laatste 3 maand van de dracht en zou ook mogelijkheden kunnen bieden in een vroeger drachtstadium. Verder onderzoek is nodig om technieken te ontwerpen voor geslachtbepalingen bij equine embryo's en foetussen onder praktijkomstandigheden (Aurich et al., 2014). In deze masterproef zal de nadruk voornamelijk liggen op de echografische technieken om aan geslachtsdeterminatie te doen.

3. Embryologie van het geslachtsstelsel

Om de verdere echografische beelden beter te begrijpen wordt hier een kort overzicht gegeven over de embryologische ontwikkeling van de gonaden en de uitwendige geslachtsdelen.

3.1 Ontwikkeling van de gonaden.

Als eerste wordt een indifferent stadium van de gonaden (Figuur 2) gevormd uit het middendeel van de mesonefros. Uit deze mesonefros ontwikkelt zich de zogenaamde genitale kam. De genitale kam bestaat uit een massa mesenchymaal weefsel die bedekt wordt door het coeloomepitheel. Dit coeloomepitheel wordt omgevormd tot het kiemepitheel. In dit kiemepitheel zullen later de primordiale geslachtscellen zich innestelen. Tijdens het indifferente stadium worden bij elk individu, ongeacht het chromosomaal geslacht, de afvoerbuizen van zowel de mannelijke als de vrouwelijke gonaden aangelegd. Dit wil zeggen dat zowel het kanaal van Wolff als het kanaal van Müller aangelegd wordt. Het kanaal van Wolff zal bij mannelijke individuen omgebouwd worden tot de ductuli efferentes, de ductus epididymidis en de ductus deferens. Het kanaal van Müller zal bij de vrouwelijke individuen evolueren tot oviduct, uterus, cervix en vagina. Uitwendig zal er zich net ventraal van het ostium urogenitale een sterke proliferatie van mesenchym bevinden. Dit is de genitale tuberkel die in een caudoventrale richting uitsteekt.

Daarna zal de effectieve seksuele differentiatie optreden. Dit proces kan opgedeeld worden in twee stappen: de primaire geslachtsdeterminatie van de gonaden, gevolgd door secundaire geslachtsdeterminatie van de overige onderdelen van het geslachtsapparaat. Bij de primaire geslachtsdeterminatie is het Y-chromosoom van cruciaal belang. Op het Y-chromosoom bevindt zich het SRY-gen (sekse-determinerende regio van het Y-chromosoom). Dit gen zorgt ervoor dat de indifferente gonade zal ontwikkelen tot een testis. Wanneer het SRY-gen niet aanwezig is, zal de gonade zich omvormen tot een ovarium. De secundaire geslachtsdeterminatie is een hormonaal proces dat gestuurd wordt vanuit de gonaden. De Sertolicellen in de mannelijke gonade produceren het anti-Müllerische hormoon (AMH). Dit hormoon zorgt ervoor dat de kanalen van Müller regresseren en zet de Leydigcellen van de foetale testis aan tot de productie van testosteron. Dit testosteron zal de verdere uitbouw van de kanalen van Wolff stimuleren. Bij afwezigheid van het AMH en in aanwezigheid van oestrogeen dat geproduceerd wordt door de ovaria, zullen de kanalen van Müller zich verder ontwikkelen en de kanalen van Wolff regresseren (McGeady et al., 2013).

Het ovarium van de merrie vertoont een speciale ontwikkeling, gekenmerkt door een opvallend groot volume tijdens de foetale periode (Figuur 1). Rond de zevende maand van de dracht bestaat het ovarium uit een compacte massa epitheloïd weefsel omgeven door een dunne cortexzone en door het kiemepitheel. De cortexzone en het kiemepitheel schuiven geleidelijk op naar de anti-mesovariële zijde van het ovarium, waar een licht indeuking ontstaat ter hoogte van de toekomstige ovulatiegroeve. Uiteindelijk zal alle epitheloïd weefsel verdwijnen en ligt de cortex centraal, het kiemepitheel is beperkt tot de ovulatiegroeve en de zwaardere bloedvaten liggen aan de periferie van het ovarium (Cornillie 2010).

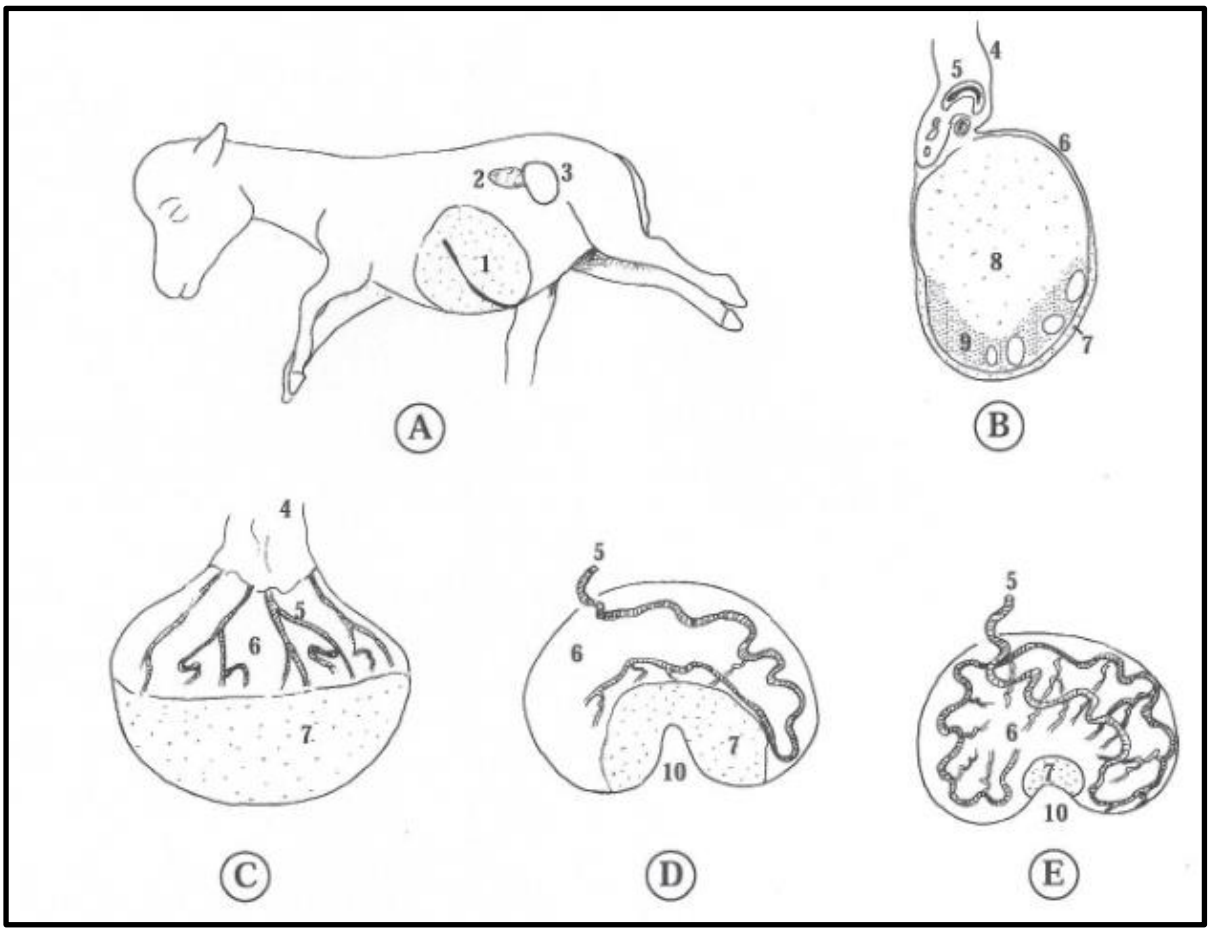

Figuur 1: Ontwikkeling van het ovarium bij de merrie (Cornillie 2010; Embryologie van de huisdieren)
A: Grootte en positie van het ovarium bij een merriefoetus van 12 cm kruin-stuitlengte
B: Dwarse doorsnede door een ovarium van een merriefoetus van 91 cm
C-E: Ovaria bij een merriefoetus van 5 maand, een perinataal veulen resp. adulte merrie
(1: lever, 2: nier, 3: linker ovarium, 4: mesovarium, 5: a. ovarica, 6: peritoneaal, 7: kiemepitheel, 8: centraal epitheloïd, 9: cortexzone met follikels, 10: ovulatiegroeve)

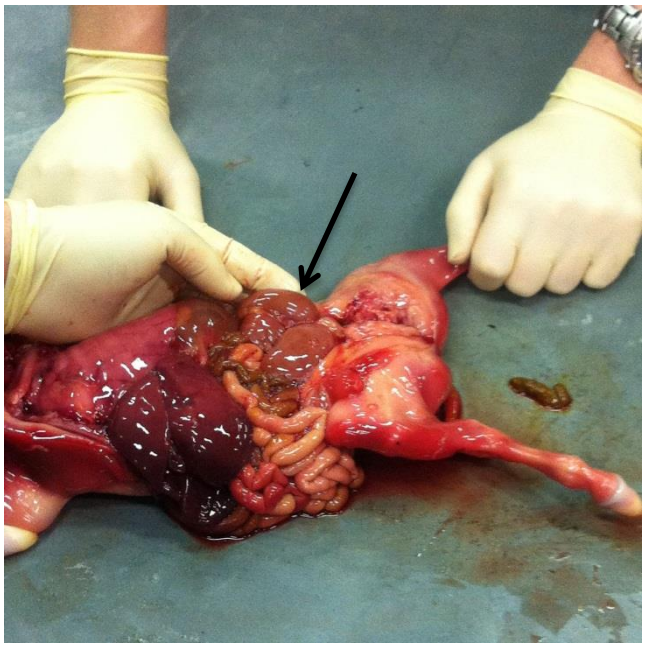

Figuur 2: Foetus van 5 maanden oud, intra-abdominale positie van de gonaden.

3.2 Ontwikkeling van de uitwendige genitalia.

Bij de mannelijke dieren zal de penis zich ontwikkelen uit een urogenitale groeve die op de caudoventrale zijde van de genitale tuberkel ontstaat. De lippen van de groeve groeien geleidelijk toe tot een buisvormig kanaal. De aanleg van de penis groeit verder naar craniaal tot dicht bij de navel. Bij de vrouwelijke dieren zal de groei van de genitale tuberkel stil vallen, terwijl de omgevende structuren verder groeien. De genitale tuberkel wordt geleidelijk de relatief kleine clitoris. De vulvalippen ontstaan uit urogenitale plooien die rond het ostium urogenitale gelegen zijn (Figuur 3) (McGeady et al., 2013).

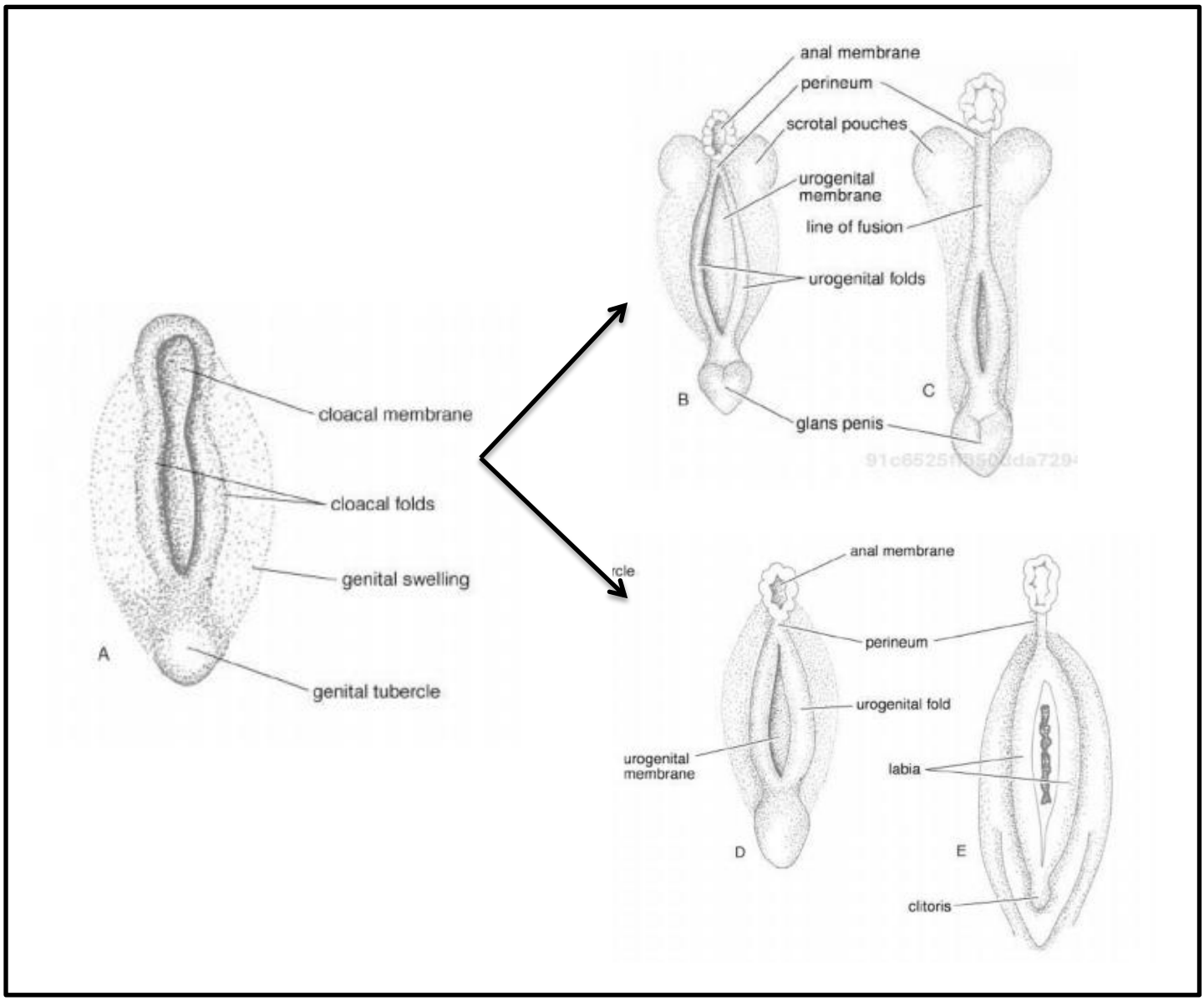

Figuur 3: Ontwikkeling van de externe genitalia (McGeady et al. 2013; Veterinary Embryology, p254)
A: indifferent stadia van de externe geslachtsorganen
B-C: externe vrouwelijke geslachtsorganen
D-E: externe mannelijke geslachtsorganen

4 De verschillende technieken om aan geslachtbepaling te doen

4.1 Seks determinatie in vroege embryo's

Paardenembryo's kunnen worden gesekst via karyotypering (Murer-Orlando et al., 1982). Bij paarden hebben 77-100% van de embryo's een leesbaar karyotype. Het nadeel van karyotypering is dat er een lange cultuurperiode voor nodig is en dat het een invasieve techniek is. Naarst karyotypering kunnen embryo's ook gesekst worden via immunologische detectie van het H-Y antigen. Dit antigen is specifiek voor mannelijke embryo's. Wood et al. (1988) heeft deze methode onderzocht en kwam tot een accuraatheid van 82%. Hiervoor werden in totaal 50 embryo's getest en werd er ook nagegaan of er een verschil was in expressie van het antigen tussen het trophectoderm en de binnenste cel massa (ICM). Het H-Y antigen werd opgespoord via fluorescentie. In eerdere studies werd vermeld dat het moeilijker was om het antigen op te sporen bij de blastocysten in het late stadium door een gebrek aan expressie of het maskeren van dit glycoproteïne op het trophectoderm. Maar het embryo bij het paard is uniek in de vroege ontwikkeling ten opzichte van andere diersoorten. Het paardenembryo arriveert in de uterus op dag 6 na de ovulatie en is omgeven met een intacte zona pellucida. Eenmaal in de uterus ontwikkeld er zich een acellulair kapsel tussen de zona pellucida en het trophectoderm. De functie van dit kapsel is voornamelijk protectief en zal ervoor zorgen dat de interactie tussen maternale cellen en foetale cellen uitgesteld worden. Uit het experiment van Wood et al. (1988) blijkt dat zowel IgG als IgM antilichamen kunnen diffunderen door dit kapsel. Bij andere diersoorten is dit kapsel niet aanwezig waardoor er sneller een interactie ontstaat tussen de maternale cellen en de cellen van de foetus hetgeen het aantonen van het H-Y antigen moeilijker zal maken. Dit kan verklaren waarom deze immunologische techniek bij andere diersoorten niet meer bruikbaar is in een later stadium, maar dus wel iets langer bruikbaar blijft bij paardenembryo's. (Wood et al., 1988) Aangezien de techniek via karyotypering niet efficiënt genoeg is en de immunologische methode niet accuraat genoeg is, ging men op zoek naar andere bruikbare technieken, zoals PCR. In een studie van Peippo et al. (1995) heeft men verschillende restrictie-enzymen getest na PCR van de ZFY/ZFX loci, om zo een enzym te vinden die zou kunnen helpen om aan geslachtbepaling te doen bij preimplantatie-embryo's. Hierbij heeft men uiteindelijk één enzym gevonden, namelijk het Bsm I-enzym, dat bruikbaar is om tot een snelle en accurate (95%) geslachtsbepaling te komen. Uit deze studie bleek ook dat een klein biopt van het embryo genoeg was om tot een accurate diagnose te komen. Dit zorgt ervoor dat er een minimale manipulatie nodig is van het embryo, hetgeen de levensvatbaarheid verhoogt. Deze zijn echter dure methodes die enkel kunnen uitgevoerd worden in gespecialiseerde laboratoria en dus niet makkelijk toepasbaar zijn in de praktijk. Bij runderen staan deze technieken al wat verder dan bij paarden, aangezien het in de melkveesector van veel groter financieel belang is om een vrouwelijk kalf te produceren. Via embryobiopsie zal men één of twee blastomeren verwijderen bij het 8- tot 16-cellige embryo (Ramalho et al., 2004). Daarna wordt het mannelijke DNA geamplificeerd met behulp van PCR. Uit een studie op IVP-embryo's bleek dat er geen significant verschil was tussen de drachtigheidspercentages na transfer van gesekste en niet-gesekste embryo's. (Goovaerts et al. 2007)

4.2 Geslachtsbepaling in utero

4.2.1 Echografisch

Verschillende technieken zijn nodig om via echografie het geslacht te bepalen, welke voornamelijk afhankelijk zijn van het drachtstadium. In het vroege stadium (d55-d90) wordt gebruik gemaakt van transrectale echografie. Deze techniek is gebaseerd op de locatie van de genitale tuberkel welke de voorloper is van de penis bij mannelijke dieren en de clitoris bij vrouwelijke dieren. Afhankelijk van de positie ten opzichte van de andere foetale structuren kan men het geslacht bepalen (Figuur 4). De tuberkel is zichtbaar vanaf dag 55, maar de differentiatie zal pas een paar dagen later te zien zijn. Het optimale tijdstip om deze techniek te gebruiken is volgens Curran *et al.* (1989) tussen dag 59 tot dag 68. Verder in de ontwikkeling van de foetussen worden ook nog andere structuren zichtbaar. Bij mannelijke foetussen kan men op dag 77 de ontwikkeling van het preputium onderscheiden en vanaf dag 115 zal het preputium ook beginnen 'hangen' aan het lichaam. Bij de vrouwelijke foetussen kan met de vulva lippen al herkennen vanaf dag 55 en de uier begint zich te ontwikkelen na dag 80 van de dracht (Brinsko et al., 2011). Later in de dracht tussen dag 120 en 210 wordt er gebruik gemaakt van een combinatie van transrectale en transabdominale echografie. Hierbij zullen de foetale primaire geslachtorganen in beeld gebracht worden. Op basis van het echografisch beeld van de gonaden kan het geslacht bepaald worden (Bucca 2005).

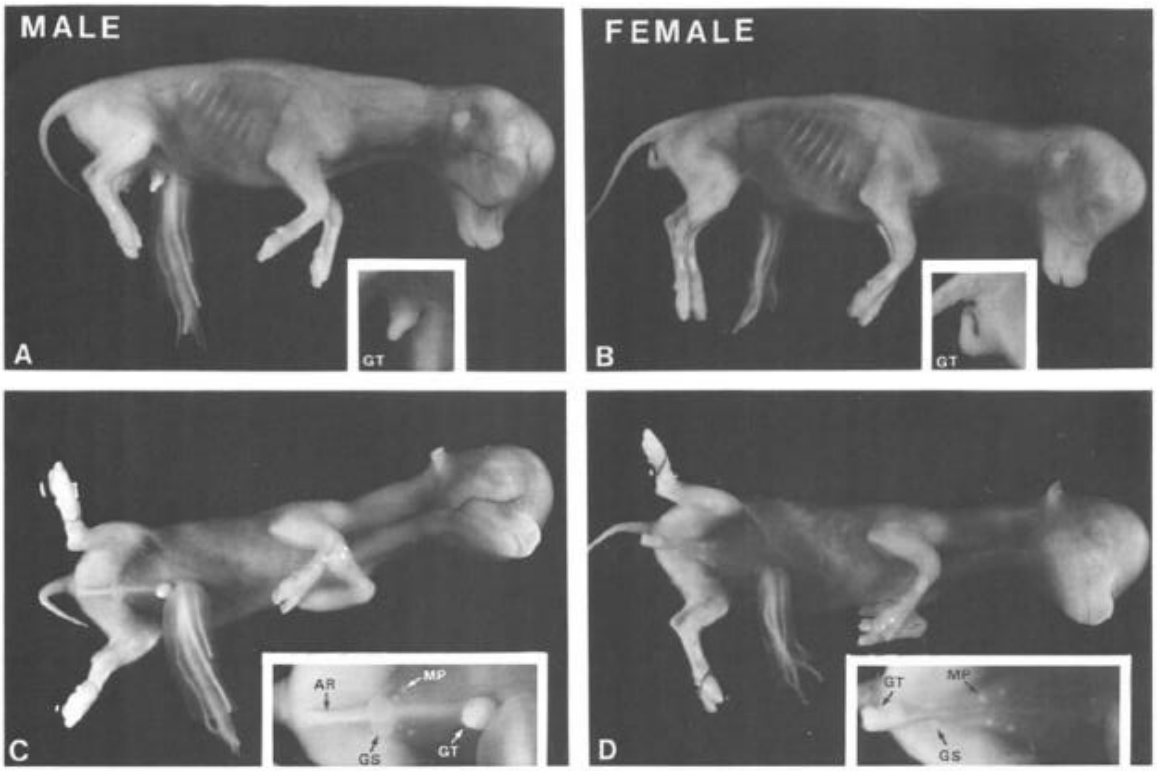

Figuur 4: uitzicht en localisatie van de externe genitaliën van boviene foetussen van ongeveer 60 dagen oud. AR= anogenitale raphe, GT= genitale tuberkel, GS=genitale zwelling (voorloper van het scrotum), MP= mammaire papillen (Curran et al. 1989)

4.2.1.1 Geslachtbepaling door middel van transrectale echografie

De genitale tuberkel is de voorloper van de penis of de clitoris bij respectievelijk het mannelijk en vrouwelijk dier. Initieel bevindt de genitale tuberkel zich tussen de achterbenen, maar bij de verdere ontwikkeling migreert de tuberkel naar craniaal of naar caudaal. Migreert de tuberkel meer naar craniaal richting de navelstreng gaat het om een hengst (Figuur 9), wanneer de tuberkel meer naar caudaal migreert richting de staart is het een merrie (Figuur 8) (Curran et al., 1988, Curran et al., 1989, Curran, 1992, Livini, 2010, Holder, 2000, Mari et al., 2002).

Deze techniek om de genitale tuberkel echografisch te lokaliseren en dit te gebruiken om het geslacht te bepalen werd eerder al beschreven bij runderen (Figuur 5). Curran *et al.* (1989) heeft deze techniek onderzocht op 19 nullipare Holstein vaarzen. Hierbij gebruikte men een transrectale echo (5MHz, lineaire sonde). De vaarzen werden dagelijks onderzocht tussen dag 48 en 60. De zekerheid van de diagnose werd genoteerd op een schaal van 1 tot 4 (1= seks niet determineerbaar, 2= minimale zekerheid, 3= intermediaire zekerheid, 4= maximale zekerheid). Daarnaast werd ook de locatie van de genitale tuberkel ten opzichte van de navelstreng gescoord op een schaal van 1 tot 5 (1= dicht bij de navelstreng, 2= tussen de navelstreng en de achterbenen, 3= op de middenlijn tussen de achterbenen, 4= tussen de achterbenen en de staart, 5= dicht bij de staart) (Figuur 6). In deze studie maakte men ook gebruik van twee verschillende onderzoekers. De tweede onderzoeker heeft dezelfde groep vaarzen éénmalig onderzocht op dag 58. De bedoeling van de tweede onderzoeker was om na te gaan of de diagnose kon gemaakt worden na 1 enkel onderzoek. Na het onderzoek werd er abortus geïnduceerd op dag 60 bij de vaarzen om na te gaan of de diagnoses correct waren. Bij 16 van de 18 vaarzen kon men de foetus recupereren. Het geslacht werd correct gediagnosticeerd bij deze 16 vaarzen. De eerste meer ervaren onderzoeker kon de diagnose stellen op basis van de aanwezigheid van de tuberkel in de ene locatie en de afwezigheid ervan in de andere locatie. De minder ervaren onderzoeker daarentegen vond het moeilijker om de tuberkel te vinden wanneer deze zich in de regio van de staart bevond. Hierdoor heeft hij bij 3 van de 5 vrouwelijke embryo's de diagnose gesteld op basis van het feit dat hij de genitale tuberkel niet kon vinden. Bij de mannelijke embryo's werd de diagnose wel telkens gesteld op basis van het feit dat de tuberkel gezien werd dicht bij de navelstreng. Hieruit kon men concluderen dat het vinden van de genitale tuberkel toch wat oefening en ervaring vergt.

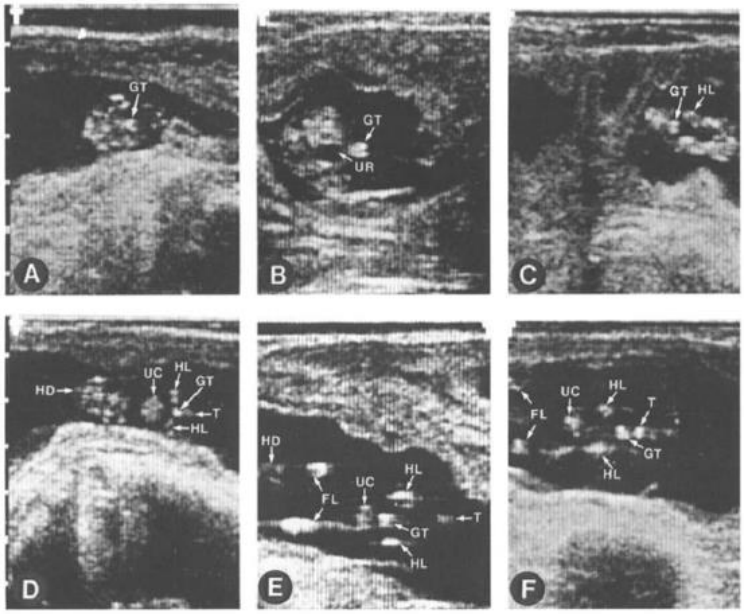

Figuur 5: Echografie van de genitale tuberkel van de ongedifferentieerde foetus (A:d51, D:d47), de mannelijke foetus (B:d60, E:d60), en de vrouwelijke foetus (C:d55, F:d56).
A,B,C: dwars vlak
D,E,F: frontaal vlak
HD: hoofd, HL: achterbeen, GT: genitale tuberkel, T: staart, UC: navelstreng, UR:urachus.
(Curran et al., 1989)

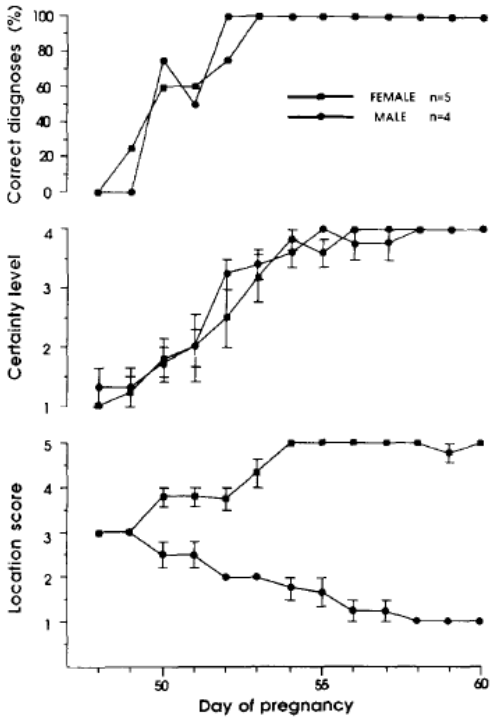

Figuur 6: Percentage van correcte diagnoses, gemiddelde zekerheidsgraad, en de localisaitescore (Curran et al. 1989)

.

Curran *et al.* (1989) hebben dit ook onderzocht bij paarden en kwamen tot de conclusie dat deze techniek ook bruikbaar is om het geslacht te bepalen bij veulens. Zij bepaalden dat het ideale tijdstip om deze techniek te gebruiken tussen dag 59 en 68 ligt. Zij onderzochten 82 merries waarbij op 2 fouten na alle diagnoses correct waren. Hierbij waren de omstandigheden optimaal: men kon gebruik maken van een echografietoestel van hoge kwaliteit en een gespecialiseerde operator die eerder al ervaring had bij het opzoeken van de genitale tuberkel bij drachtige runderen.

Merkt *et al.* (1999) hebben een gelijkaardige studie uitgevoerd op 169 volbloed merries die tussen dag 50 en 70 echografisch werden onderzocht. Ook hier werd op zoek gegaan naar de genitale tuberkel. De merries werden vastgezet in een voelbox en de uterus werd onderzocht met een transrectale echo (5MGH, Scanner 100 Vet, Diepte 12cm). Tijdens dit stadium van de dracht zijn de foetussen zeer beweeglijk; hetgeen het moeilijk maakt om de gewenste regio mooi in beeld te brengen. Om de onderzoeken niet te lang te laten duren werden de observaties opgenomen, waarna men de beelden nog eens kon nakijken. Dit bleek de kans om tot een correcte diagnose te komen bijna te verdubbelen. In deze studie kon men uiteindelijk in 99 merries (50,7%) tot een diagnose komen, waarvan 85% correct was. Tussen dag 60 en 70 lagen de resultaten iets hoger: hierbij kwam men in 72% van de merries tot een diagnose waarvan 87% correct. Ook bleek dat bij de mannelijke foetussen de diagnose iets makkelijker was door de grotere genitale tuberkel. Het belangrijkste om tot een diagnose te komen is de positie van de foetus in de uterus. Vaak moet men wachten tot de foetus zich herpositioneert om een mooi beeld te kunnen krijgen op de achterhand. Soms kan men deze slechts voor enkele seconden in beeld krijgen, daarom is het een voordeel wanneer je de beelden kan opnemen en dan achteraf vertraagd kan herbekijken (Merkt et al., 1999).

Mari *et al.* (2002) onderzochten of men met slechts één onderzoek onder praktijk omstandigheden in staat is om een accurate geslachtsdeterminatie te doen. Hiervoor heeft men 40 merries tussen de 54 en 89 dagen dracht onderzocht op 3 verschillende stoeterijen in Noord-Italië. De omstandigheden kwamen overeen met de omstandigheden in de praktijk welke dus niet altijd optimaal zijn (geen optimale belichting, de echo die niet op ooghoogte staat van de onderzoeker). Uiteindelijk heeft men bij 35 van de 40 merries een geslachtbepaling kunnen uitvoeren. Daarbij waren 26 van de 35 (75%) correct en 9 van de 35 (25%) incorrect. In deze studie werden meer fouten gemaakt bij het bepalen van de vrouwelijke foetussen dan bij de mannelijke foetussen. Dit kan verklaard worden doordat de genitale tuberkel bij vrouwelijke foetussen verborgen kan zitten achter de staart. In deze studie kwam men dus tot een hoger percentage aan foute diagnoses door het feit dat er maar 1 enkel onderzoek is gebeurd onder minder optimale omstandigheden. Hieruit heeft men besloten dat geslachtsbepaling met 1 enkel rectaal onderzoek onder praktijkomstandigheden geen ideale methode is. De accuraatheid kan omhoog gaan door meer dan 1 onderzoek uit te voeren in meer optimale omstandigheden. Het is natuurlijk ook zo dat een eigenaar niet altijd de toestemming zal geven om nog een tweede onderzoek uit te voeren. Dus het uitvoeren van één enkele rectale echografie in praktijkomstandigheden blijkt toch niet de optimale methode om aan geslachtsdeterminatie te gaan doen (Mari et al., 2002).

De transrectale echografie is minder bruikbaar in de periode tussen d70 en d90. Op dit moment is er een toename van het allantoïsvocht waardoor de vrucht meer naar cranio-ventraal wordt gebracht en zo moeilijk te bereiken is transrectaal (Figuur 7). Op d100 van de dracht zal, dankzij de toegenomen grootte van de foetus, het opnieuw mogelijk zijn om alle betrokken structuren echografisch in beeld te brengen. Na d150, wanneer de foetus in anterieure positie gepresenteerd is, zal transrectale echografie opnieuw niet meer bruikbaar zijn. Dus tussen d100 en d150 kan transrectale echografie nuttig zijn om het geslacht van de foetus te bepalen. In deze periode wordt geen gebruik gemaakt van de genitale tuberkel maar gaat men op zoek naar verschillende structuren om tot een uiteindelijke diagnose te komen. De doelorganen bij de mannelijke foetus zijn: penis en preputium (Figuur 11), urethra, epididymis, scrotum en de gonaden. Bij de vrouwelijke foetus zijn dit: tepels en uier (Figuur 10), vulva en clitoris en de gonaden. De gonaden bij de merrie zijn gekenmerkt door een dunne concentrische lijn die echografisch te zien is, terwijl de mannelijke gonaden een homogene structuur hebben waarin soms een centrale echogene streep te zien is (Figuur 12). *(Livini 2010)*

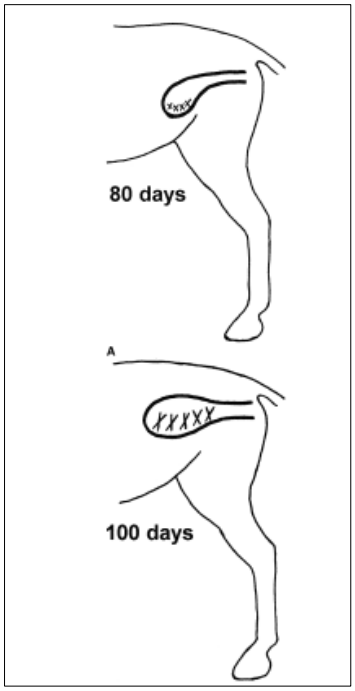

Figuur 7: Ligging van de foetus in de uterus op dag 80 en dag 100 van de dracht. (Holder R. D., 2006; Current therapy in equine reproduction)

Drachtstadium	*Echografisch beeld*
55-60	Foetus is nog klein, genitale tuberkel is moeilijk in beeld te brengen en is nog niet volledig gemigreerd
60-70	Foetus is makkelijk bereikbaar, tuberkel is goed gedifferentieerd en volledig gemigreerd **(meest ideale moment om transrectale echografie uit te voeren)**
70-80	Genitale tuberkel is goed gedifferentieerd maar iets moeilijker te bereiken
80-90	Moeilijk om foetus te bereiken, externe genitalia beginnen nu aan hun ontwikkeling (moeilijk moment om aan geslachtbepaling te doen)
90-100	Foetus is makkelijk bereikbaar, genitalia zijn nog niet goed ontwikkeld (moeilijk om onderscheid te maken tussen vrouwelijke en mannelijke geslachtsdelen)
100-110	Externe genitalia worden duidelijker (Uier, vulva, penis, preputium, scrotum)
110-120	Foetus is goed bereikbaar en de geslachtsdelen zijn goed ontwikkeld (ideaal moment om geslachtsbepaling uit te voeren)
120-140	Foetus goed ontwikkeld maar het kan moeilijk zijn om de achterhand in beeld te krijgen via transrectale echografie. Transabdominale echografie is hier een goed alternatief.
140-150	De foetus ligt in anterieure posititie (in de meeste gevallen) dus de achterhand is via rectale echografie niet meer bereikbaar. Transabdominale echografie is hier wel nog zeer bruikbaar.
150+	Transrectale echografie is hier veel minder bruikbaar. Men zal overgaan tot transabdominale echografie.

Holder R.D.,2006 , Fetal sex determination

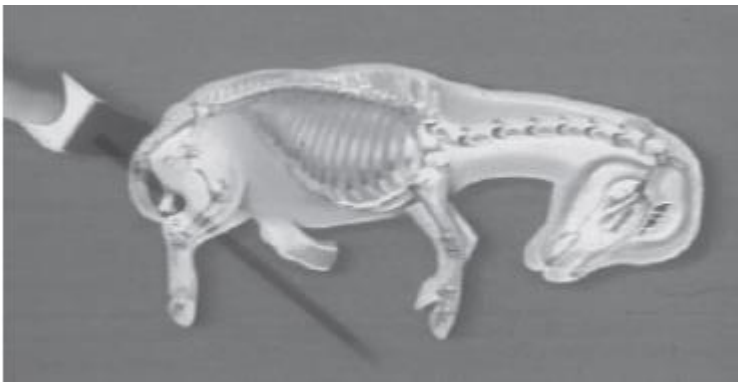

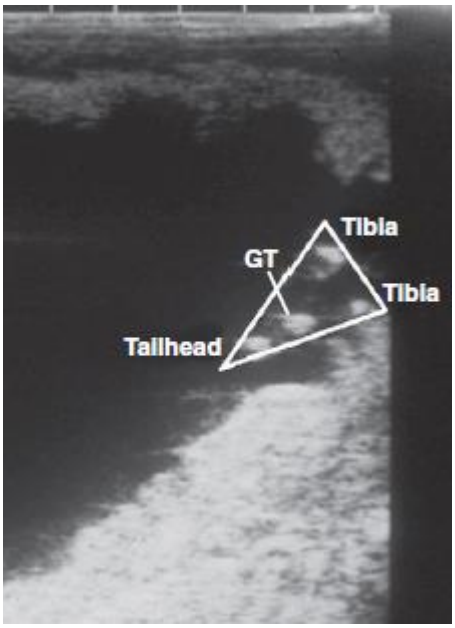

Figuur 8: vrouwelijke foetus, de GT bevindt zich dicht bij de staartbasis en in de driehoek gevormd door de achterbenen en de staartbasis. (Holder, 2006)

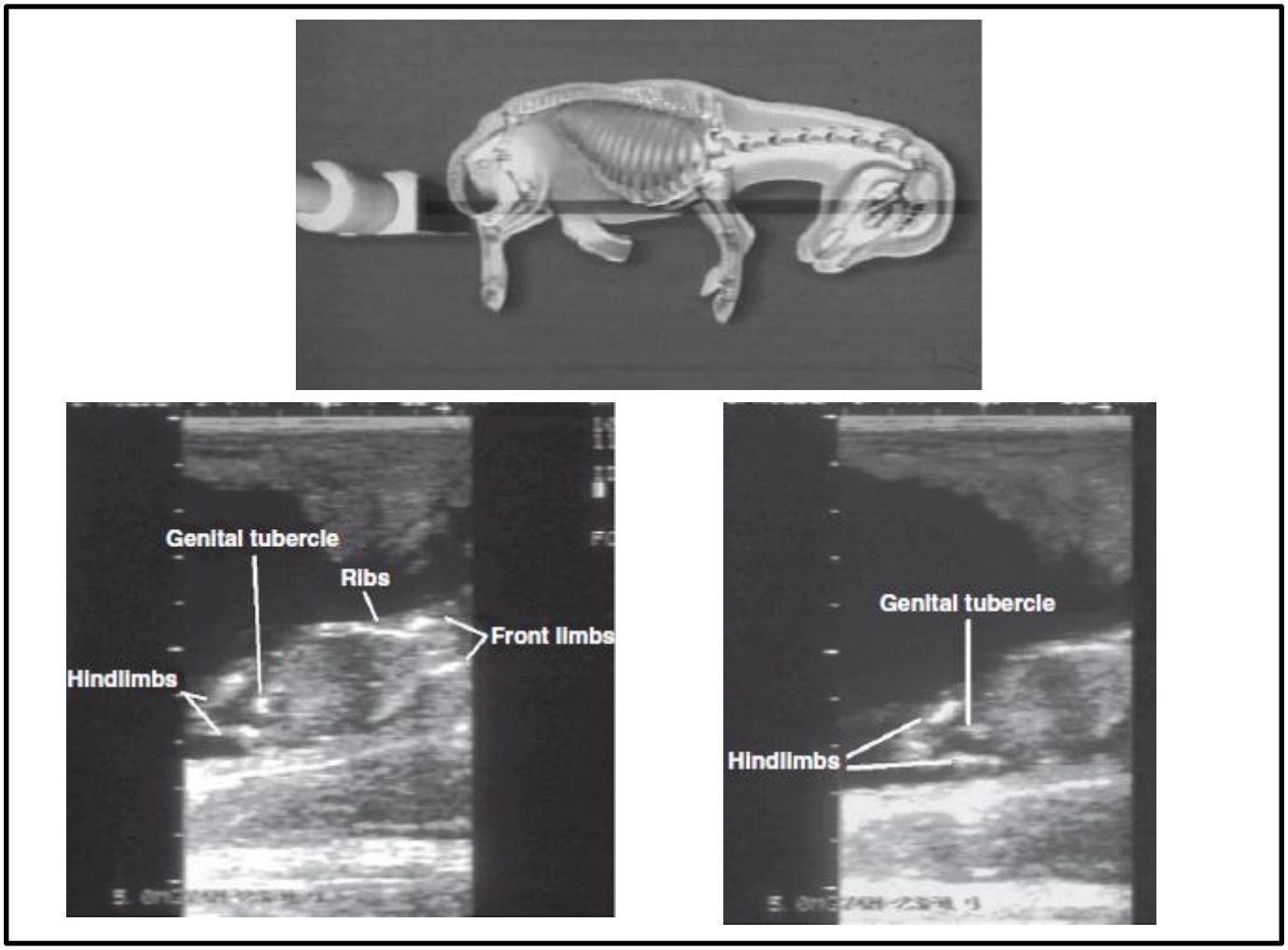

Figuur 9: Mannelijke foetus, de GT bevind zich meer in de richting van de navelstreng dan in de richting van de staartbasis. (Holder, 2006)

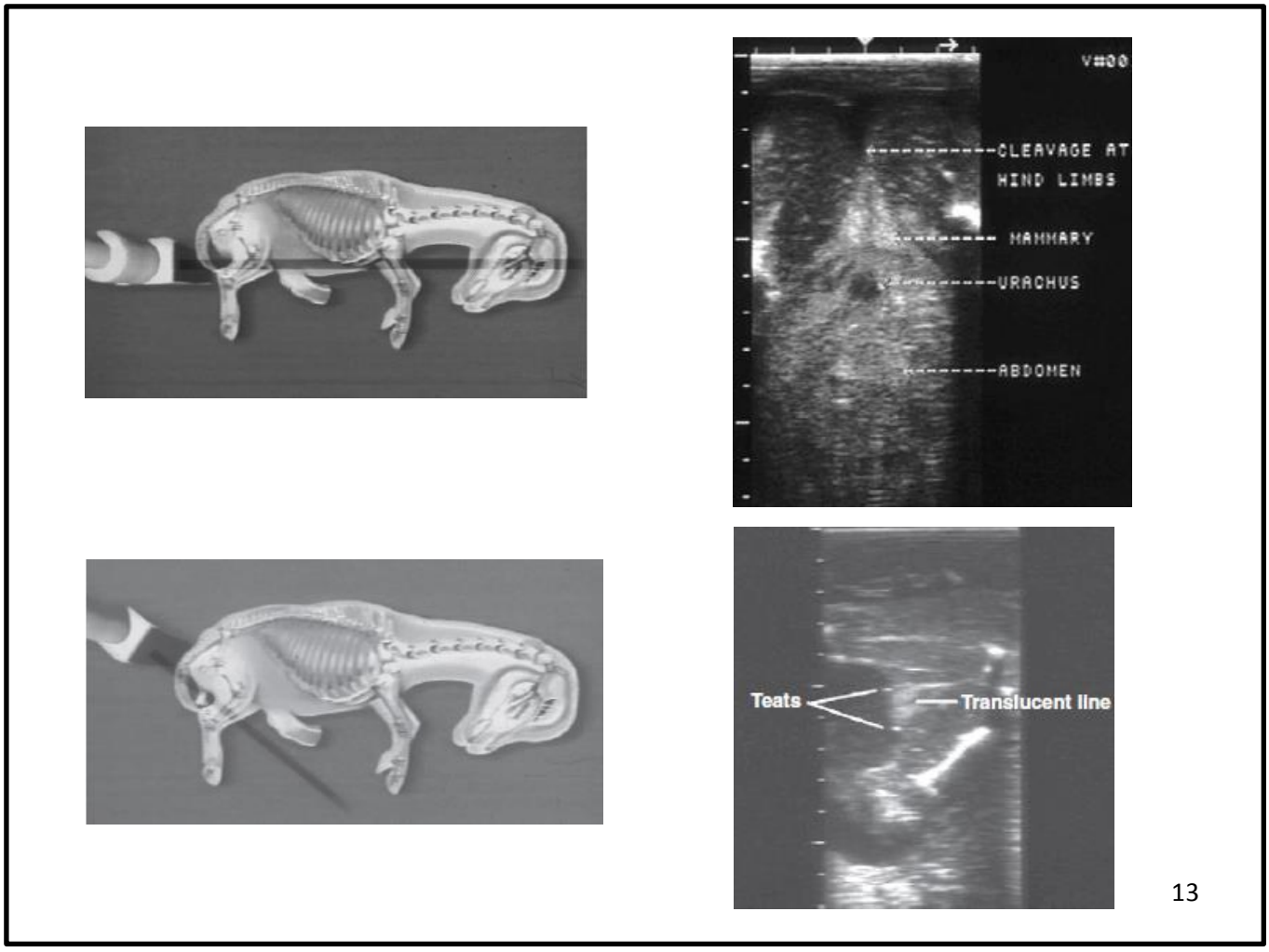

Figuur 10: Echografisch beeld van de melkklieren; boven (dag 134); onder (dag124) (Holder, 2006)

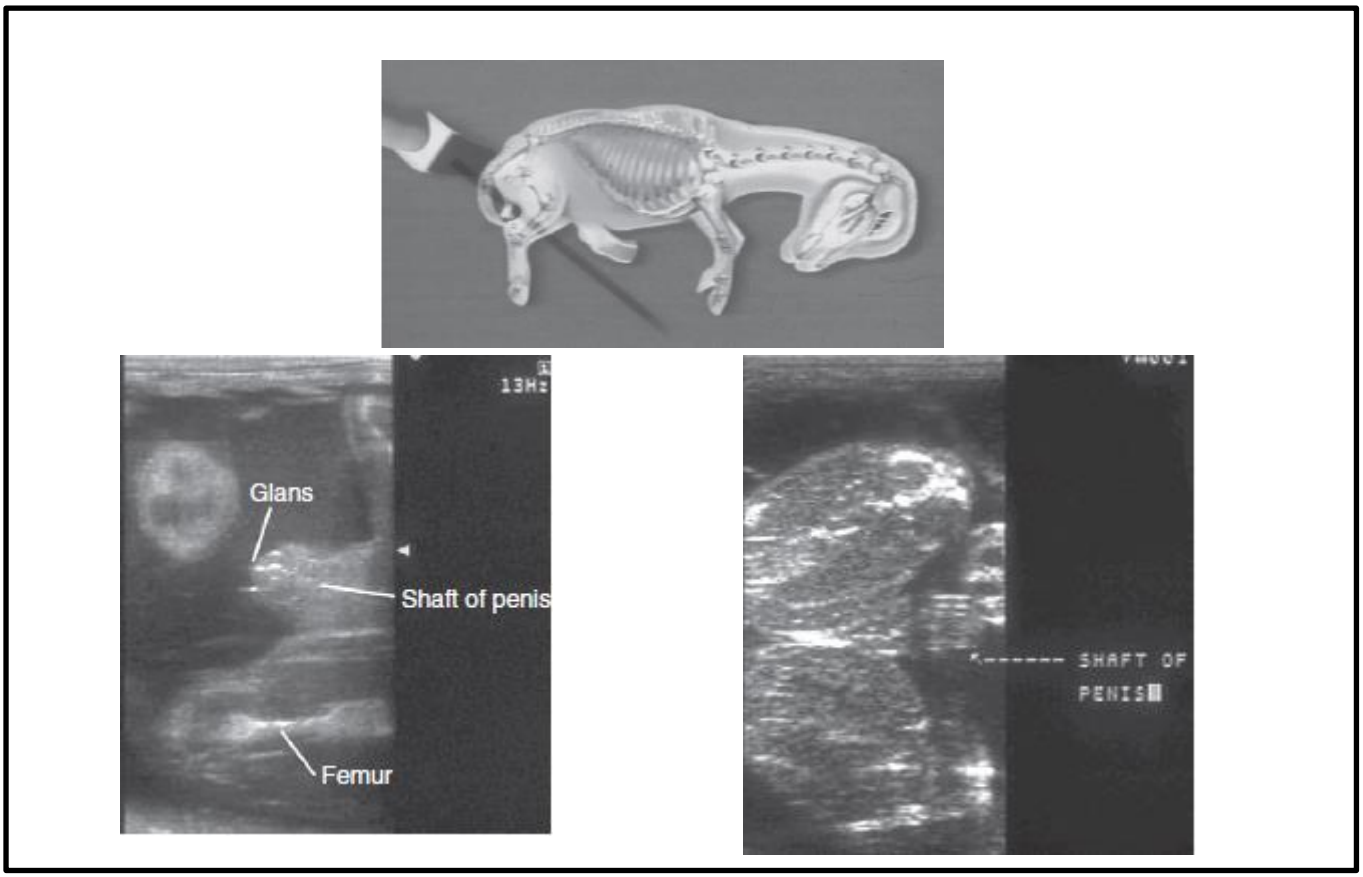

Figuur 11: Echografisch beeld van de penis (Holder, 2006)

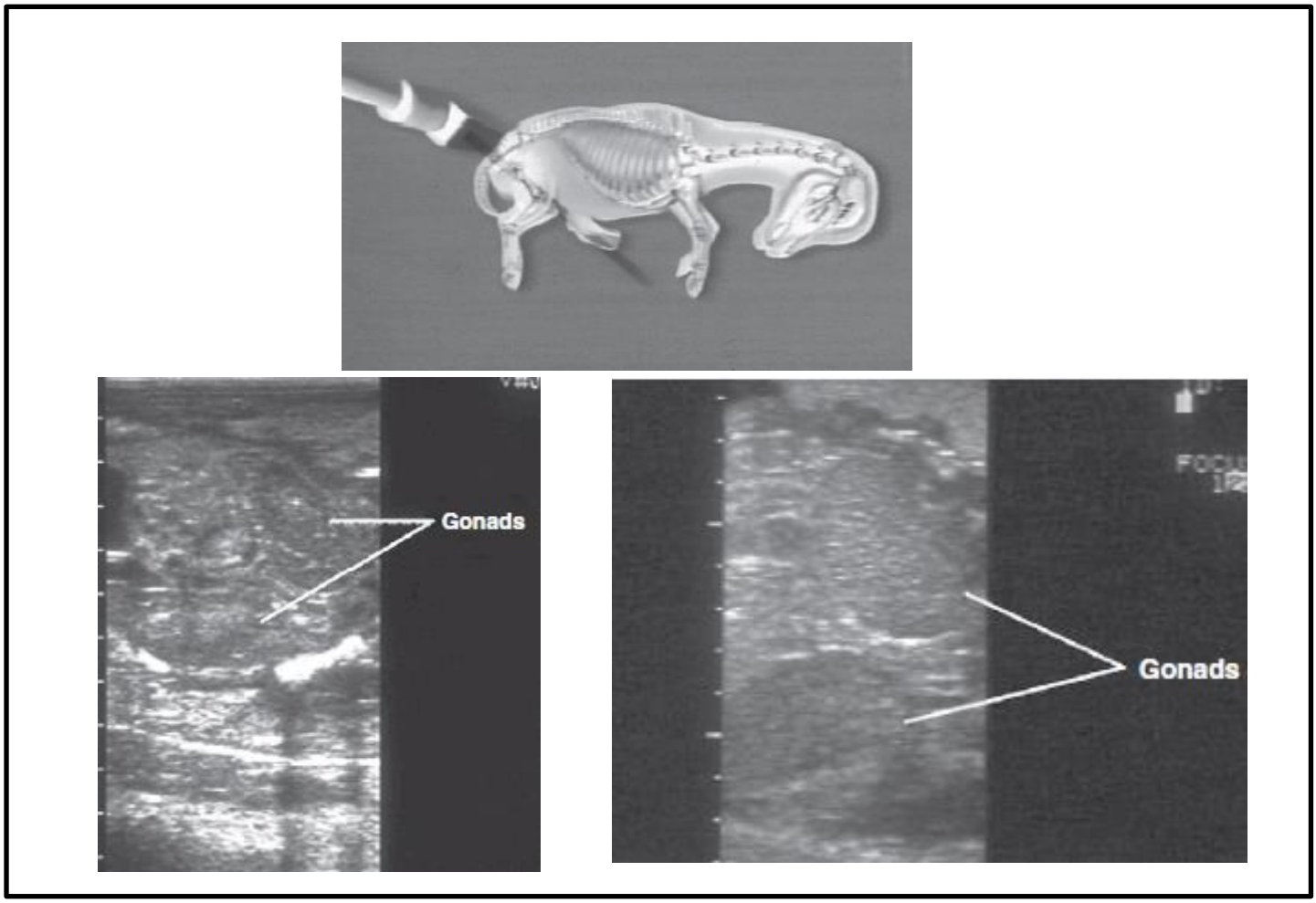

Figuur 12: Links: vrouwelijke gonaden, rechts: mannelijke gonaden (Holder, 2006)

Müller *et al.* onderzochten in 1986 ook al hoe men aan geslachtsdeterminatie bij runderen kon gaan doen via transrectale echografie. Hier baseerde men zich niet op de genitale tuberkel maar op de ontwikkeling van het scrotum en de melkklieren bij de foetus. men onderzocht 82 koeien die ergens tussen de 57 en 100 dagen drachtig waren. Hierbij gebruikte men een real-time sector scanner van 3-5 MHz. in de vroege stadia van de dracht gebruikte men 5 MHz en 3 MHz werd eerder in de latere stadia gebruikt. De transrectale echografieën duurden nooit langer dan 5 minuten. Men kwam tot de conclusie dat het ideale tijdstip om op deze manier aan geslachtbepaling te doen ligt tussen dag 73 en 120 na de inseminatiedatum. Hierbij kwam men tot een accuraatheid van 94%. Het voordeel dat men heeft bij het rund in vergelijking met andere diersoorten is dat de indaling van de testis relatief vroeg in de ontwikkeling gebeurt. Het scrotum heeft op dag 60 van de dracht al bijna zijn volledige volume en de indaling zal compleet zijn rond dag 90 en 130. Ook de melkklieren zijn in deze periode goed zichtbaar, deze hebben dan een diameter van 0,6 tot 3mm. De vulvaire zwelling heeft men geen enkele keer kunnen terugvinden omwille van de staart die deze regio bedekt. Indien men niet zeker is van een diagnose na het eerste onderzoek, raad men aan om later nog een tweede onderzoek uit te voeren. Het ideale tijdstip om een eerste onderzoek te doen ligt ergens tussen dag 75 en 92 en indien nodig een tweede onderzoek rond dag 100 van de dracht (Muller et al., 1986).

4.2.1.2 Geslachtbepaling door middel van een combinatie van transrectale en transabdominale echografie

De transrectale methode is gelimiteerd in de tijd door het feit dat de foetus groter wordt en dieper komt te liggen in de merrie naarmate de draagtijd langer wordt. De transabdominale methode kan men omwille van dezelfde redenen langer gebruiken. Tussen dag 120 en 210 van de dracht kan men gebruik maken van een combinatie van transrectale en transabdominale echografie. Op deze manier kan men de geslachtsorganen in beeld brengen tot ongeveer 8 maanden dracht. Deze manier is te verkiezen boven op de eerst vermelde methode gebaseerd op de genitale tuberkel omdat de tijdspanne veel breder is en er wordt uitgegaan van meer dan 1 parameter. De belangrijkste parameter zijn de gonaden (Resende et al., 2014). Bij de vrouwelijke foetus kan men de overgang zien tussen cortex en medulla terwijl bij mannelijke dieren de gonaden een homogeen echodens uitzicht hebben. De gonaden kunnen gemakkelijk herkend worden in het caudaal deel van het abdomen, net naast de nieren. Om zich gemakkelijk te oriënteren kan men gebruik maken van een aantal merkpunten die makkelijk te herkennen zijn op echografie zoals het hart, de navelstreng en de achterbenen (Bucca 2005).

Andere foetale structuren die echografisch kunnen herkend worden bij de mannelijke dieren zijn de externe genetalia. De penis is te vinden in het ventro-caudale abdomen juist caudaal van de navelstreng. De penis kan gedeeltelijk of compleet omringd zijn door het preputium. Het is van belang dat men de navelstreng niet verward met de penis, hiervoor kan gebruik gemaakt worden van de dopplerfunctie. Het scrotum kan soms ook te zien zijn als twee, ovale minder echodense zones. Bij de vrouwelijke foetus kan men de uier duidelijk herkennen als een driehoekige structuur tussen de twee achterbenen. Deze heeft een uniform echodens uitzicht. De tepels kunnen gezien worden als twee hyperechodense punten aan de ventrale boord van de uier. De clitoris kan men terugvinden hoog in het perineum als een hyperechogene structuur die uitpuilt aan de achterhand (Bucca 2005).

Renaudin *et al.* (1999) onderzochten of de transabdominale methode betrouwbaar was voor geslachtsbepaling en welke dan wel de ideale periode was om deze toe te passen. Bij het scannen ging men eerst op zoek naar het hart om zo een goede oriëntatie te verkrijgen. Daarna ging men meer naar caudaal tot aan de navelstreng. De zone net caudaal van de navelstreng werd grondig onderzocht. Mannelijke dieren kunnen herkend worden door de aanwezigheid van het preputium of de penis in deze zone. Bij vrouwelijke dieren kunnen daar de uier of de tepels teruggevonden worden. Uit deze studie bleek dat de transabdominale manier meer succesvol was (89%) in vergelijking met de transrectale methode (24%). In deze studie werd de diagnose gebaseerd op de identificatie van het preputium of de penis bij hengsten tussen dag 100 en 258 van de dracht. Bij merries kon men de uier en de tepels herkennen tussen dag 118 en 227. Een dwarsdoorsnede van de foetus bleek het beste beeld om tot een correcte diagnose te komen. Het verschil tussen het echografisch uitzicht van de gonaden was dan weer het beste te zien tussen dag 100 en 134. Hierbij zien we bij de vrouwelijke gonaden een circulaire echogene ring die vroeger te zien zou zijn dan de uier of de tepels (d118). Hierdoor kunnen vrouwelijke dieren al herkend worden na dag 100 van de dracht. De transabdominale

methode is een veilige methode vergeleken met de transrectale manier. Er is geen risico om een rectale scheur te veroorzaken en de onderzoeken kunnen ook langer uitgevoerd worden. Het biedt daarnaast ook nog een mogelijkheid om kleinere merries te onderzoeken waarbij rectaal onderzoek moeilijker of onmogelijk is. Het ideale tijdstip om transabdominaal aan geslachtbepaling te doen is dus tussen dag 100 en 220 van de dracht (Renaudin et al., 1991).

Resende *et al.* (2014) hebben onderzocht of Doppler-echografie een meerwaarde kan geven in het bepalen van het geslacht bij paardenfoetussen. Hierbij heeft men transrectaal de gonaden in beeld gebracht. Gonaden met een homogene structuur (testiculair parenchym) en centraal een dun echogeen lijntje werden als mannelijk aanzien. Gonaden met een centrale circulaire echogene structuur (cortex) omgeven door een hypoechogene externe cirkel (medulla) werden als vrouwelijk beschouwd. Daarna werd met de doppler gekeken naar de vascularisatie van de gonaden. Op die manier kon men de plexus pampiniformis en de testiculaire vene (of mediastinum) in beeld gebracht worden bij hengsten (Figuur 13). Bij de merries was er dan weer een vasculaire ring te zien op de overgang tussen de cortex en de medulla van de ovaria (Figuur 14). Hieruit concludeerde men dat het gebruik van doppler de accuraatheid van de geslachtbepaling kan verhogen *(Resende et al., 2014).*

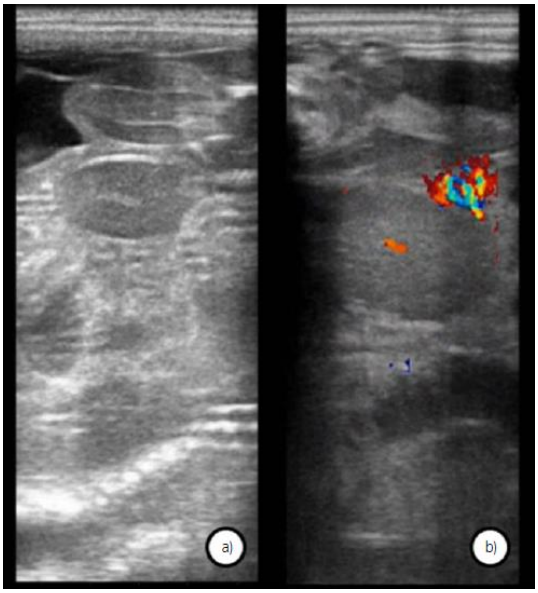

Figuur 13: (a) mannelijke gonaden met B-mode echografie, (b) doppler: plexus pampiniformis en testiculaire vene (of mediastinum) (Resende et al., 2014)

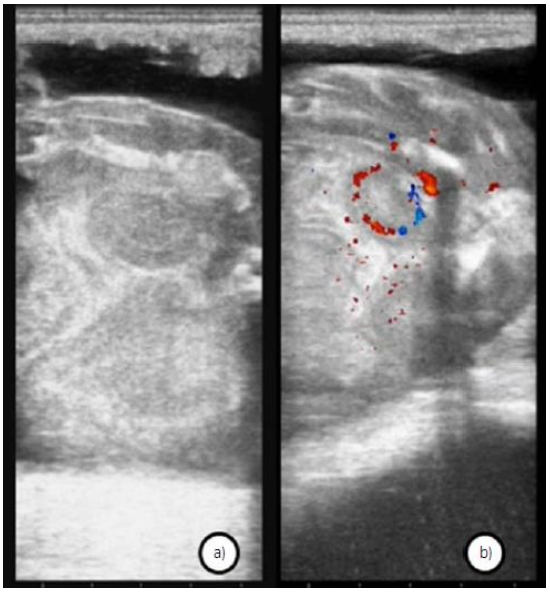

Figuur 14: (a) vrouwelijke gonaden met B-mode echografie, (b) corticale boord vascularisatie met doppler (Resende et al.,2014)

Wat betreft de centrale structuur die te zien is in de mannelijke gonaden is men niet éénduidig over wat het precies is. In het ene artikel beschrijft men dit als het mediastinum, in het andere duidt men dit aan als de testiculaire vene. We weten dat een volwassen hengst geen mediastinum heeft in zijn testikel. Maar dit wil niet zeggen dat dit bij de foetus niet aangelegd is en dan later terug zal regresseren. Resende *et al.* (2014) benoemde dit als de testiculaire vene aangezien deze structuur ook oplicht wanneer de dopplerfunctie wordt opgezet. Toch kunnen we niet met 100% zekerheid zeggen wat de structuur nu exact is.

4.2.1.3 3D-echografie

Een andere mogelijkheid om aan echografische geslachtsbepaling te doen is om gebruik te maken van 3D echografie. 3D echografie is een methode die in de humane geneeskunde al veel verder staat dan in de veterinaire sector. Kotoyori *et al.* (2012) onderzochten welke de optimale procedure zou zijn om via 3D echografie de foetus in beeld te brengen gedurende de eerste helft van de dracht. Via 3D echografie maakt men opnames vanuit verschillende vlakken van de foetus, deze worden dan via een computer samengebracht en zo krijgt men een 3D beeld van de foetus. Deze kan men dan vanuit verschillende hoeken gaan bekijken. Deze methode kan nog veel mogelijkheden bieden om congenitale defecten te gaan opsporen. Maar ook voor de geslachtsbepaling kan deze zeer nuttig zijn. Zo is men er in geslaagd om de genitale tuberkel mooi in beeld te brengen (zie figuur 15). Toch zag men dat vooral in de vroege periode (d60-70) de 3D echografie niet in staat was om de structuren evengoed in detail weer te geven als de conventionele 2D echografie. Het is ook zo dat een 3D echografietoestel zeer duur is. 3D echografie klinkt aanlokkelijk en makkelijk in gebruik, maar met de 2D echografie kan men evenveel bereiken, dus kan men zich afvragen of die extra kost wel de moeite waard is.

Figuur 15:
A,B: d72, een 2D en 3D beeld van dezelfde foetus in hetzelfde vlak, de pijl duidt de genitale tuberkel aan.
C: d113 pijl duidt het preputium aan.
D: d133, caudaal beeld, pijl duidt de ontwikkeling van een preputium aan.
E: d151, latero-caudaal beeld die de ontwikkeling van een vulva aantoont.
(Kotoyori et al. 2012)

4.2.2 Niet Echografisch

4.2.2.1 Geslachtbepaling via cellen uit de placenta of uit het vruchtwater

Bij paarden werd deze techniek nog nooit beschreven, maar bij runderen word deze techniek al sinds 1975 toegepast. Toen werd gebruik gemaakt van chromosoomanalyse. Nu wordt gebruik gemaakt van PCR methodes dat het seksen van boviene foetale cellen mogelijk maakt. Men maakt gebruik van cellen gecollecteerd uit het amnionvocht. Kamimura *et al*. kon aan geslachtsdeterminatie doen bij runderen door transrectaal onder echobegeleiding een punctie te doen van het amnion en de cellen te onderzoeken via PCR. Deze techniek wordt het best uitgevoerd bij koeien tussen de 70 en 100 dagen dracht en kwam men tot een accuraatheid van 93%. Hierbij moet wel vermeld worden dat het collecteren van amnionvocht een zeer risicovolle procedure is met een verhoogde kans op abortus. In een studie van Kamimura *et al.* hebben 5 van de 35 koeien geaborteerd binnen de week na het collecteren van het amnionvocht. Bij paarden wordt verwacht dat dit risico nog hoger is dan bij runderen. Dit maakt dat men eerst nog meer ervaring moet opdoen en het risico op abortus moet zien te verlagen vooraleer deze techniek ten volle kan gebruikt worden. *(Makondo et al., 1997, Kamimura et al. 1997)*

4.2.2.2 Geslachtbepaling via bloedanalyse van de merrie

Deze methode is gebaseerd op de identificatie van cel-vrij circulerend foetaal DNA (ccffDNA) in het maternaal bloed. Dit ccffDNA is gefragmenteerd DNA van de foetus die afkomstig is van de trofoblasten en zijn weg vind tot in de circulatie van de merrie. Het principe is dat het SRY-gen (sex determining region) opgespoord wordt via PCR in het bloedplasma van de drachtige merrie (Figuur 16). Het grote voordeel is dat dit een niet-invasieve methode is met zeer weinig risico voor merrie en foetus. De afwezigheid van Y-chromosoom sequenties in het maternaal plasma kan betekenen dat de foetus vrouwelijk is. Dit is niet sluitend, het kan namelijk ook zijn dat de concentratie aan ccffDNA te laag is bij de aanwezigheid van een mannelijke foetus zodat ze niet gedetecteerd kan worden. Deze techniek werd door De Leon *et al.* (2012) uitgetest op 20 volbloeden in de laatste 3 maanden van de dracht. Zij kwamen tot een accuraatheid van 85%. De accuraatheid zou nog kunnen stijgen wanneer men de techniek in een vroeger stadium zou kunnen toepassen. Cellen afkomstig van de choriongordel zijn extreem invasief waardoor het niet kan uitgesloten worden dat deze kunnen binnendringen in de bloedvaten van de merrie. Deze kunnen dus ook een basis vormen van de vroege aanwezigheid van foetaal DNA in de maternale circulatie (De Leon et al., 2012).

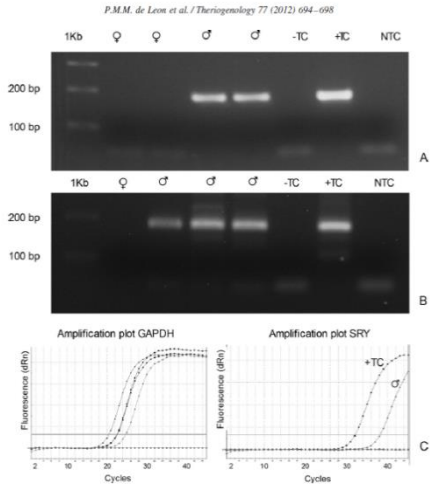

Figuur 16: Moleculaire geslachtsbepaling via equine circulerend celvrij foetaal DNA (ccffDNA). PCR voor SRY amplificatie. A: PCR; B: tweede ronde PCR (2nd-PCR); C: kwantitatieve Real time PCR (qPCR); ♂: ccffDNA van een hengstenveulen; ♀: ccffDNA van een merrieveulen; +TC: positieve controle; -TC: negatieve controle; NTC: non-template controle *(De Leon et al., 2012).*

5 Manipulatie van de seks-ratio bij de nakomelingen

5.1 Nutritionele status van de merrie

Er bestaan verschillende theorieën die een verklaring proberen te vinden in de variatie in seks-ratio bij de nakomelingen van zoogdieren. Eén van de belangrijkste van deze theorieën is de Trivers-Willard hypothese (TWH) welke zegt dat wanneer het ene geslacht meer reproductief succes zou hebben dan het andere (bv mannelijke dieren bij polygame species), de moeders in goede conditie er een voordeel uithalen om een zoon te produceren, want een zoon in goede conditie zal dan meer reproductief succes hebben dan een dochter in goede conditie. Moeders die in een slechte algemene conditie verkeren hebben dan weer het voordeel om een dochter te produceren aangezien een vrouwelijk dier meestal wel nog een aantal nakomelingen heeft in tegenstelling tot een onsuccesvolle zoon die zich nooit kan voortplanten. Hierdoor zal de moeder meer kleinkinderen nalaten via een dochter dan via een zoon (Trivers, 1972, Trivers en Willard, 1973). Deze hypothese werd al in verschillende onderzoeken getest maar de resultaten zijn nogal verschillend en moeilijk te interpreteren (Cameron 2004, Morley et al., 2014). Hieruit blijkt dus dat de conditie van de merrie op het ogenblik van de conceptie een belangrijke invloed heeft op het geslacht van haar nakomeling. In andere diersoorten heeft men al gezien dat mannelijke embryo's een betere kans hebben op overleven in een rijkere uteriene omgeving, met een hogere concentratie aan glucose (Enright et al., 2001). Ook heeft men gezien bij de Camargue-paarden dat er meer merrieveulens werden geboren na een periode van voedseltekort. Hierbij is het wel onduidelijk of deze verschuiving te danken is aan veranderde invloeden op de conceptus dan wel aan verschillen in abortussen tussen mannelijke en vrouwelijke foetussen (Monard et al.1997). Deze bevindingen werden ook bevestigd in een studie uit Nieuw-Zeeland waarbij men zag dat merries die een merrieveulen baarden ook in een slechtere algemene toestand waren dan de merries met hengstenveulens (Cameron et al., 1999). Later is men dan tot de conclusie gekomen dat niet zozeer de conditiescore zelf een invloed heeft op de nakomelingen maar wel de verandering in conditiescore rond de periode van de bevruchting. Bij merries die daalden in conditiescore op het tijdstip van de bevruchting was het percentage hengstenveulens gedaald tot 3%, terwijl dit steeg tot 80% bij merries die stegen in conditiescore (Cameron et al., 2007).

Verder onderzoek op embryo's in vitro werden uitgevoerd om een mechanisme op te sporen die de TWH zou kunnen verklaren. Een belangrijke daarbij is het onderzoek naar de invloed van glucose op de seks-ratio bij embryo's. Gutièrrez-Adàn *et al.* (2001) onderzocht de rol van glucose in de seks-ratio van boviene in-vitro-geproduceerde embryo's om op die manier een methode te ontwikkelen om de seks-ratio's te kunnen beïnvloeden om commerciële redenen. Hiervoor werden oöcyten *in vitro* gekweekt en geïnsemineerd met gemixt sperma van 3 stieren. Daarna werden de embryo's opgekweekt in een speciale vloeistof met of zonder glucose supplement. Uit dit onderzoek bleek dat glucose geen significant effect had op de seks-ratio van het totaal aantal geoogste blastocysten op dag 10 van de cultuur. Maar toch werd er een grotere portie vrouwelijke embryo's gevonden dat enkel

tot het morula-stadium waren ontwikkeld na 10 dagen in cultuur. Hieruit kon men concluderen dat glucose supplementatie van het cultuurmedium zorgt voor een groter verlies aan vrouwelijke embryo's tijdens de cultuur voor het blastocyst-stadium. Het werd al beschreven dat vrouwelijke embryo's veel gevoeliger zijn aan slechte in vitro condities. Hierdoor zal het groter verlies aan vrouwelijke embryo's tijdens cultuur zorgen voor een stijging van de proportie mannelijke embryo's. Glucose is niet alleen onnodig voor de *in vitro* ontwikkeling van boviene embryo's, het is ook tegenaangewezen in hoge concentraties. Het werd al eerder beschreven dat de afwezigheid van glucose tijdens de eerste 24h van de cultuur de ontwikkeling van de embryo's tot morula en blastocyst verbetert. De aanwezigheid van glucose zal dus de ontwikkeling van zowel de mannelijke als de vrouwelijke embryo's tegenwerken. Maar hierbij ziet men dat de vrouwelijke embryo's nog gevoeliger zijn en dus minder gemakkelijk zullen ontwikkelen tot een blastocyst dan mannelijke embryo's in de aanwezigheid van glucose. Op deze manier zal glucose toch de uiteindelijke seks-ratio beïnvloeden (Gutièrrez-Adàn et al., 2001). Uit verschillende studies is gebleken dat glucoseconcentraties in vitro van 2,5 tot 6mM enerzijds in het voordeel zijn voor de ontwikkeling van het mannelijk embryo naar het blastocyststadium en anderzijds leiden tot sterfte van vrouwelijke embryo's (Gutièrrez-Adan et al. 2001; Kimura et al. 2005).

Vrouwelijke embryo's zijn gevoeliger aan glucose omdat ze minder goed ontwikkelen en overleven in de aanwezigheid van bepaalde bijproducten van het glucosemetabolisme via de pentosephosphate pathway (PPP). Deze bijproducten zijn voornamelijk zuurstofradicalen zoals superoxide en waterstofperoxide. Het is niet zo dat vrouwelijke embryo's meer gevoelig zijn voor deze bijproducten; ze maken er gewoon meer aan dan mannelijke embryo's. Dit komt vooral doordat bepaalde enzymes die meespelen in de PPP gelinkt zijn aan het X-chromosoom. Door de aanwezigheid van twee actieve X-chromosomen in de vrouwelijke morula's zal er een onevenwichtig metabolisme zijn van glucose (Kimura et al. 2005). Hierdoor zullen de vrouwelijke embryo's geblokkeerd worden in hun ontwikkeling tot blastocyst. Met als resultaat dat de seksratio van de ontwikkelde blastocysten meer in het voordeel zal zijn van de mannelijke embryo's in een glucose-rijke omgeving (Larson et al. 2001).

Een ander punt is dat de seksratio van de nakomeling ook kan variëren naargelang het tijdstip van inseminatie. Tijdens de verschillende stadia van de cyclus zal de glucoseconcentratie in de circulatie verschillen. Hieruit zou men dan ook kunnen concluderen dan het verschil in seks-ratio in relatie met tijdstip van inseminatie kan verklaard worden aan de hand van de verschillende glucoseconcentraties tijdens de cyclus. Hieromtrent is nog verder onderzoek verreist (Cameron 2004).

5.2 Inseminatie met gesekst sperma

Het beïnvloeden van de seksratio bij de nakomelingen zal zorgen voor een vluggere genetische vooruitgang en een hogere productiviteit. Daarnaast is het ook goed voor het dierenwelzijn: verloskundige problemen bij koeien kunnen dalen (vaarskalveren geven minder problemen bij de geboorte dan stierkalveren) en de castratieproblematiek bij biggen kan verholpen worden. Omwille van deze redenen zal de vraag naar gesekst sperma in de toekomst zeker nog meer gaan stijgen (Rath et al., 2008). Sperma kan tegenwoordig al op een heel succesvolle manier gesplitst worden in X- en Y-chromosoom- dragende spermatozoa. Dit gebeurt via een high-speed flow cytometer met een celverdeler. Een andere naam voor dit proces is FACS (=fluorescence-activated cell separation) en werd voor het eerst beschreven door Gledhil *et al.* (1976)(Morris 2005). Tijdens dit proces wordt het sperma onderverdeeld in 3 groepen: X- en Y-chromosoom dragende spermatozoa en een derde groep van niet-identificeerbaar en dode spermatozoa. Deze splitsing is gebaseerd op het verschil in DNA-inhoud van de X en Y-chromosoom dragende spermatozoa. Bij hengsten is het verschil in DNA-inhoud van de X en Y-chromosoom dragende spermatozoa 3,7% (Welch and Johnson, 1999). Deze techniek heeft een hoge accuraatheid waarbij het sperma >90% van de gewenste spermatozoa bevat. Maar toch is deze techniek enkel in de rundveesector gecommercialiseerd en wordt deze ook op grote schaal gebruikt. Doordat de vraag naar vrouwelijke kalveren stijgt, zal er telkens ook meer vraag zijn naar gesekst sperma van goede genetische stieren (Rath et al., 2008). De limiterende factor bij het gebruik van gesekst sperma is de lagere concentratie spermatozoa waardoor de fertilisatie dus ook wat lager zal liggen. Het is dus van groot belang dat de goede stieren geselecteerd worden en dat de gesorteerde stalen sperma op regelmatige basis onderzocht worden op kwaliteit en kwantiteit. Het grote nadeel van gesekst sperma is dus het feit dat men lager dosissen spermatozoa moet gaan gebruiken (Rath et al., 2008; Morris 2005; Lindsey et al., 2005; Clulow et al., 2009). Dit komt doordat de snelheid van het scheidingsproces niet snel genoeg is om op tijd dezelfde dosissen aan te maken die gebruikt worden wanneer men vers of diepvries sperma gebruikt. De huidige techniek kan tegenwoordig 20 miljoen spermatozoa per uur verwerken, 12 jaar geleden was dit nog maar 1-2 miljoen per uur (Rath et al., 2008). De procedure om gesekst sperma te produceren uit een hengstenejaculaat bestaat uit 5 verdunningsstappen met 5 verschillende verdunners. Daarnaast moet het sperma ook 2 centrifugatie-processen doormaken en een incubatieperiode van 90 minuten (Garner, 2006). Naast al deze stappen zal ook de druk van de flowcytometer een beschadigend effect hebben op de spermatozoa. De preselectie van de nakomelingen zou voor veel paardeneigenaars een goed hulpmiddel zijn in het kweken van hun dieren. Door de lange drachtduur, het verschil in waarde tussen een merrie- of hengstenveulen en de kost om een drachtige merrie te onderhouden stijgt de vraag naar gesekst sperma ook in de paardenwereld. Het sorteren van hengstensperma is mogelijk maar toch gaat dit minder efficiënt dan bij andere diersoorten. Het grote probleem is dat er tot op de dag van vandaag geen mogelijkheid is om gesekst sperma te gaan invriezen en te gaan transporteren zonder te veel verlies aan kwaliteit. Buchanan *et al.* (2000) rapporteerde over een bevruchtingspercentage van 40% na kunstmatige inseminatie met 25 miljoen niet-ingevroren gesekste spermatozoa. Lindsey *et al.* (2001) heeft de fertiliteit van diepgevroren gesekst sperma ook verder

onderzocht. Zij insemineerden 15 merries met diepgevroren gesekst sperma (5 miljoen motiele spermatozoa) binnen de 6h voor ovulatie via hysteroscopie. Hierbij kwam men tot bevruchtingsresultaten van 2/15 (zie tabel). Door het seksen van sperma komt men niet meer aan de nodige KI-dosis die nodig is bij paarden (250-500 miljoen spermatozoïden per rietje). Dit komt doordat slecht 15 miljoen spermatozoa per uur kunnen gesorteerd worden. Dit wil zeggen dat het dagen zou duren vooraleer men aan een inseminatiedosis van 500 miljoen spermatozoa zou geraken. Dus als men gebruik wil maken van gesekst sperma zal men met een lagere dosis moeten insemineren. Hierdoor liggen de bevruchtingsresultaten bij het gebruik van vers gesekst sperma tussen de 10 en 50% (Samper et al., 2012). De techniek van inseminatie met gesekst sperma moet verder nog op punt gesteld worden alvorens deze bruikbaar zal zijn in de praktijk. Verbeteringen zijn nodig, zowel op vlak van het sorteerproces als voor de cryopreservatie, om zo tot een hogere kwaliteit van diepgevroren gesekst sperma te kunnen komen. Om tot een betere kwaliteit te komen van ontdooid, gesekst hengstensperma werden al verschillende technieken uitgetest zoals 'kussencentrifugatie' zowel voor als na het sorteerproces en verschillende automatische invriesprocessen. De kwaliteit van het gesorteerde ingevroren sperma begint stap per stap te verbeteren, maar de moeilijkheid bij paarden is de variabiliteit onder de hengsten en zelfs onder de ejaculaten. De commercialisatie van gesekst hengstensperma staat dus nog niet volledig op punt en zal afhangen van zowel de technieken om sperma in te vriezen en te sorteren als van het aantal hengsten met 'sorteerbare' ejaculaten (Rath et al., 2008). Clulow *et al.* (2009) onderzocht de factoren die de sorteerbaarheid van het sperma van hengsten zou kunnen beïnvloeden. Hierbij heeft men van 11 hengsten het sperma onderzocht op oriëntatie, levensvatbaarheid en motiliteit van zowel het gesekst sperma als het normale ejaculaat. Op basis van al deze kenmerken kon men het sperma van iedere hengst een 'sorteerbaarheids-index' toekennen. Zo kon men de hengsten met elkaar vergelijken en nagaan welk sperma het best geschikt zou zijn om tot gesekst sperma gesorteerd te worden. Dit kan de kosten van de productie van gesekst sperma gaan drukken. Het is namelijk zo dat het sorteerproces lang duurt. En wanneer men dan nog eens gebruikt maakt van moeilijk sorteerbaar sperma zal het proces nog langer duren en de kwaliteit dus nog verder achteruit gaan. Bij goed sorteerbaar sperma zal het sorteerproces iets sneller gaan en de kwaliteit dus minder snel achteruitgaan (Clulow et al., 2009). Tot nu toe heeft men de beste bevruchtingsresultaten kunnen verkrijgen na hysteroscopische inseminatie van 20 miljoen gesekste spermatozoa (Lindsey et al. 2005).

Tabel: drachtigheidsresultaten na inseminatie via hysteroscopie van 5 miljoen spermatozoa. (Lindsey et al. 2001)

Treatment	Mares inseminated	Mares pregnant	Pregnancy rate (%)[a]
Fresh non-sorted	10	4	40
Fresh sex-sorted	16	6	37.5
Frozen/thawed non-sorted	16	6	37.5
Frozen/thawed sex-sorted	15	2	13.3

[a] No significant difference ($P > 0.05$; χ^2).

6 Echografie van de drachtige merrie

Naast geslachtsbepaling is de echografie nog voor veel andere onderzoeken handig in de voortplanting en verloskunde van het paard. In het algemeen onderzoek van de drachtige merrie zijn er een aantal parameters die echografisch kunnen gecontroleerd worden om de foetale toestand te gaan controleren. Om na te gaan of het veulen leeft kan men in de eerste plaats rectaal palperen naar bewegingen van de foetus maar dit is niet altijd sluitend. Via transrectale echografie kunnen de hartslag, foetale bewegingen en de bloedstroom in de navelstreng via de doppler-functie gecontroleerd worden. Een andere belangrijke parameter bij drachtige merries is de CTUP (= combined thickness of the uterus and placenta). Deze wordt opgemeten net craniaal van de cervix tussen de arteria uterina en de caudale rand van het allantoïsvocht. Men zal de CTUP meten op 3 verschillende plaatsen en daarvan het gemiddelde nemen. De CTUP is normaal gemiddeld 8mm op 8 maanden dracht, 9mm op 9 maanden dracht, 10mm op 10 maanden dracht en 11mm op 11 (Troedsson et al., 1997) maanden dracht. Een te dikke of te dunne CTUP kan wijzen op placentitis en dus hypoxie bij het veulen. Daarnaast kan ook de ligging van het veulen transrectaal gecontroleerd worden door het oogje van de foetus te gaan opzoeken. Wanneer men het oogje vindt, kan men deze ook opmeten om na te gaan of het veulen wel matuur genoeg is. Ook de transabdominale echografie kan nuttig zijn om een paar abnormaliteiten te gaan opsporen. De hartslag kan gecontroleerd worden via doppler of M-mode echografie. Andere abnormaliteiten zoals placentaloslating, verdikking van de placenta, hydrallantoïs, hydramnion of tweelingdracht kunnen via echografie worden opgespoord (Brinsko et al. 2011, Bucca et al. 2009). Wanneer dus gevraagd wordt om een geslachtbepaling uit te voeren bij een drachtige merrie kunnen terzelfder tijd deze parameter gecontroleerd worden om na te gaan of alles in orde is met zowel de foetus als de merrie.

7 Materiaal en methoden

In het kader van deze masterproef werden verschillende drachtige merries op de kliniek Voortplanting en Verloskunde Paard van de Universiteit Gent echografisch onderzocht om het geslacht te bepalen van hun foetus. Hierbij werd een standaard procedure gebruikt.

7.1 Materiaal

7.1.1 Het echografietoestel

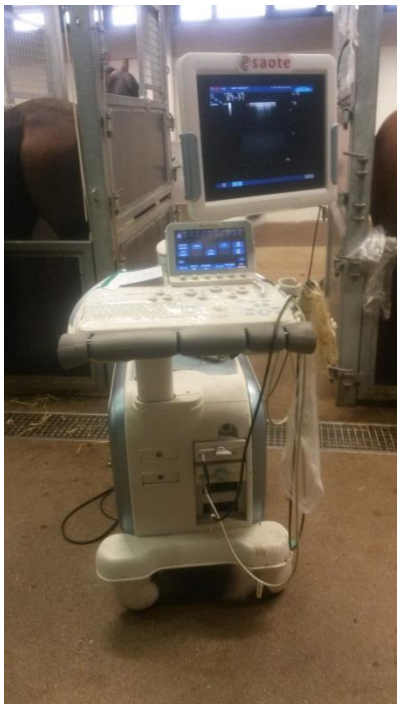

Figuur 17: esaote MyLab™ClassC

Het gebruikte echografietoestel was een esaote MyLab™ClassC VET (Figuur 17). Het voordeel van dit echografietoestel is dat deze op wieltjes staat en dus kan verplaatst worden, ook de hoogte van het scherm kan gewijzigd worden. Idealiter staat het scherm op ooghoogte van de onderzoeker. Een ander voordeel is dat dit toestel screenshots en opnames kan maken hetgeen de geslachtsdeterminatie alleen maar ten goede komt. De sterkte van een echografietoestel is afhankelijk van de frequentie, uitgedrukt in megahertz (1MHz= 1.000.000 geluidsgolven per seconde). Hoe hoger de frequentie, hoe meer men in detail zal kunnen kijken naar de structuren. bij een hogere frequentie kan slechts een kleine zone geïnspecteerd worden. Met een lage frequentie kan men een veel grotere zone gaan controleren maar met veel minder detail. Sondes met een lage frequentie (3,0-3,5 MHz) worden gebruikt wanneer men structuren wil bekijken die dieper gelegen zijn, en dus verder van de sonde verwijderd zijn (bijvoorbeeld een grote foetus). De sondes met een hoge frequentie (5,0-7,5) worden gebruikt om structuren meer in detail te bekijken en structuren die dichter bij de sonde gelegen zijn (bijvoorbeeld de uterus en de ovaria). Echografietoestellen gebruikt in de voortplanting van grote huisdieren zijn de real-time scanners in B-mode. ‘B-mode’ (brightness modality) verwijst naar het feit dat het echografisch beeld een twee-dimensioneel beeld is dat bestaat uit zwarte en witte puntjes. De helderheid van deze puntjes is afhankelijk van de amplitude van de terugkerende geluidsgolven. Deze amplitude kan men zelf gaan regelen door de ‘gain’ van het echografietoestel aan te passen. Real-time verwijst naar het feit dat het om bewegende beelden gaat waarbij de echobeelden zichzelf continue vernieuwen. Er bestaan verschillende soorten sondes die men kan gebruiken voor het echografisch onderzoek van dieren. Voor de geslachtsbepaling wordt gebruik gemaakt van twee verschillende sondes. De sonde voor het transrectale onderzoek is een lineaire sonde (Figuur 19). De geluidsgolven die uitgezonden worden vanuit deze sonde lopen parallel naast elkaar en dit geeft uiteindelijke een vierhoekig beeld op de echo. Met een convexe sonde (Figuur 18) kunnen we een transabdominale echografie uitvoeren. Met deze sonde krijg je het typische ‘taartvormige’ beeld (Pierson et al., 1988).

Figuur 18: Convexe sonde gebruikt voor transabdominale echografie

Figuur 19: Lineaire sonde gebruikt voor transrectale echografie

7.1.2 De Voelbox

Wanneer men de mogelijkheid heeft om gebruik te maken van een voelbox om de merrie in te fixeren is dit altijd een voordeel. Op die manier kan men veel gemakkelijker en veiliger werken en is het meestal niet meer nodig om de merrie te sederen. Wanneer men de merrie zou gaan sederen zal het veulen ook veel minder bewegen en dit kan het soms moeilijker maken om de juiste structuren in beeld te brengen. Soms kan het ook een voordeel geven als de merrie gesedeerd is, hierdoor zal het veulen meer naar ventraal zakken en makkelijker bereikbaar zijn via transabdominale echografie, transrectaal zal de foetus dan weer moeilijker te bereiken zijn. Het kan zijn dat de foetus juist met de benen tegen elkaar ligt en dan is het zeer moeilijk om een geslachtsdeterminatie te gaan doen. In dit geval kan het soms helpen om even met de merrie te stappen om zo de foetus in een andere positie te krijgen. Op de kliniek voortplanting en verloskunde hebben we toegang tot 3 voelboxen die ook langs de zijkanten kunnen opgemaakt worden (Figuur 20). Dit heeft een groot voordeel om gemakkelijk de transabdominale echografie te gaan uitvoeren.

Figuur 20: Voelboxen om de merries te fixeren.

7.1.3 Preparatie van de merrie

Om op een snelle en veilige manier aan geslachtbepaling te gaan doen is het belangrijk dat de merrie rustig is en goed gefixeerd is. Als er dus toegang is tot een voelbox is het zeker een goede optie om deze te gebruiken. In de praktijk is dit natuurlijk meestal niet het geval. Wanneer de merrie niet goed meewerkt, kan men gebruik maken van een praam of sedatie. Zoals eerder al gezegd zal sedatie ook inwerken op de foetus hetgeen de echografie soms kan vereenvoudigen maar ook kan bemoeilijken. Wanneer de merrie goed gefixeerd is, kan men overgaan tot de echografie. In dit onderzoek werd het ventrale abdomen goed ingewreven met alcohol. Op die manier zal er minder lucht tussen de sonde en de buikwand zitten en zal men dus tot een beter beeld komen. Wanneer men gebruik maakt van alcohol is het belangrijk dat de echografiesonde goed beschermd word door er een handschoen of dergelijke over te leggen zodat de sonde niet rechtstreeks in contact komt met de alcohol. Een andere mogelijkheid is om de merrie te gaan scheren op de plaats waar men de echografie wil uitvoeren. Deze regio loopt meestal van de uier tot aan het sternum. Na het scheren kan men dan de buik nog inwrijven met gel om zo een beter contact te krijgen met de huid. Ook de omgeving waar men gaat werken is van belang. Het meest ideale is een rustige plaats, binnen, waar de lichten kunnen gedimd worden en waar geen rechtstreeks zonlicht op het scherm van de echo kan vallen.

7.2 Methode

De merries werden eerst geïdentificeerd via het chipnummer en deze gegevens werden genoteerd op een gestandaardiseerde fiche (Figuur 21). Andere gegevens die gekend waren over de merrie zoals de naam van de eigenaar en datum van inseminatie werden eveneens genoteerd. Daarna werden de merries in de voelbox geplaatst om de onderzoeken veilig te kunnen uitvoeren. Allereerst werd er rectaal opgevoeld, om te verifiëren of de merrie wel effectief drachtig was en in welke hoorn de foetus zich bevond. Indien de achterhand van de foets met rectale echo te bereiken was werd al een eerste maal getracht om geslachtbepaling uit te voeren (Liniaire probe, 5-10MHz). Indien dit niet het geval was werd onmiddellijk overgegaan naar transabdominale echografie. Bij merries die 2-3 maanden drachtig waren werd altijd standaard een rectale echografie uitgevoerd. In een later drachtstadium ging men meteen over tot transabdominale echografie (Convexe sonde, 2-6MHz, 25-30 cm diep). Afhankelijk van de hoorn waarin de foetus zich bevindt werd er links of rechts van de merrie gescand. Soms moest men toch ook langs de beide kanten scannen om een goede diagnose te kunnen stellen. Bij de transabdominale echografie ging men eerst op zoek naar een aantal merkpunten zoals het hart, de nier, de navelstreng of de achterbenen. Zo kan men zich makkelijk oriënteren en zeker zijn dat men op de juist plaats aan het zoeken is. Als eerste werden de gonaden opgespoord, deze bevinden zich ventro-caudaal van de nieren. De gonaden werden zorgvuldig gescand (B-mode) en bekeken. Hierbij ging men op zoek naar de vasculaire ring die te zien is bij vrouwelijke foetussen of de centrale vene (of mediastinum?) die te zien is bij mannelijke foetussen. Daarna werd ook de dopplerfunctie opgezet om de vasculaire ring of plexus pampiniformis te gaan opsporen. Alle bevindingen werden genoteerd. Nadien werd de regio tussen de achterbenen zorgvuldig onderzocht. De achterbenen zijn zeer gemakkelijk te herkennen door een zeer echodense lijn met daarachter een schaduw. In deze regio ging en op zoek naar een uier bij vrouwelijke foetussen of een penis, preputium en scrotum bij mannelijke foetussen. Ook deze bevinden werden genoteerd. Wanneer alle structuren uitvoerig gescand waren kon men uiteindelijk overgaan tot een vermoedelijke diagnose. De onderzoeken duurden nooit langer dan 10 minuten per merrie omdat we vooral wilden weten of deze techniek in de praktijk bruikbaar is. Hierbij is het belangrijk dat de onderzoeken dus snel en gemakkelijk uitvoerbaar zijn.

Een 10-tal merries werden 2 maal onderzocht met een interval van 2 maanden. Hierbij was de onderzoeker niet op de hoogte van de diagnose die de eerste maal gesteld was. Op die manier konden we na gaan of de diagnoses nog overeenkwamen en dezelfde structuren werden teruggevonden als bij het eerste onderzoek. Een andere 10-tal merries werden onderzocht onder meer praktijkomstandigheden (geen voelbox, geen gedimde lichten,…). Hierbij hadden we wel nog steeds toegang tot hetzelfde echografietoestel. Bij deze merries werd standaard gestart met een transabdominale echografie aangezien het drachtstadium niet echt gekend was. Indien de foetus niet onmiddellijk werd gevonden gingen we over tot een rectaal onderzoek.

Figuur 21: Standaardformulier die gebruikt werd bij de geslachtsbepalingen

Identificatie Merrie	Draag-tijd	Gonade					Plexus pamp.	Guber naculu m	Uier	preputium	Scrotum	Concl. (♀/♂/?)	Opmerkingen
		Circ. ring (B)	Geen Circ. Ringen (B-mode)	Doppler vasculair ring	Geen doppler vasculair ring	Centrale streepje (Mediast ? Testic. Vene?)							

8 Resultaten

We kunnen in deze masterproef geen cijfers geven over de correctheid van de gestelde diagnosen aangezien de meerderheid van de merries nog niet geveulend hebben voor de inleverdatum. We kunnen wel cijfers geven over de structuren waarop de uiteindelijke diagnose gebaseerd werd. Zo kunnen we besluiten welke foetale structuren het meest bruikbaar zijn om aan geslachtsdeterminatie te gaan doen (Bijlage I: Bevindingen bij de geslachtsbepaling).

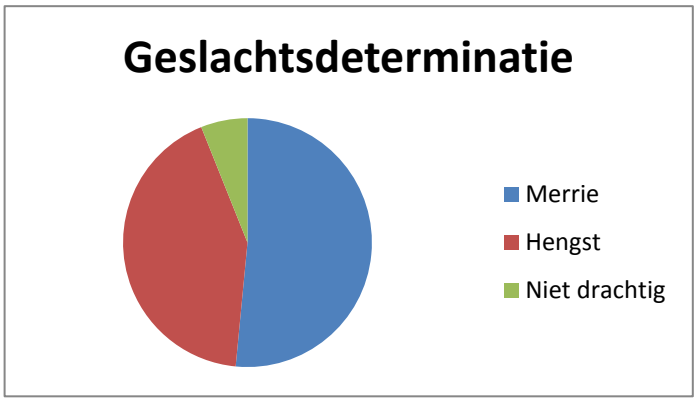

In totaal werden 33 merries gescand, waarvan er twee niet drachtig bleken te zijn. Van de overige 31 merries werden er 17 (55%) gediagnosticeerd als drager van een merrieveulen en 14 (45%) als drager van een hengstenveulen.

Bij 12 van de 17 (70%) vrouwelijke foetussen was de vasculaire ring in de gonade via de B-mode te zien (Figuur 22). Bij het zien van deze vasculaire ring mag men zich niet laten beïnvloeden door de aanwezigheid van andere structuren. Het is namelijk zo dat wanneer men eerst een uier heeft gezien op de echo en men daarna terug naar de gonaden gaat kijken dat men meer geneigd zal zijn om een vasculaire ring te zien dan wanneer men nog geen uier heeft gezien. De onderzoeker mag zich dus niet laten beïnvloeden door de andere bevindingen en objectief blijven kijken naar de gonaden. Hiervan moet men zich zeker bewust zijn bij de interpretatie van de echografische beelden. Bij 7 van de 17 vrouwelijke foetussen konden we de vasculaire ring goed in beeld brengen via de dopplerfunctie (Figuur 23). Dit is relatief weinig, hetgeen doet vermoeden dat het zien van de vasculaire ring in de B-mode niet altijd correct was en dat we soms meer zagen dan dat er effectief was. Van deze 7 waren er 4 zeer duidelijk te zien en 3 iets minder duidelijk. De meest duidelijke en eenvoudigst vindbare structuur bij de vrouwelijke foetussen was de uier (Figuur 24a, 24b). Deze werd bij 16 (94%) van de 17 foetussen terug gevonden. Bij 5 merries was de diagnose gesteld op basis van één enkel echografisch kenmerk. Hierbij was dus enkel de vasculaire ring of enkel de uier te zien. Bij de overige 12 merries konden we beide structuren waarnemen.

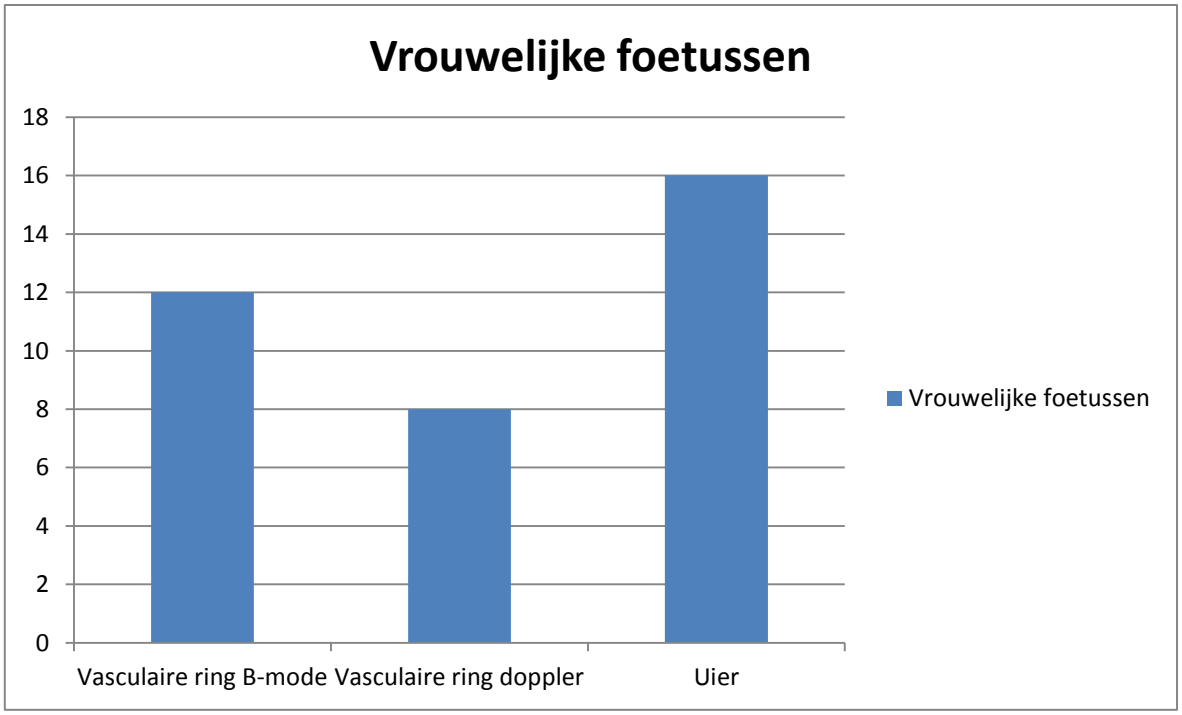
Vrouwelijke foetussen
18
16
14
12
10
8
6
4
2
0
Vasculaire ring B-mode
Vasculaire ring doppler
Uier
Vrouwelijke foetussen

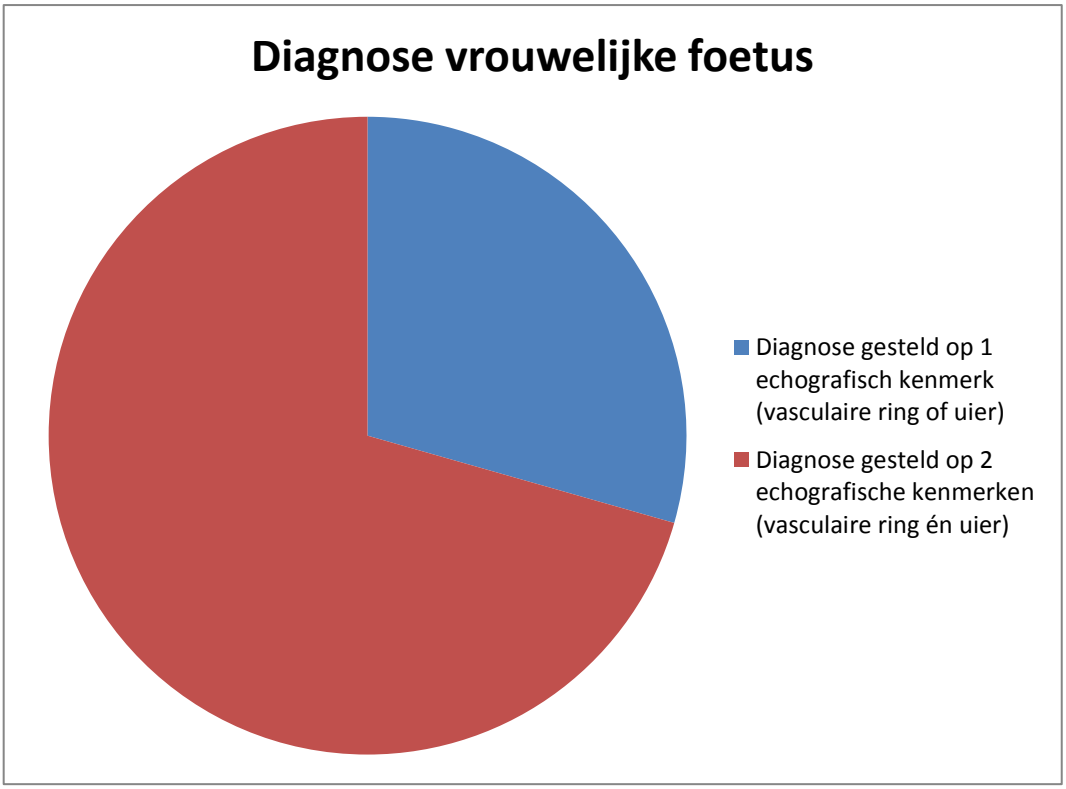
Diagnose vrouwelijke foetus
Diagnose gesteld op 1 echografisch kenmerk (vasculaire ring of uier)
Diagnose gesteld op 2 echografische kenmerken (vasculaire ring én uier)

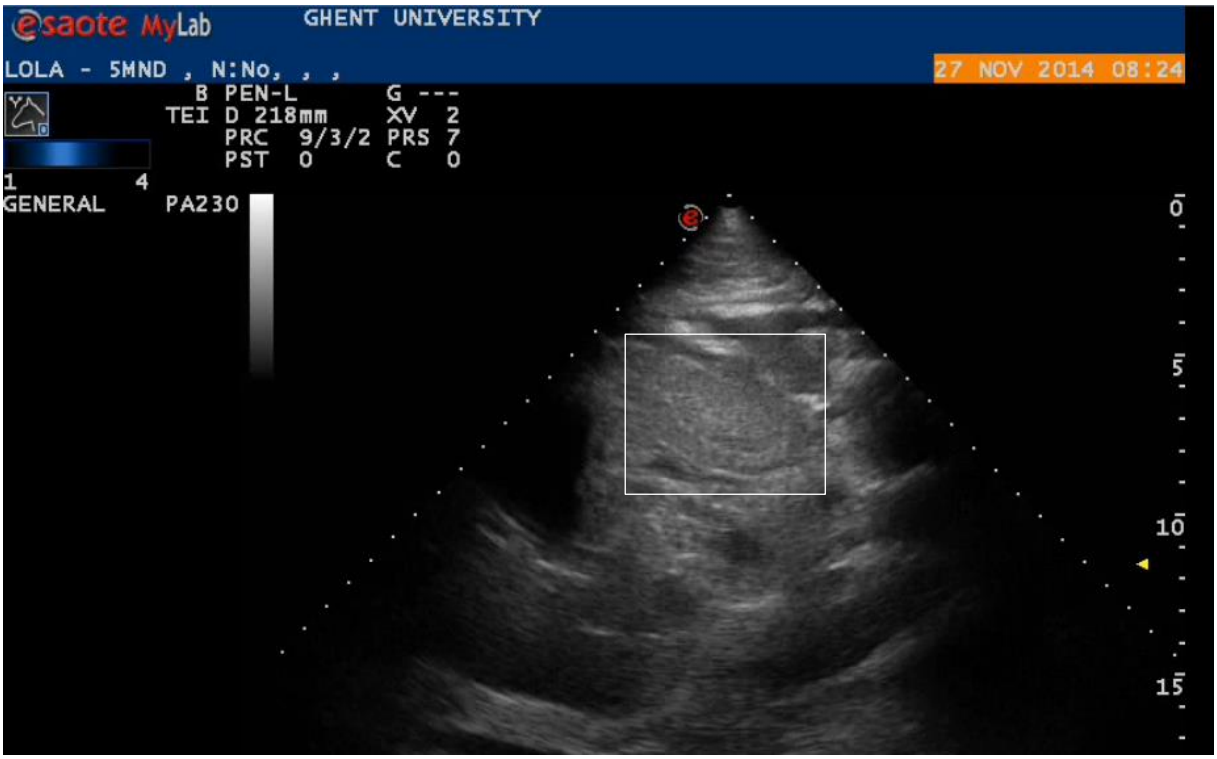

Figuur 22: Vrouwelijke gonade. Homogene structuur met echodense ring in. (5 maanden drachtig, transabdominale echografie, B-mode)

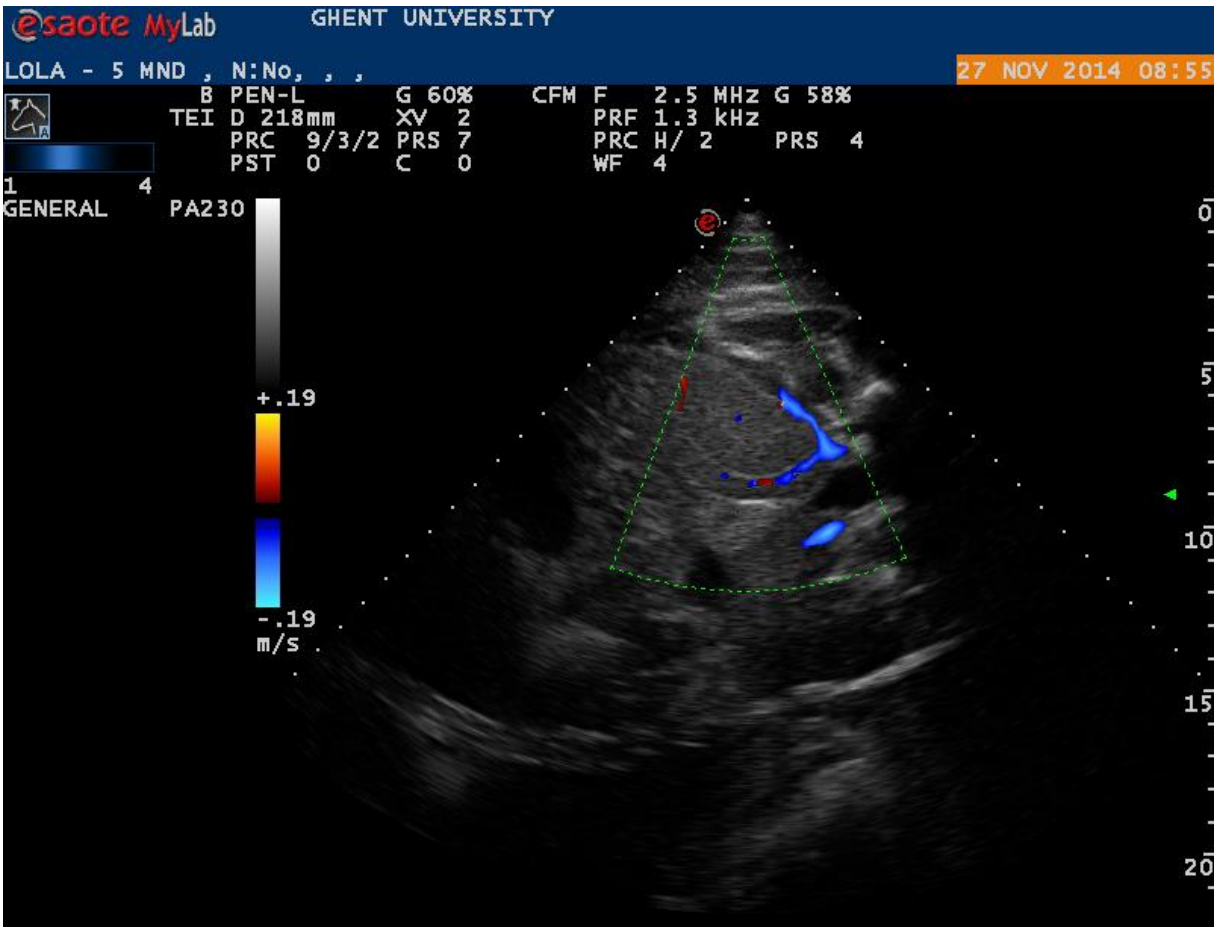

Figuur 23: Vasculaire ring in ovarium. (5 maanden dracht, transabdominale echografie, doppler)

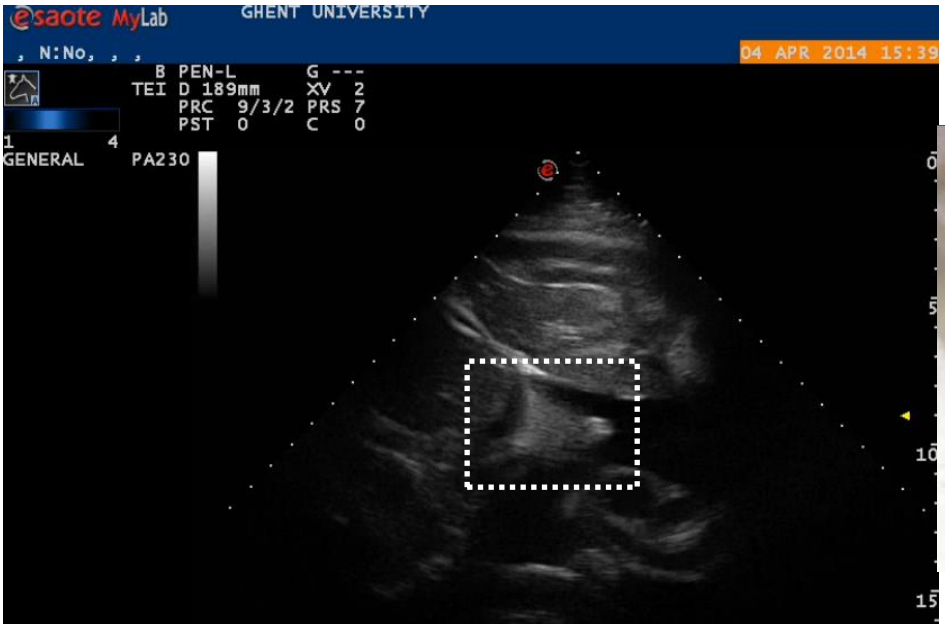

Figuur 24a: (Rechts) echografisch beeld van uierontwikkeling en tepels (transabdominale echografie, B-mode),

Figuur 24b: Vrouwelijke foetus met uierontwikkeling en tepels. (Govaere, 2015)

Van de 14 foetussen die gediagnosticeerd waren als hengst waren we relatief zeker van 9 gevallen (64%), bij de overige 5 gevallen was er toch nog altijd twijfel. De belangrijkste structuren bij een hengstenveulen die echografisch zichtbaar zijn, zijn: de homogene structuur van de gonaden en de centrale vene (of mediastinum) die te zien is als een centrale hyperechogene lijn in de B-mode. De plexus pampiniformis (Figuur 25) en de testiculaire vene kan men zichtbaar maken via de dopplerfunctie. De penis (Figuur 26) en het scrotum (Figuur 27) kunnen ook in beeld gebracht worden. Bij 4 van de 17 (23%) mannelijke foetussen was de centrale vene (of mediastinum) zichtbaar via de B-modus waarvan er 3 ook zichtbaar waren met de dopplerfunctie. Bij 5 gevallen (29%) kon men de plexus pampiniformis in beeld brengen via de dopplerfunctie. De penis kon men in beeld brengen via de B-mode in 7 (50%) van de 14 gevallen en het scrotum in 6 (43%) van de 14 gevallen. De duidelijkste structuur die te herkennen is bij mannelijke foetussen is dus de aanleg van de penis en het preputium.

Bij de mannelijke foetussen waren 3 diagnoses gesteld op basis van 0 echografische kenmerken, dit wil zeggen dat er geen enkele structuur teruggevonden werd, dus ook geen vrouwelijke structuren. Aangezien de vrouwelijke structuren makkelijker terug te vinden zijn gingen we ervan uit dat wanneer we geen enkele structuur terugvonden het meest waarschijnlijk een hengstenveulen zou zijn. In 3 gevallen was het de diagnose gebaseerd op 1 kenmerk, bij 4 gevallen op basis van 2 kenmerken en bij nog 4 gevallen op basis van 3 kenmerken. Bij geen enkel geval konden we alle 4 de echografische kenmerken van een hengst (testiculaire vene (of mediastinum), plexus pampiniformis, scrotum en penis) terugvinden.

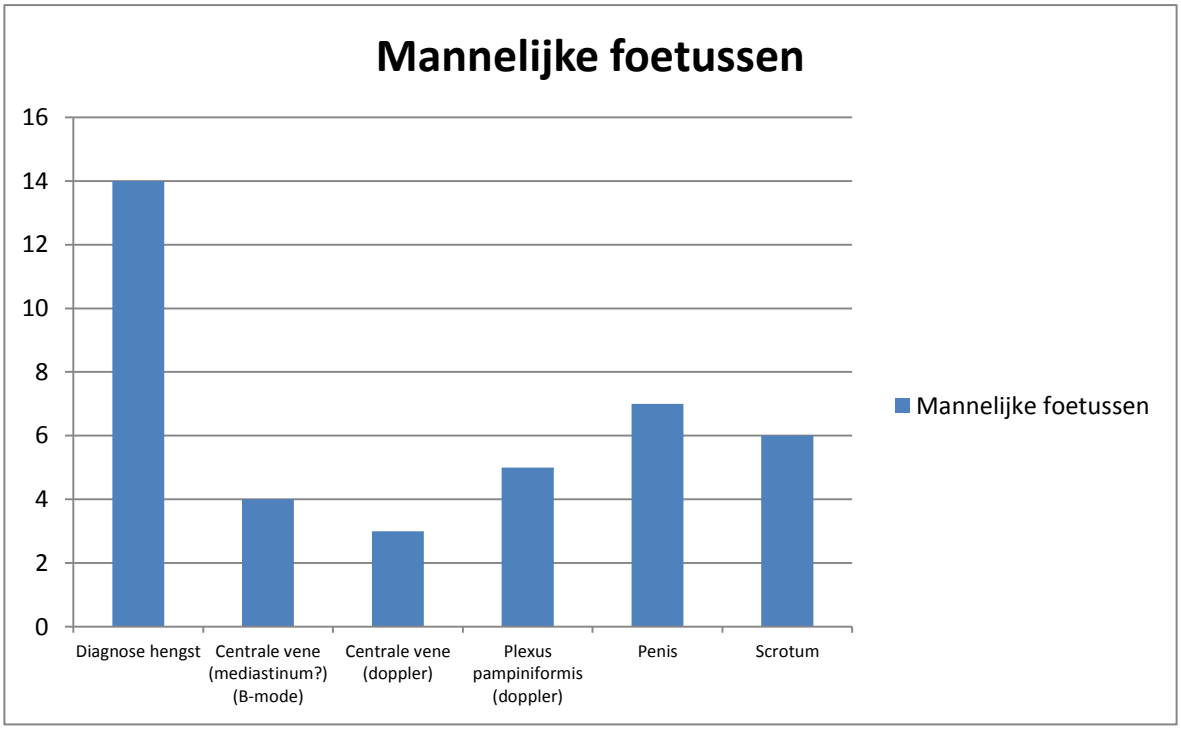
Mannelijke foetussen
16
14
12
10
8
6
4
2
0
Diagnose hengst
Centrale vene (mediastinum?) (B-mode)
Centrale vene (doppler)
Plexus pampiniformis (doppler)
Penis
Scrotum
Mannelijke foetussen

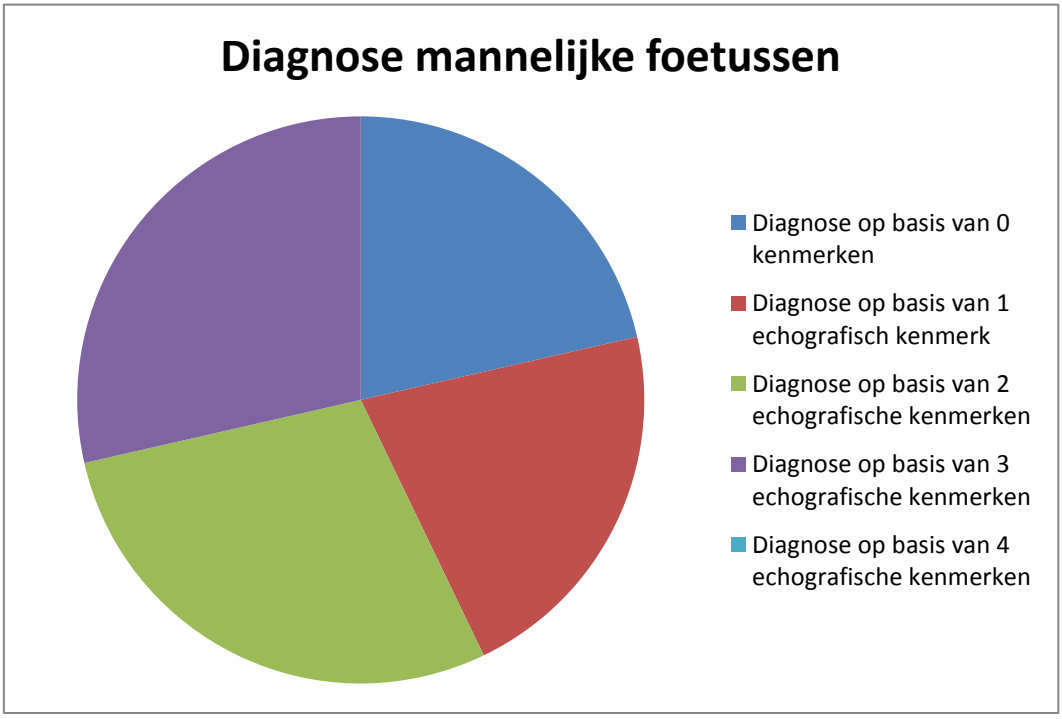
Diagnose mannelijke foetussen
Diagnose op basis van 0 kenmerken
Diagnose op basis van 1 echografisch kenmerk
Diagnose op basis van 2 echografische kenmerken
Diagnose op basis van 3 echografische kenmerken
Diagnose op basis van 4 echografische kenmerken

.

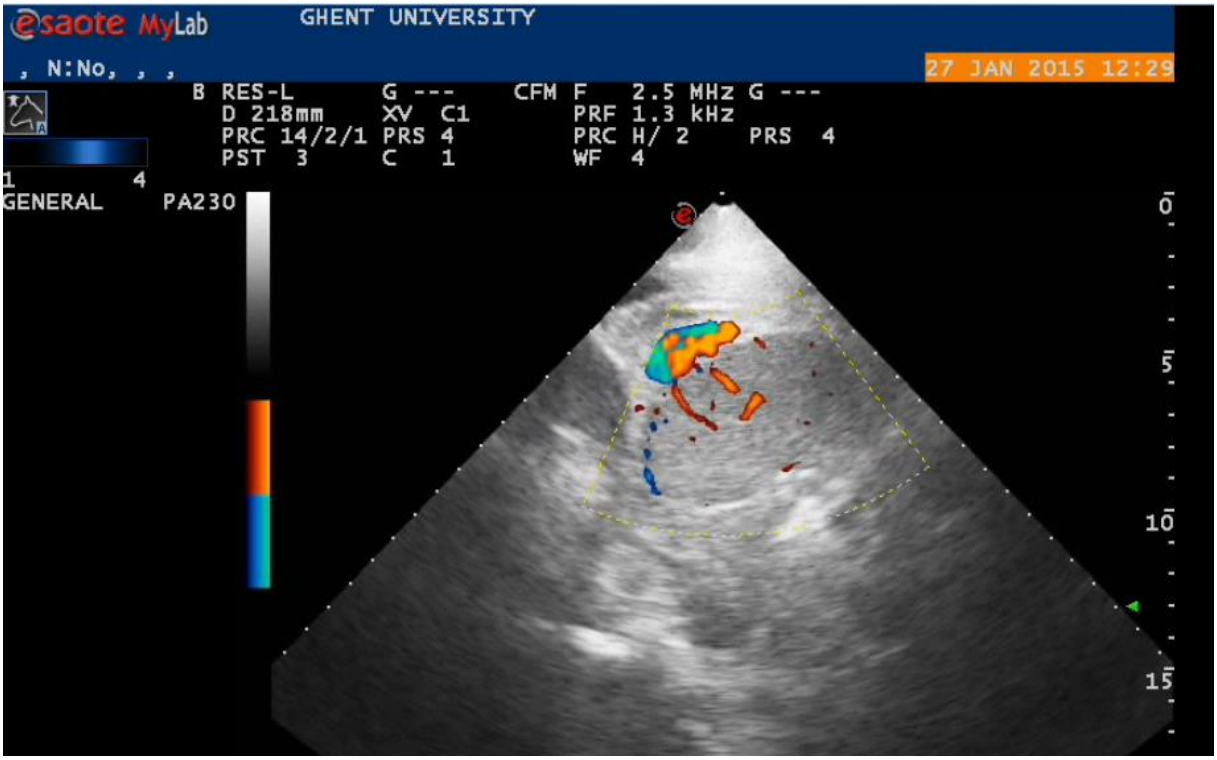

Figuur 25: Testis met plexus pampiniformis (Transabdominale echografie, Doppler)

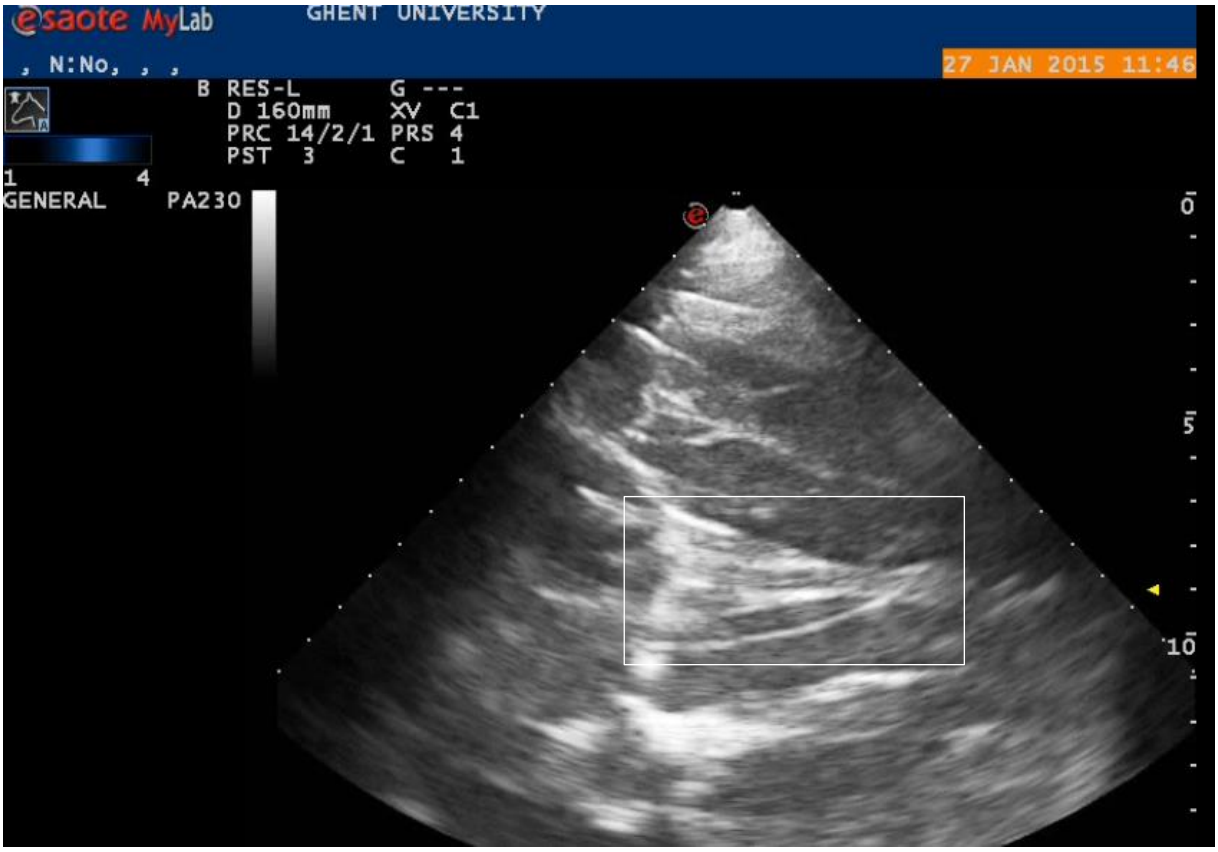

Figuur 26: Mannelijke foetus, aanleg van de penis (Transabdominale echografie, B-mode)

Figuur 27: Mannelijke foetus, aanleg scrotum (pijlen) en preputium (Transabdominale echografie, B-mode)

9 Discussie

Geslachtsdeterminatie van foetussen is een techniek die bij de landbouwhuisdieren toch zeker zijn nut kan hebben. In de melkveehouderij is het voor een landbouwer altijd voordeliger om een vaarskalf te verkrijgen. Dit omdat hij die vaarskalf later nog kan gebruiken als melkkoe, terwijl een stierkalf geen enkel nut heeft en ook meestal niet veel waarde heeft. Ook in de varkenshouderij zal men in het algemeen zeugen verkiezen boven beren. Dit omwille van de debatten over het al dan niet verdoofd castreren van de mannelijke biggen. In deze sectoren zijn er zeer duidelijke redenen waarom men nakomelingen zou willen van één bepaald geslacht. In de paardenhouderij is dit veel subjectiever en afhankelijk van verschillende factoren zoals de wens van de eigenaar, de verdere toekomstplannen met het paard, de dekhengst, financiële redenen enzoverder. De vraag van paardeneigenaars om geslachtbepaling te doen bij hun drachtige merrie is in België nog niet zeer courant. Dit is waarschijnlijk ook omdat veel eigenaars niet op de hoogte zijn van de bestaande technieken, maar vooral omdat het in de meeste gevallen niet bijzonder veel uitmaakt of het nu een merrie - of hengstenveulen zal worden. Toch zijn er een aantal voordelen voor de eigenaar om het geslacht te weten van het veulen dat op komst is. Bijvoorbeeld op een kwekerij kan het voordeliger zijn om een merrieveulen te verkrijgen om er dan in de toekomst mee verder te kunnen kweken. Wanneer de eigenaar er dan zeker van kan zijn dat er een hengstenveulen op komst is, kan hij eventueel beslissen om de drachtige merrie te verkopen aangezien een hengstenveulen later niets kan opbrengen. Maar omgekeerd kan natuurlijk ook dat een hengstenveulen meer gewenst is dan een merrieveulen omwille van goede genetica of dergelijke. Ook in de sportwereld heeft men soms voorkeuren voor een bepaald geslacht. Vooral in de polo-sport gaat men merries verkiezen boven hengsten omdat deze iets zachtaardiger zijn van karakter, veel gemakkelijker in de hand zijn en ook eenvoudiger zijn om te gaan opleiden.

Wat dit kleinschalig onderzoek zelf betreft kunnen we natuurlijk geen sluitende cijfers geven over de correctheid van de diagnosen aangezien de meeste merries nog moeten veulenen. Toch kunnen we al zeggen dat bij 2 merries onze diagnose correct was. Eén merrie heeft geveulend van een hengstenveulen. Bij deze merrie was de diagnose moeilijk te stellen, maar toch waren we juist. Een andere merrie heeft geaborteerd waarbij we ook de juiste diagnose gesteld hadden. Ondanks de onvolledigheid kunnen we toch een aantal positieve punten uit dit onderzoek besluiten. Bij het merendeel van de merries zijn we er binnen haalbare tijd (maximaal 10 minuten) en zonder sedatie in geslaagd om een diagnose te stellen. Een 10-tal merries hebben we 2 maal onderzocht zonder dat de onderzoeker de resultaten van het eerste onderzocht wist. Hierbij konden we nagaan of we met een 2-tal maand tussen nog tot dezelfde diagnose kwamen of niet. Uiteindelijk zijn we er telkens in geslaagd om een diagnose te stellen, zij het soms maar aan de hand van 1 echografisch kenmerk. Maar in de meeste gevallen konden we onze diagnose baseren op meer dan 1 kenmerk. Voornamelijk bij de vrouwelijke foetussen konden we duidelijk de 2 kenmerken in beeld brengen (de vasculaire ring en de uier). Bij de mannelijke foetussen was de diagnose nooit gebaseerd op het vinden van alle kenmerken maar meestal bij het vinden van 1 of 2 kenmerken. In 3 gevallen is deze ook gebaseerd op het vinden van 0 kenmerken. We konden besluiten dat het makkelijker is om de diagnose te stellen bij

merrieveulens dan bij hengstenveulens waardoor we er van uit gingen dat wanneer we niets vonden het meest waarschijnlijk een hengstenveulen zou worden.

In dit onderzoek zijn we vooral dieper ingegaan op de echografische techniek, maar daarnaast zijn er nog vele andere mogelijkheden om aan geslachtsbepaling te gaan doen. In het kader van embryotransplantaties is er veel onderzoek naar methodes om het geslacht te determineren van pre-implantatie embryo's. In het allereerste stadium was er de karyotypering van de embryo's. Dit is de oudste en ook meest omslachtige techniek. Het is duur, heeft een lange cultuurperiode nodig en is invasief voor het embryo (Murer-Orlando et al., 1982). Een tweede methode is de immunologische geslachtdeterminatie van de embryo's. Deze is gebaseerd op de aanwezigheid van het H-Y-antigen die specifiek is voor mannelijke embryo's. Dit antigen wordt opgespoord via fluorescentie. Het is een weinig invasieve techniek met een relatief hoge accuraatheid (82%) (Wood et al., 1988). De derde en meest hedendaagse techniek die op de markt is, is PCR. Hiervoor heeft men maar een kleine biopt nodig van het embryo om aan gelachtsdeterminatie te doen en men komt tot een zeer hoge accuraatheid (95%) (Peippo et al., 1995). Deze technieken zijn natuurlijk enkel toepaspaar op embryo's die ontstaan zijn na IVF of verkregen zijn na een embryospoeling. Deze technieken hebben nog steeds een grote impact op het embryo en garanderen nog niet dat er een levend veulen uit zal ontstaan. Ze worden niet in grote mate uitgevoerd in de paardengeneeskunde omwille van het feit dat de financiële kost van deze ingrepen meestal niet opweegt tegen de eventuele verliezen die een veulen van het 'verkeerde' geslacht met zich meebrengt. Vooral niet bij eigenaars die recreatief met paarden bezig zijn waar het geslacht van de nakomelingen meestal ook niet veel uitmaakt.

Het echografisch seksen van paardenfoetussen is een techniek die niet bijzonder veel benodigdheden vergt en met een beetje training en kennis van de echografie relatief snel onder de knie te krijgen is. De echo kan uitgevoerd worden op verschillende momenten tijdens de dracht en is dan ook gebaseerd op verschillende parameters. Het vroegste dat men deze techniek kan toepassen is op d60-70 van de dracht via transrectale echografie. Het herkennen en lokaliseren van de genitale tuberkel lijkt gemakkelijk, maar in praktijk is het vinden of herkennen van deze tuberkel geen sinecure. In dit onderzoek hadden we toegang tot een 3-tal merries die ongeveer 2 maanden drachtig waren, waarbij het dus mogelijk zou zijn om de genitale tuberkel te zien. Toch zijn we hier niet in geslaagd. In verschillende studies wordt deze methode beschreven als de beste methode om aan geslachtsdeterminatie te doen waarbij men ook telkens tot een zeer hoge accuraatheid komt. Het feit dat deze methode zo uitvoerig beschreven staat in de literatuur is waarschijnlijk omdat het de oudste methode is en omdat deze ook gebruikt wordt bij de geslachtsbepaling van runderen. In dit kleinschalig onderzoek hebben we ons niet gefocust op het vinden van de genitale tuberkel maar wel op het vinden van de gonaden en de uitwendige geslachtsorganen. De gonaden zijn een belangrijk hulpmiddel bij de echografische geslachtsbepaling. Ze zijn relatief eenvoudig in beeld te brengen en ook gemakkelijk te herkennen. Men kan ze ook gedurende een lange periode gebruiken om geslachtbepaling te doen. Bij de vrouwelijke foetus zal men in de gonaden een echodense ring kunnen herkennen (Bucca 2005 die met de doppler functie ook goed in beeld gebracht kan worden (Resende et al., 2014). Deze vasculaire ring zal minder duidelijk worden na ongeveer de 6de maand

van de dracht. Via de B-mode is het niet altijd eenvoudig om deze ring duidelijk te zien en tijdens dit onderzoek hebben we dit ook gemerkt. Dikwijls was het zo dat één persoon de ring wel zag maar de andere totaal niet. Hierbij moet men ook opletten dat men niet dingen begint te zien die er eigenlijk niet zijn. Wanneer er bijvoorbeeld eerst duidelijk een uier werd gezien, kan het zijn dat wanneer men dan de gonaden gaat bekijken de vasculaire ring sneller wordt gezien dan wanneer geen uier werd gezien. Men mag zich dus niet laten beïnvloeden en moet de gonaden altijd subjectief blijven bekijken. Naast de gonaden kan men dus ook het geslacht gaan bepalen op basis van de andere geslachtsorganen. Bij de reeds drachtige merrie zijn er naast de echografische methode ook een aantal andere manieren om het geslacht van de vrucht te achterhalen. PCR analyse van foetale cellen afkomstig uit amnionvocht van runderen (Makondo et al., 1997, Kamimura et al., 1997). is een risicovolle techniek met een grote kans op abortus. Dit risico schat men nog hoger in bij paarden en dit is dan ook de reden waarom men deze techniek nog niet uitvoert bij paarden. Een meer recent ontwikkelde methode is deze van een simpele bloedanalyse bij de merrie (De Leon et al., 2012). De theorie hierachter is dat er celvrij foetaal DNA van de foetus zou circuleren in het bloed van de merrie. Men gaat dus in het bloed op zoek naar Y-chromosoomsequenties. Dit is een techniek die men kan toepassen tijdens de laatste 3 maanden van de dracht en men vermoed dat dit ook bruikbaar zou kunnen zijn in een vroeger stadium. Meer onderzoek hieromtrent zal zeker volgen.

Men kan ook de seks-ratio van de nakomelingen beïnvloeden nog voor dat de bevruchting heeft plaatsgevonden door bijvoorbeeld te gaan werken met gesekst sperma. Ook zijn er veel theorieën beschreven over de voedingstoestand van de merrie voor en op het moment van de bevruchting (Trivers en Willard 1973, Cameron 2004). Toch zijn deze theoriën vaak tegenstrijdig en is men nog niet tot een eenduidig besluit gekomen. Het gebruik van gesekst sperma is mogelijk indien men goede technieken vindt om deze te bewaren en te transporteren (Lindsey et al., 2001, Rath et al., 2008).

Er bestaan dus tegenwoordig wel al een aantal technieken om aan geslachtsdeterminatie bij paarden te gaan doen, maar we kunnen ons ook afvragen wat het nut hiervan is. Wanneer we bij een drachtige merrie tijdens de 5de maand van de dracht het geslacht gaan bepalen van het veulen en deze is niet wat de eigenaar eigenlijk wilde dan heeft dit op zich meestal weinig gevolgen. Het zal zeer uitzonderlijk zijn dat een eigenaar zou vragen om de vrucht vroegtijdig te laten afkomen omdat het veulen niet het juiste geslacht zou hebben. De belangrijkste reden dat een eigenaar het geslacht wilt weten van het veulen voor de geboorte is omwille van financiële redenen. Het kan de eigenaar helpen om te bepalen wat hij met de merrie en het veulen zal doen in de toekomst, houden of verkopen. Het kan ook de keuze van de hengst bij de volgende dekking bepalen. Het kan de toekomstige kosten en inkomsten voor de paardenfokker bepalen. Omwille van al deze redenen kan het voordelig zijn voor een eigenaar om een geslachtsdeterminatie te laten uitvoeren. Anderzijds zal voor een gewone recreatieve fokker het geslacht van het veulen meestal niet veel verschil maken en zal deze dus ook meestal de kost om een geslachtsdeterminatie te laten doen achterwege laten. Het kan natuurlijk altijd zijn dat de eigenaar zodanig nieuwsgierig is dat hij het er toch voor over heeft om zo een onderzoek te laten uitvoeren. Als men deze onderzoeken grondig wilt uitvoeren heeft men uiteraard een goed echotoestel nodig, maar ook een beetje geduld. Een geslachtsdeterminatie kan vlug 10 à 15 minuten

duren. Het is ook zo dat met 1 enkel echografisch onderzoek men niet altijd een sluitende diagnose kan garanderen (Mari et al., 2002). Als men echt zeker wil zijn van het geslacht wordt aangeraden om minstens 2 onderzoeken te laten uitvoeren op verschillende momenten van de dracht. Dit brengt natuurlijk voor de eigenaar opnieuw een extra kost met zich mee hetgeen het natuurlijk niet aantrekkelijk maakt. Toch kan men tijdens dit echografisch onderzoek ook de toestand van de merrie en de foetus nagaan hetgeen natuurlijk ook interessant is voor de eigenaar.

Als dierenarts kost het natuurlijk ook wat moeite en tijd om deze techniek ten volle te beheersen en moet men zich dus afvragen om dit wel de moeite loont. Men heeft er namelijk ook een goed echografietoestel voor nodig dat niet goedkoop is en moet renderen. Natuurlijk kan zo een echografietoestel ook voor veel andere aandoeningen en onderzoeken zijn nut bewijzen. Dierenartsen die tewerkgesteld zijn op grote stoeterijen of bijvoorbeeld in de 'polo-wereld' kunnen er een voordeel uit halen om dit te kunnen uitvoeren.

Samenvattend: Huidige methodes beschikbaar om aan geslachtbepaling te doen.

Tijdstip van de dracht	Methode	Betrouwbaarheid	Beperkingen
Bevruchting	Inseminatie met gesekst sperma	>90%	Tijdrovend Fertiliteit daalt Geen goede transport en bewaarmethodes
Bevruchting	Voedingstoestand van de merrie	Geen informatie	Geen sluitende resultaten over nu wel of niet effect.
Dag 6-8 (Blastocyst)	Immunologisch opsporen H-Y antigen	82%	Gespecialiseerd labo
Vroege embryo	Karyotypering	77-100%	Invasief Lange cultuurperiode Gespecialiseerd labo
Vroege embryo	PCR	95%	Duur Beperkt invasief Gespecialiseerd labo
Dag 60-70	Transrectale echografie: locatie genitale tuberkel	>99%	Ervaring van de onderzoeker
Dag 100-220	Abdominale echografie: identificatie van de primaire geslachtsorganen	>90%	Ervaring van de onderzoeker
Dag 90-150	3D echografie van de foetus	Geen informatie	Gespecialiseerde echo
Dag 70-100	Punctie vruchtwater (enkel toegepast bij runderen)	93%	Risico op abortus na punctie
Laatste 3 maand van de dracht	Identificatie circulerend cel-vrij foetaal DNA in het maternaal bloed	85%	Niet duidelijk of de foetale cellen nog in circulatie blijven na het veulenen

10 Referentielijst

Aurich C., Schneider J., 2014: Seks determination in horses – Current status and future perspectives. Animal Reproduction Science 146, 34-41.

Brinsko S.P., 2011: Manual of Equine Reproduction, chapter 9: Managment of the pregnant mare. P-120-122.

Bucca S., 2005: Equine fetal gender determination from mid- to advanced-gestation by ultrasound. Theriogenology 64, 568-571.

Bucca S., Fogarty U., Collins A., Small V., 2005: Assessment of feto-placental well-being in the mare from mid-gestation to term: Transrectal and transabdominal ultrasonographic features. Theriogenology 64, 542-557.

Buchanan B.R., Seidel G.E., McCue P.M., Schenk J.L., Herickhoff L.A., Squires E.L., 2000: Insemination of mares with low numbers of either unsexed or sexed spermatozoa. Theriogenology 53, 1309–1321.

Cameron E.Z., 2004: Facultative adjustment of mammalian sex ratios in support of the Trivers-Willard hypothesis: evidence for a mechanism. Proc. R. Soc. B 271, 1723-1728.

Cameron E.Z., Linklater W.L. 2000: Individual mares bias investment in sons and daughters in relation to their condition. Animal Behaviour 60, 359-367.

Cameron E.Z., Linklater W.L., 2007: Extreme seks ratio variation in relation to change in condition around conception. Biology letters 3, 395-397.

Cameron E.Z., Linklater W.L., Stafford K.J., Veltman C.J., 1999: Birth sex ratios relate to mare condition at conception in Kaimanawa horses. Behavioral Ecology 10 (5), 472-475.

Clulow J.R., Buss H., Sieme H., Rodger J.A., Cawdell-Smith A.J., Evans G., Rath D., Morris L.H.A., Maxwell W.M.C., 2008: Field fertility of sex-sorted and non-sorted frozen-thawed stallion spermatozoa. Animal Reproduction Science 108, 287-297.

Clulow J.R., Evans G., Morris L.H.A., Maxwell W.M.C., 2009: Factors influencing the “sortability” of stallion spermatozoa into X- and Y-chromosome bearing populations. Animal Reproduction Science 113, 220-228.

Cornillie P. 2010: Embryologie van de Huisdieren, 2010, p218-226.

Curran S., 1992: Fetal sex determination in cattle and horses by ultrasonography. Theriogenoloy 37, 17-21.

Curran S., Ginther O.J., 1989: Ultrasonic diagnosis of equine fetal sex by location of the genital tubercle. Equine veterinary science 9, 77-83.

Curran S., Ginther O.J., 1991: Ultrasonic determination of fetal gender in horses and cattle under farm conditions. Theriogenology 36, 809-814.

Curran S., Ginther O.J., 1993: Ultrasonic fetal gender diagnoses during months 5 to 11 in mares. Theriogenology 40, 1127-1135.

Curran S., Kastelic J.P., Ginther O.J., 1989: Determining Sex of the Bovine Fetus by Ultrasonic Assessment of the Relative Location of the Genital Tubercle. Animal Reproduction Science 19, 217-227.

De Leon P.M., Campos V.F., Dellagostin O.A., Deschamps J.C., Seixas F.K., Collares T., 2012: Equine fetal sex determination using circulating cell-free fetal DNA (ccffDNA). Theriogenology 77, 694-696.

Enright W.J., Spicer L.J., Kelly M., Culleton N., Prendiville D.J., 2001: Energy level in winter diets of Fallow deer: effect on plasma levels of insulin-like growth factor-I and sex ratio of their offspring. Small Ruminant Res. 39, 253-259.

Garner, D.L., 2006: Flow cytometric sexing of mammalian sperm. Theriogenology 65, 943–957.

Goovaerts I.G.F., Leroy J.L.M.R., Merton J.S., Van Soom A., Bols P.E.J., 2007: In vitro productie van runderembryo's: een stand van zaken 10 jaar na de eerste OPU/IVP-kalveren in België. Vlaams Diergeneeskundig Tijdschrift, 76, 283-292.

Govaere J., 2015, IPV: Casuïstieken voortplanting en verloskunde

Gutièrrez-Adàn A., Granados J., Pintado B., De La Fuente J., 2001: Influence of glucose on the sex ratio of bovine IVM/IVF embryos cultered in vitro. Reprod. Fertil. Dev. 13,361-365.

Holder R. D. 2006: Chapter 53: Fetal Sex Determination. Current Therapy in Equine Reproduction, 343-356.

Holder R. D., 2000: Fetal Sex Determination in the Mare between 55 and 150 days gestation. Annual Convention of the AAEP.

Kamimura S., Nishiyama N., Ookutsu S., Goto K., Hamana K., 1997: Determination of bovine fetal sex by PCR using fetal fluid aspirated by transvaginal ultrasound-guided amniocentesis. Theriogenology 47, 1563-1569.

Kimura K., Spate L. D., Green M. P., and Roberts R. M., 2005: Effects of d-glucose concentration, d-fructose, and inhibitors of enzymes of the pentose phosphate pathway on the development and sex ratio of bovine blastocysts. Mol. Reprod. Dev. 72, 201–207.

Kotoyori Y., Yokoo N., Ito K., Murase H., Sato F., Korosue K., Nambo Y., 2012: Three-dimensional ultrasound imaging of the equine fetus. Theriogenology 77, 1480-1486.

Larson M.A., Kimura K., Kubisch H.M., Roberts R.M., 2001: Sexual dimorphism among bovine embryos in ther ability to make the transition to expanded blastocyst and in the expression of the signaling molecule IFN-tau. Proc Natl Acad Sci USA 98, 9677-9682.

Lindsey A.C., Bruemmer J. E., Squires E.L., 2001: Low dose insemination of mares using non-sorted and sex-sorted sperm. Animal reproduction science 68, 279-289.

Lindsey A.C., Varner D.D., Seidel Jr. G.E., Bruemmer J.E., Squires E.L., 2005. Hysteroscopic or rectally guided, deep uterine insemination of mares with spermatozoa stored 18 h at either 5 ◦C or 15◦C prior to flow cytometric sorting. Anim. Reprod. Sci. 85, 125–130.

Livini M., 2010: Determinition of Fetal Gender by transrectal ultrasound examination: Field's experience. Annual Convention of the AAEP- Baltimore, MD, USA.

Makondo K., Amiridis G.S., Jeffcoate I. A., O'Shaughnessy P.J., Boyd J.S., Paterson C., Robertson L., 1997: Use of polymerase chain reaction to sex the bovine fetus using cells recovered by ultrasound-guided fetal fluid aspiration. Anim. Reprod. Sci. 49, 125-133.

Mari G., Castagnetti C., Belluzzi S., 2002: Equine fetal sex determination using a single ultrasonic examination under farm conditions. Theriogenology 58, 1237-1243.

McGeady T. A., FitzPatrick E. S., Quinn P. J., 2013: Male and Female Reproductive Systems, Veterinary Embryology, p244-267.

Merkt H., Andrade Moura J.C., Jöchle W., 1999: Gender determination in equine fetuses between days 50 and 90 of pregnancy. Journal of Equine Veterinary Science 19 (2), 90-94.

Monard A.M., Duncan P., Fritz H., Feh C., 1997: Variations in the birth sex ratio and neonatal mortality in a natural herd of horses. Behav. Ecol. Sociobiol. 41, 243-249.

Morley S.A., Murray J-A, 2014: Effects of body condition score on the reproductive physiology of the broodmare: a review. Journal of Equine Veterinary Science 34, 842-853.

Morris L.H.A., 2005: Challenges facing sex preselection of stallion spermatozoa. Animal Reproduction Science 89, 147-157.

Müller E., Wittkowski G., 1986: Visualization of male and female characteristics of bovine fetuses by real-time ultrasonics. Theriogenology 25, 571-574.

Murer-Orlando M., Betteridge K.J., Richer C.L., 1982: Cytogenetic sex determination in cultured cells of pre-attachment horse embryos. Ric. Sci. Educaz Permanent 24, 372-378.

Peippo J., Huhtinen M., Kotilainen T., 1995: Seks diagnosis of equine preimplantation embryos using the polymerase chain reaction. Theriogenology 44, 619-627.

Pierson R.A., Kastelic J.P., Ginther O.J., 1988: Basic principles and techniques for transrectal ultrasonography in cattle and horses. Theriogenology 29, 3-20.

Ramalho M.F.P.D.-T., Garcia J.M., Esper C.R., Vantini R., Alves B.C.A., Almeida Junior I.L., Hossepian de Lima V.F.M., Moreira-Filho C.A., 2004: Sexing of murine and bovine embryos by developmental arrest induced by high-titer H-Y antisera. Theriogenology 62, 1569-1576.

Rath D., Johnson L.A., 2008: Application and Commercialization of Flow Cytometrically Sex-Sorted Semen. Reprod Dom Anim 43, 338-346.

Renaudin C.D., Gillis C.L., Tarantal A.F., 1991: Transabdominal ultrasonographic determination of fetal gender in the horse during mid-gestation. Equine Vet. J., 1991, 31 (6), 483-487.

Resende H.L., Carmo M.T., Ramines Neto C., Alvarenga M.A., 2014: Determination of equine fetal seks by Doppler ultrasonography of the gonads. Equine Vet. J. 46, 756-758.

Samper J.C., Morris L., Plough T.A., 2012: The use of Sex-sorted stallion semen in embryo transfer Programs. Journal of Equine Veterinary Science 32, 387-389.

Trivers R.L., 1972: Parental investment and sexual selection. Sexual Selection and the Descent of Man, 136-179.

Trivers R.L., Willard D., 1973: Natural selection of parental ability to vary the sex ratio of offspring. Science 179, 90-92.

Welch G.R., Johnson L.A., 1999: Sex preselection: laboratory validation of the sperm sex ratio of flow sorted X and Y-sperm by sort reanalysis for DNA. Theriogenology 52, 1343–1352.

Wood T.C., White K.L., Thompson Jr. D.L., Garza Jr. F., 1988: Evaluation of the expression of a male-specific antigen on cells of equine blastocyst. Journal of Reproductive Immunology 14, 1-8.

Bijlage I: Bevindingen bij de echografische geslachtsdeterminatie.

Eigenaar	Merrie	Chipnr	KI datum	d drachtig	Echo (R/Abd)	Echo gonaden (B-mode)		Echo gonaden (Doppler)			Geslachtstelsel			♀/♂	Opm
						Centraal streepje (Test. Vene/ mediast.?)	Ring	Centraal streepje (Test. Vene/ mediast.?)	Ring	Plexus pamp.	Penis	Scrotum	Uier		
			31/07/14	5m	Abd	-	+	-	-	-	-	-	+	♀	
			10/05/14	9m	Abd	+	-	+	-	-	-	-	-	(♂)	
			17/07/14	6m	Abd	-	+/-	-	-	-	-	-	+/-	♀	
			30/05/14	8m	Abd	Afgelijnd	-	+/-	-	-	+	+	-	♂	
			01/06/14	8m	Abd	-	+	-	+/-	-	-	-	-	♀	
			31/08/14	5m	R/Abd										NIET DRACHTIG
			16/08/14	5,5m	Abd	+	-	+	-	+/-	+	-	-	♂	
			08/08/14	6m	Abd	+	-	+	-	+	+	-	-	♂	
			24/08/14	5m	Abd	-	+	-	+/-	-	-	-	+	♀	
			30/07/14	5m	Abd	+	-	-	-	+	+	-	-	♂	
			?	7m	Abd	-	+	-	+/-	-	-	-	+	♀	
			17/05/14	6m	Abd	-	-	-	-	-	-	-	-	(♂)	
			17/05/14	8m	Abd	-	-	-	-	-	-	+	-	♂	
			01/06/14	5m	Abd	-	++	-	+++	-	-	-	-	♀	
			01/06/14	7m	Abd	-	+	-	+	-	-	-	+	♀	
			23/07/14	4m	Abd	-	-	-	-	-	-	-	-	(♀)	
			23/07/14	6m	Abd	-	-	-	+	-	-	-	+	♀	
			15/09/14	2m	R/Abd	-	-	-	-	-	-	-	-	(♀)	
			15/09/14	4m	Abd	-	-	-	-	-	-	-	+	♀	
			09/09/14	2m	R/Abd	-	-	-	-	-	-	-	-	(♀)	
			09/09/14	4m	Abd	-	+	-	-	-	-	-	+	♀	
			11/09/14	2m	Abd										Foetus nt gevonden

Eigenaar	Merrie	Chipnr	KI datum	d drachtig	Echo (R/Abd)	Echo gonaden (B-mode)		Echo gonaden (Doppler)			Geslachtstelsel			♀/♂	Opm
						Centraal streepje (Test. Vene/ mediast.?)	Ring	Centraal streepje (Test. Vene/ mediast.?)	Ring	Plexus pamp.	Penis	Scrotum	Uier		
			11/09/14	4m	R/Abd	-	+	-	-	-	-	-	+/-	♀	
			19/05/14	7m	Abd	-	-	-	-	-	-	-	-	(♂)	
			19/05/14	8m	Abd	-	-	-	-	+/-	-	-	-	(♂)	
			05/06/14	5m	Abd	-	-	-	-	-	-	-	+	♀	
			05/06/14	7m	Abd	-	+	-	+	-	-	-	+	♀	
			09/07/14	4m	Abd	-	-	-	-	-	-	-	+	♀	
			09/07/14	6,5m	Abd	-	-	-	-	-	-	-	+	♀	
			27/06/14	5m	Abd	-	-	-	-	-	-	-	+	♀	
			27/06/14	6m	Abd	-	+	-	+	-	-	-	+	♀	
				6,5m	Abd	Afgelijnd	-	-	-	+	-	+	-	♂	
					Abd	-	-	-	-	-	+	+	-	♂	
					Abd	-	-	-	-	-	-	-	-	(♂)	
					Abd	-	-	-	-	-	-	-	-	(♂)	
					Abd	-	+	-	-	-	-	-	+	♀	
					R/Abd										NIET DRACHTIG
					Abd	-	-	-	-	-	+	+	-	♂	
					Abd	-	-	-	-	-	+	+	-	♂	
					Abd	-	+	-	-	-	-	-	+	♀	
					Abd	-	+	-	-	-	-	-	+	♀	
					Abd	-	-	-	-	-	-	-	-	(♂)	
			21/06/14		Abd	-	-	-	-	-	-	-	+	♀	