UNIVERSITEIT GENT

FACULTEIT DIERGENEESKUNDE

Academiejaar 2010 - 2011

HET BRACHYCEFAAL OBSTRUCTIEF SYNDROOM BIJ DE HOND – EEN CHIRURGISCHE BENADERING

door

Lianne VAN LIENDEN

Promotor: Dierenarts Alejandro Rubio
Medepromotor: Dierenarts Bart Van Goethem, DECVS

Casusbespreking in het kader
van de Masterproef

De auteur en de promotor(en) geven de toelating deze studie als geheel voor consultatie beschikbaar te stellen voor persoonlijk gebruik. Elk ander gebruik valt onder de beperkingen van het auteursrecht, in het bijzonder met betrekking tot de verplichting de bron uitdrukkelijk te vermelden bij het aanhalen van gegevens uit deze studie.
Het auteursrecht betreffende de gegevens vermeld in deze studie berust bij de promotor(en). Het auteursrecht beperkt zich tot de wijze waarop de auteur de problematiek van het onderwerp heeft benaderd en neergeschreven. De auteur respecteert daarbij het oorspronkelijke auteursrecht van de individueel geciteerde studies en eventueel bijhorende documentatie, zoals tabellen en figuren.
De auteur en de promotor(en) zijn niet verantwoordelijk voor de behandelingen en eventuele doseringen die in deze studie geciteerd en beschreven zijn.

INHOUDSOPGAVE

Samenvatting……1

1. Inleiding 2

2. Casuïstiek 3

3. Discussie 16

4. Literatuurlijst 20

SAMENVATTING

Het Brachycefaal Obstructief Syndroom is een frequent voorkomende, progressieve aandoening bij brachycefale rassen, die veel verschillende anatomische afwijkingen kan omvatten en leidt tot ademhalingsproblemen. Deze problemen kunnen levensbedreigend worden indien er niet tijdig wordt ingegrepen. Een medicamenteuze behandeling is slechts palliatief en een chirurgische interventie is aldus vereist. Deze omvat, naargelang de voorkomende afwijkingen, een rhinoplastie, stafylectomie en sacculectomie. Ondanks chirurgische interventie kunnen er echter honden zijn die niet verbeteren of kort nadien hervallen, zoals de patiënt besproken in deze casuïstiek. Bij deze hond was er geen verbetering van de klinische symptomen en was een revisie van de sacculectomie en stafylectomie vereist.

1. INLEIDING

Brachycefale hondenrassen hebben frequent last van allerlei aandoeningen als gevolg van de afwijkende schedelvorm. Voornamelijk hydrocefalus, prolaps van de oogbol, huidplooi dermatitis, nervus facialis paralyse, slechte positionering van de tanden en ademhalingsproblemen worden dikwijls waargenomen (Koch et al., 2003).

Het Brachycefaal Obstructief Syndroom (BOS) is één van de aandoeningen die frequent wordt vastgesteld bij brachycefale hondenrassen en voornamelijk de Engelse Bulldog, Mopshond, Boston Bull Terriër, Cavelier King Charles Spaniel, Pekingees en Franse Bulldog zijn gepredisponeerd (Hedlund, 2007). Het syndroom omvat een combinatie van anatomische abnormaliteiten, die alleenstaand of in verschillende combinaties en graden voor kunnen komen (Koch et al., 2003). Naarmate het dier ouder wordt, neemt de graad van obstructie toe (Fowler en Bright, 2008). Primaire afwijkingen zijn stenotische neusgaten, een verlengd zacht gehemelte en minder frequent een hypoplastische trachea, die leiden tot een vernauwing van de bovenste luchtwegen. De oorzaak van deze aandoening ligt in de sterk doorgedreven selectie. Een lokale chondrodysplasie (Koch et al., 2003) heeft geleid tot een verkorting van de schedelbeenderen zonder een gelijkaardige afname van de weke delen (Tilley en Smith, 2007), waardoor de anatomie van de bovenste luchtwegen is veranderd (Koch et al., 2003). Dit zorgt voor een toegenomen weerstand bij de ademhaling, waardoor een grotere negatieve druk in de bovenste luchtwegen moet worden gecreëerd (Hawkins, 2009) om voldoende zuurstof binnen te krijgen (Koch et al., 2003). Het diafragma, de intercostaal spieren en de intrinsieke spieren van de thoraxwand moeten aldus grotere inspiratoire inspanningen uitoefenen (Hendricks, 2004). Weke delen van de bovenste ademhalingswegen worden hyperplastisch doordat deze in het lumen van de luchtwegen worden gezogen en indien de negatieve druk zo hoog wordt dat de weerstand van de weefsels overtroffen wordt, kunnen deze structuren collaberen (Koch et al., 2003). Op deze manier kunnen verschillende secundaire afwijkingen ontstaan zoals eversie van de laryngeale sacculi en larynxcollaps, maar ook aspiratiepneumonie en bepaalde gastrointestinale problemen zoals hiatale hernia's, dilatatie van de maag en slokdarm, chronische gastritis, duodenitis en gastro-oesofagale reflux treden frequent op (Hendricks, 2004; Poncet et al., 2005; Poncet et al., 2006).

Verschillende chirurgische technieken zijn beschreven voor de behandeling van het brachycefaal obstructief syndroom bij de hond, waaronder de rhinoplastie, stafylectomie en de sacculectomie. Welke ingrepen moeten worden uitgevoerd, is afhankelijk van de aanwezige afwijkingen. De abnormaliteiten moeten van voor naar achter worden gecorrigeerd, aldus beginnend bij de stenotische neusgaten (Koch et al., 2003). Ondanks dat de meeste honden het goed doen na chirurgische interventie, zijn er toch nog enkele honden waarbij er geen verbetering van de respiratoire symptomen wordt waargenomen of die kort nadien hervallen. Het is van belang dat deze honden terugkomen op controle voor een klinische evaluatie, waarna eventueel een tweede chirurgie kan worden aangeraden.

2. CASUÏSTIEK

Een 2,5 jaar oude, mannelijke mopshond werd aangeboden op de kliniek van de Faculteit Diergeneeskunde te Merelbeke met ademhalingsproblemen. Sinds één jaar was er een licht snurkende ademhaling aanwezig, die geleidelijk aan erger werd en vooral bij inspanning en warm weer duidelijker tot uiting kwam. Een inspanningsintolerantie was echter niet aanwezig. Tien maanden geleden werd de hond bij de eigen dierenarts reeds aan zijn stenotische neusgaten geopereerd. Stenotische neusgaten (figuur 1) komen frequent voor bij brachycefale hondenrassen omdat het neuskraakbeen minder rigide is en hierdoor naar mediaal collabeert (Hedlund, 2007). Tegelijkertijd zijn deze kraakbeenplaten ook verkort en verdikt, waardoor de uitwendige neusgaten nog meer vernauwen (Fowler en Bright, 2008). Deze vernauwing is aanwezig vanaf de geboorte, maar de meeste honden worden pas na tweejarige leeftijd aangeboden voor inspectie wegens het ontwikkelen van klinische symptomen (Hedlund, 2007). Een chirurgische behandeling van de stenotische neusgaten (rhinoplastie) kan worden uitgevoerd vanaf een leeftijd van drie tot vier maanden en zou idealiter moeten gebeuren vooraleer er klinische symptomen optreden (Hawkins, 2009). Op deze leeftijd is de hond oud genoeg om met een minimaal risico onder anesthesie te worden gebracht en de weefsels zijn dan voldoende ontwikkeld om de hechtingen te kunnen houden (Hedlund, 2007). Het resultaat van een chirurgische behandeling zijn verwijde neusgaten (figuur 2), die aanleiding geven tot een verminderde weerstand in de bovenste luchtwegen en aldus helpen om de progressie van de aandoening te vertragen (Hawkins, 2009). Er zijn verschillende chirurgische technieken beschreven om de stenotische neusgaten te verwijden, namelijk een vertikale -, horizontale - en laterale wig resectie (Monnet, 2003). De eerste techniek wordt het meest beschreven in de literatuur (Hedlund, 2007; Fowler en Bright, 2008). De hond wordt onder anesthesie gebracht en sternaal geplaatst, waarna de kop aan de tafel wordt gefixeerd om beweging te voorkomen. Nadien wordt de neus gescrubt met een antiseptische zeep en oplossing (Hedlund, 2007). Bij de vertikale wig resectie (figuur 3) wordt er met een nummer 11 scalpel een diepe incisie gemaakt naar caudaal toe vanaf de apex van de wig in een mediale richting tot de vrije rand van de

Fig. 1: Stenotische neusgaten (Uit: Fork Union Animal Clinic Website)

Fig 2: Eindresultaat na chirurgische behandeling van stenotische neusgaten (Uit: Fork Union Veterinary Clinic website)

neusvleugel. Een tweede diepe incisie wordt gemaakt uitgaande van dezelfde incisie ter hoogte van de apex, maar ditmaal in een ventrolaterale richting. De mate van verwijding van de neusgaten wordt bepaald door de breedte van de basis van de wig. Hoe breder de basis, hoe wijder de neusgaten zullen worden (Monnet, 2003). Aangezien het weefsel goed doorbloed is, moet er na het maken van de incisie druk worden uitgeoefend om de bloeding te controleren en moeten de wondranden tegen elkaar worden geappositioneerd (Hedlund, 2007). De geappositioneerde wondranden worden tegen elkaar gehecht door het plaatsen van twee of drie enkelvoudige hechtingen met een 3-0 of 4-0 resorbeerbaar hechtmateriaal (Monnet, 2003). Het andere neusgat wordt op dezelfde manier verwijd.

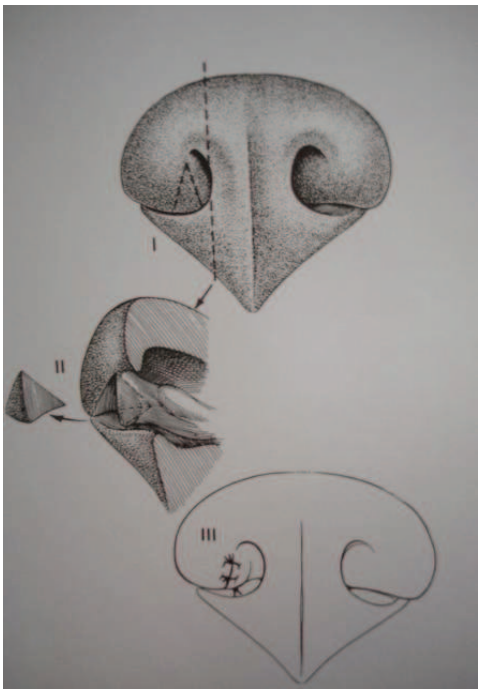

Fig 3. Vertikale wig resectie (Uit: Monnet, 2003)

I: De schuine gebroken lijnen tonen de plaatsen van incisies aan.
II: Op doorsnede is de rostrale meatus te zien en de incisielijnen van de vertikale wig.
III: toont de plaats van de hechtingen na resectie.

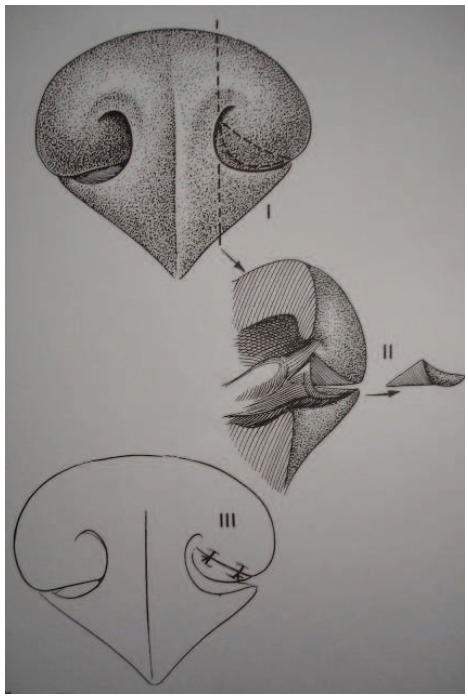

Fig 4: Horizontale wig resectie (Uit: Monnet, 2003).
I: De twee korte gebroken lijnen tonen de incisieplaasten aan.
II: Op doorsnede zien we de proximale neusgangen waarbij de diepte van de horizontale wig door de gebroken lijn wordt weergegeven.
III: toont de enkelvoudige hechtingen.

Er moet op worden gelet dat eenzelfde hoeveelheid weefsel wordt verwijderd om de neusgaten mooi symmetrisch te krijgen (Hedlund, 2007). Bij de horizontale wig resectie (figuur 4) wordt een dorsocaudale incisie van mediaal naar lateraal gemaakt langs de ventrale rand. Een tweede incisie wordt horizontaal gemaakt, waardoor de neusvleugel in een dorsaal en ventraal segment wordt verdeeld, die respectievelijk 2/3 en 1/3 van de neusvleugel uitmaken. Na het verwijderen van de wig, wordt de ventrale mucosaflap met twee of drie enkelvoudige hechtingen met een 3-0 of 4-0 resorbeerbaar hechtmateriaal aan de dorsale wondrand gehecht. Deze techniek is echter delicater dan de vertikale wig resectie aangezien de ventrale mucosaflap vaak per ongeluk wordt afgesneden. Bij de laterale wigresectie wordt een stuk

weefsel van de caudolaterale rand van de neusvleugel verwijderd tezamen met een driehoekig stuk huid. Het overige stuk van de neusvleugel wordt naar lateraal getrokken en aan de huid gehecht met een 4-0 niet- resorbeerbaar monofilament (Monnet, 2003). In plaats van een klassieke bistouri kunnen de incisies ook worden gemaakt door middel van elektrochirurgie (Hedlund, 2007). Volgens een andere auteur veroorzaakt elektrochirurgie echter teveel weefselschade, waardoor het cosmetisch resultaat minder mooi is (Monnet, 2003). Een andere meer recent beschreven, maar minder frequent gebruikte chirurgische techniek voor het behandelen van de stenotische neusgaten, is het gebruik van de laser. De laserstraal moet een diameter hebben van 0,3 mm en een sterkte van 4 tot 5 Watt. Met de laser wordt een conisch tot wigvormig deel van het stenotische neusgat verwijderd, waarna er met de laser een tweede incisie wordt gemaakt van het philtrum naar de plica alaris tot er uiteindelijk een cirkelvormig segment is verwijderd. Bij het maken van de incisies zou er geen bloeding op moeten treden. Indien dit echter wel het geval is, kan de chirurg de sterkte van de laserstraal verminderen en deze gebruiken voor hemostase. Er hoeven geen hechtingen geplaatst te worden, maar de eigenaar moet er wel voor zorgen dat de regio schoon en vochtig blijft om opstapeling van mucus en korstjes te voorkomen (Berger en Eeg, 2006). Tot slot bestaat er nog een oudere techniek, de Trader's techniek. Er wordt slechts één incisie gemaakt, van de meest dorsale opening van het neusgat in een ventrolaterale richting. Om de hemostase te controleren moet er druk worden uitgeoefend. De wonde wordt niet gehecht en zal secundair moeten helen. Een goed cosmetisch resultaat en verwijding van de neusgaten wordt verkregen (Huck et al., 2008).

Na het verwijden van de stenotische neusgaten is de gezondheidstoestand van de hier besproken hond gedurende een twee- tot drietal maanden beter geweest, maar daarna heeft hij opnieuw ademhalingsproblemen gekregen. De eigen dierenarts heeft vervolgens een medicament (product onbekend) voorgeschreven voor een periode van 15 dagen om de ademhaling te vergemakkelijken, maar dit heeft geen effect gehad. Kortwerkende glucocorticoïden worden in de praktijk regelmatig voorgeschreven. Een orale toediening van prednisone aan 0,5 mg/kg tweemaal per dag in combinatie met hokrust, kan oedeem en secundaire inflammatie van de farynx en larynx verminderen, waardoor de luchtpassage iets toeneemt. Naast de prednisone moet er getracht worden de factoren, die de klinische symptomen kunnen verergeren, zoals hevige inspanningen, irriterende aërogenen en hitte, te vermijden en indien het gaat om een obees dier is het verstandig deze te laten afvallen. (Hawkins, 2009). Bij erge ademhalingsproblemen moet het dier worden afgekoeld en moet er gesupplementeerd worden met zuurstof (Hedlund, 2007). Uiteraard moeten eventuele aanwezige gastro-intestinale symptomen, tengevolge van het brachycefaal obstructief syndroom, ook worden behandeld. Deze medicamenteuze behandelingen lossen het probleem echter niet op en werken slechts palliatief (Hawkins, 2009). Deze hond was klinisch gezien verder gezond. Hij at goed, maar de drankopname was de laatste maanden lichtjes vermeerderd. De ontworming was in orde en de vaccinatie moest dit jaar nog gebeuren. Na het falen van de medicamenteuze behandeling is de hond door de dierenarts doorverwezen geweest naar de Faculteit Diergeneeskunde te Merelbeke voor een BOS- operatie.

Vooraleer de hond werd geopereerd, is hij eerst grondig klinisch onderzocht geweest. De manipulatie van het dier moet uitermate voorzichtig gebeuren en er mag geen spanning en druk ter hoogte van de keel worden uitgeoefend (Oechtering et al., 2008c). Bij algemeen lichamelijk onderzoek zijn er geen abnormaliteiten gevonden, behalve een stridor, die ter hoogte van de farynx en het verlengd zacht gehemelte was gelokaliseerd. Omwille van deze stridor was de auscultatie van hart en longen wat bemoeilijkt en kon de exacte hartfrequentie niet worden bepaald. Bij de auscultatie van het hart en het voelen naar de pols werd een sinusaritmie vastgesteld. Dit is een frequente bevinding bij honden met het brachycefaal obstructief syndroom en is te wijten aan de druktoename in de borstholte (Hendricks, 2004).

Algemene Indruk	Alert
Temperatuur	Onbekend
Ademhalingsfrequentie	Hijgen
Ademhalingskwaliteit	Inspiratoire dyspnee, stridor ter hoogte van farynx en verlengd zacht gehemelte
Auscultatie longen	Normaal
Hartfrequentie	Ongeveer 100 slagen per minuut
Auscultatie hart	Sinusaritmie
Pols	Sinusaritmie, goed geslagen
Mucosa	Roze
Capillaire vullingstijd	Minder dan 2 seconden
Lymfeknopen	Normaal

Dieren met een obstructie van de bovenste luchtwegen hebben een hoog anesthetisch risico en de anesthesie moet dus voorzichtig gebeuren. De reden hiervoor is dat anesthetica zorgen voor een relaxatie van de spieren van de bovenste luchtwegen, terwijl ze tegelijkertijd een continue contractie van het diafragma teweeg brengen (Hedlund, 2007). Hierdoor blijft het diafragma een negatieve druk creëren, waardoor de weke delen van de bovenste luchtwegen nog meer collaberen. Premedicatie gebeurt het beste met een tranquilizer en een opioïde, waarna de hond geïnduceerd wordt door middel van thiopental of propofol (Koch et al., 2003). De intubatie moet zo vlug mogelijk gebeuren na de inductie. Vooraleer de hond onder anesthesie te brengen, wordt er aangeraden de hond enkele minuten te pre-oxygeneren, aangezien de zuurstofsaturatie in het bloed tijdens de anesthesie vlug kan dalen (Hedlund, 2007). In dit geval werd de hond gepremediceerd met een combinatie van ACP en morfine en geïnduceerd door middel van propofol, waarna de anesthesie werd onderhouden met isofluraan. De analgesie werd gecontroleerd door middel van een constant rate infusion (CRI) van fentanyl.

Bij onderzoek van de neusgaten werd er besloten dat een revisie van de rhinoplastie niet vereist was, omdat de dierenarts deze correct had uitgevoerd. Ondanks de juiste correctie werd er echter waargenomen dat de ventrale neusgang nog steeds vrij nauw was. Bij de mopshond zijn stenotische neusgaten vaak aanwezig zonder een bijkomend verlengd zacht gehemelte (Koch et al., 2003). Bij inspectie van de larynx werd echter opgemerkt dat deze hond ook een verlengd zacht gehemelte had. Een verlengd zacht gehemelte is de meest voorkomende afwijking bij brachycefalen (Hendricks, 2004). Het zachte gehemelte moet zich normaal tot tegen de top van de epiglottis uitstrekken (Koch et al., 2003). Indien deze is verlengd dan reikt deze voorbij de top van de epiglottis, tot bij de glottis (figuur 5) (Elkins,

Fig 5: Verlengd zacht gehemelte (Uit: Dunié-Mérigot et al., 2010)
Rode stippellijn : plaats van incisie.

2005). Het dorsale deel van de glottis wordt tijdens de inspiratie geblokkeerd doordat het zachte gehemelte naar caudaal wordt gezogen. Tijdens de expiratie wordt de top van het gehemelte in de nasofarynx geblazen. Net als stenotische neusgaten is deze afwijking ook vanaf de geboorte aanwezig, maar worden dieren slechts op twee- of driejarige leeftijd aangeboden met klinische symptomen (Hedlund, 2007). De dieren hebben moeilijkheden met ademen en kunnen slikproblemen hebben, waardoor ze gaan kokhalzen. Een stridor, inspanningsintolerantie en cyanose komen vaak voor en in sommige gevallen kan zelfs collaps optreden (Fowler en Bright, 2008). Het zachte gehemelte moet chirurgisch worden ingekort (stafylectomie) en dit kan gedaan worden door middel van drie verschillende technieken. Deze zijn de scalpel- of schaar resectie, laser resectie of radiochirurgie (Elkins, 2005). Om te bepalen hoe ver het zachte gehemelte moet worden ingekort, wordt als referentiepunt de top van de epiglottis of het midden van de tonsillaire crypte genomen (Koch et al., 2003). Preoperatief kan men de hond best corticosteroïden, zoals dexamethasone toedienen om postoperatieve zwelling te minimaliseren. Een dosis van 0,5 tot 2 mg/kg moet parenteraal worden toegediend (Hedlund, 2007). Wanneer de hond onder anesthesie is gebracht, wordt deze sternaal geplaatst (figuur 6). De mond wordt opengehouden door deze met behulp van touw of tape aan metalen steunen te fixeren. Rondom de tracheotube worden sponzen geplaatst om te voorkomen dat vloeistof de luchtpijp kan binnenvloeien. De tong moet vervolgens naar craniaal worden getrokken om het zicht op de orofarynx zo ruim mogelijk te maken (Poncet et al., 2006). Eventueel kan de tracheotube ook aan de onderkaak worden gefixeerd om een betere toegang tot het zachte gehemelte te geven (Koch et al., 2003). De mondholte moet voorzichtig worden gespoeld met een antiseptische oplossing, maar de mucosae mogen niet worden gescrubt om oedeem en irritatie te voorkomen. Om dezelfde reden moet er getracht worden het zachte gehemelte zo min mogelijk te manipuleren. Een steunhechting wordt langs beide kanten van het

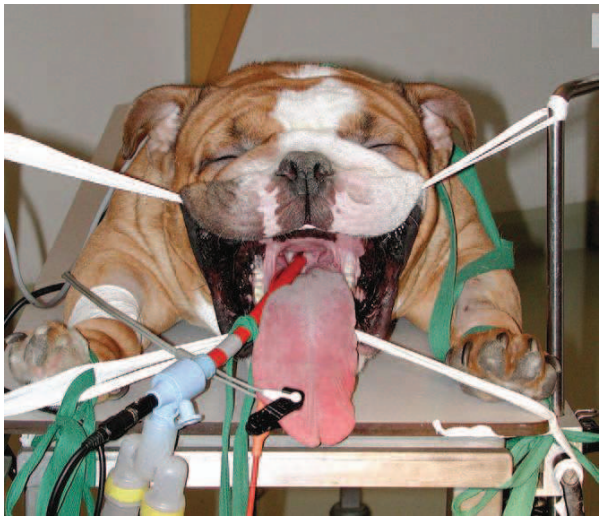

Fig.6: Positionering van de hond voor een BOS-operatie (Uit: Poncet et al., 2006).

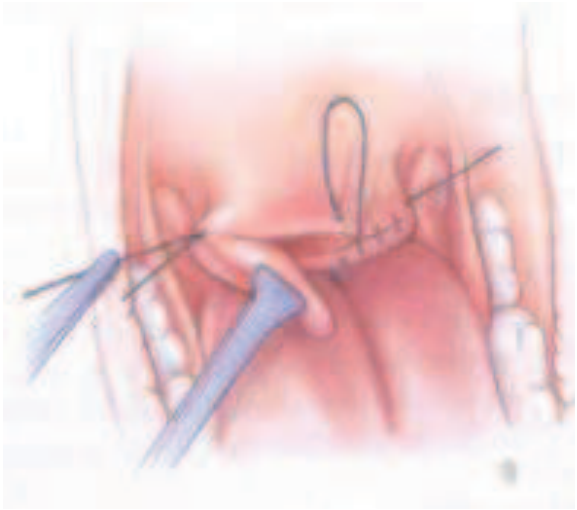

Fig. 7: Stafylectomie (Uit: Hedlund, 2007)

zachte gehemelte geplaatst. Vervolgens wordt het zachte gehemelte via één van de drie hierboven staande technieken ingekort. De juiste hoeveelheid weefsel dat moet worden verwijderd, moet voorzichtig worden bepaald. Indien te veel wordt weggenomen, kan er nasale regurgitatie, rhinitis en sinusitis optreden. Daarentegen zullen de ademhalingsproblemen niet verbeteren indien te weinig weefsel wordt weggenomen (Hedlund, 2007). Een incisie in de vorm van een trapezoïde wordt gemaakt in het zachte gehemelte (figuur 5) (Findji en Dupré, 2008). Bij de scalpel of schaartechniek wordt er een incisie gemaakt door een derde tot de helft van het zachte gehemelte met een scalpel of een metzenbaumschaar. Aangezien het zicht op de orofarynx bij brachycefalen minder goed is, is het aangewezen om lange, gekromde instrumenten te gebruiken (Monnet, 2003). De nasofaryngeale mucosa moet vervolgens aan de orofaryngeale mucosa worden gehecht door middel van een doorlopende hechting met een 4-0 resorbeerbaar monofilament (figuur 7). De rest van het zachte gehemelte wordt dan verder verwijderd en gehecht (figuur 8) (Hedlund, 2007). De hechtingen in het zachte gehemelte moeten op een afstand van 1 mm van de incisierand worden geplaatst en 2 mm van elkaar verwijderd zijn om goede hemostase te verkrijgen. Bij het plaatsen van de hechtingen moet voorkomen worden dat de spierige laag van het zachte gehemelte in de hechting wordt opgenomen. Ze worden dus slechts door de mucosae geplaatst, waardoor deze over de spier worden getrokken bij het aantrekken van de hechtingen (Monnet, 2003). Bij deze hond werd het zachte gehemelte ingekort tot het distale derde van de tonsillaire crypte, waarbij vervolgens een doorlopende hechting werd geplaatst met monocryl 4-0. In plaats van een schaar of scalpel kan ook laser of radiochirurgie worden toegepast voor het maken van de incisie. Er zijn echter verschillende voor- en nadelen aan alle drie de technieken. De klassieke techniek waarbij een scalpel of schaar wordt gebruikt, is voor alle chirurgen de meest comfortabele techniek en vereist ook geen duur materiaal. Een nadeel is dat bloedingen frequenter optreden bij deze techniek dan bij andere. Dit kan tegengegaan worden door een

Fig. 8: Eindresultaat stafylectomie (Uit: Dunié-Mérigot et al., 2010)

hemostatische klem te plaatsten op het deel van het zachte gehemelte dat wordt verwijderd. Een electrocauter kan beter worden vermeden omdat dit weefselzwelling kan doen ontstaan (Elkins, 2005). Recent wordt er steeds meer gebruik gemaakt van de CO2 laser voor de resectie. Hiernaast wordt een helium-neon laser gebruikt om de plaats waar de CO2- laserstraal gaat inwerken te visualiseren. De laser wordt op een continue stand van 10 tot 15 Watt gezet met een straaldiameter van 0.1 tot 0.2 mm, waardoor de incisies dus met een zeer grote precisie kunnen worden gemaakt. De incisie wordt initieel slechts doorheen de helft van het zachte gehemelte gemaakt en pas na evaluatie hiervan wordt het hele deel verwijderd (Clark en Sinibaldi, 1994). Er moet voor worden gezorgd dat de laserstraal loodrecht op het weefsel wordt gehouden, om mogelijke bloedingen, thermale necrose en postoperatief discomfort te voorkomen (Berger en Eeg, 2006). Door de verdamping van het weefsel ontstaat rook, die verwijderd moet worden met speciale afzuigapparatuur (Clark en Sinibaldi, 1994). Dit is van groot belang aangezien de rook virale of bacteriële partikels of tumorale cellen kan bevatten, die ingeademd kunnen worden (Elkins, 2005). Naast verdamping van het weefsel zorgt de fotothermische coagulatie ook voor necrose en verkoling van het weefsel (figuur 9). Dit verdwijnt echter drie dagen na de behandeling (Davidson et al., 2001). Voordelen van het gebruik van een laser is de snelheid en het gemak waarmee men kan

Fig 9: Stafylectomie door een CO2 laser (Uit: Davidson et al., 2001)
Verkoling van het weefsel (zwarting) door de thermale ablatie is te zien.

werken en de afwezigheid van bloedingen tijdens de chirurgie. Er hoeft niet te worden gehecht, omdat de laser de bloedvaten dichtschroeit. De postoperatieve pijn schijnt minder te zijn bij laserresectie, aangezien de zenuwuiteinden ook worden dichtgeschroeid (Elkins, 2005). Andere voordelen zijn dat er minder zwelling en oedeem optreedt, het weefsel gesteriliseerd wordt aangezien micro-organismen door de laser worden vernietigd en dat de weefselbeschadiging slechts oppervlakkig is (Davidson et al., 2001). Nadelen zijn echter de hoge kosten die eraan verbonden zijn en de veiligheidsrisico's. De chirurg moet gebruik maken van niet-reflecterende instrumenten, zijn ogen goed beschermen en vlambare materialen, zoals de tracheotube, bedekken met gedrenkte sponzen wegens brandgevaar. Radiochirurgie is ook een zeer nuttige techniek waarbij gebruikt wordt gemaakt van een fijne draad elektrode in een 50% coagulatie

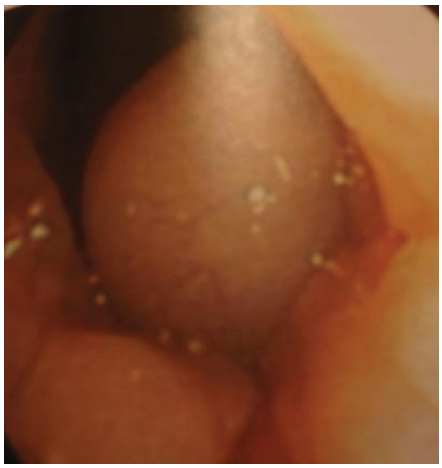

Fig. 10: Geëverteerd laryngeaal zakje zichtbaar op endoscopisch onderzoek van de larynx (Uit: Hedlund, 2007).

De witte structuur is het geëverteerde laryngeale zakje en blokkeert het zicht op de stembanden

en 50% snijdende stand met een frequentie van 3,8 tot 4,0 MHz. Eerst wordt de ene helft van het zachte gehemelte ingesneden en bekeken vooraleer de rest wordt gereseceerd. Bloedingen worden met deze techniek goed gecontroleerd en de schade aan de omliggende weefsels door de hitte is minimaal. Hiernaast kost de apparatuur slechts een tiende van een laser. Het is bij sommige honden echter wel noodzakelijk om hechtingen te plaatsen en tijdens de resectie ontstaat vaak een rookpluim (Elkins, 2005). Tot slot is er de meer recent beschreven techniek, waarbij een "bipolar sealing device (BSD)" wordt gebruikt. De hond wordt onder anesthesie gebracht en op zijn rug gelegd, waarna de bovenkaak aan de tafel wordt gefixeerd. De mond wordt zover mogelijk opengesperd en de mandibula wordt in die positie gefixeerd. De BSD wordt aan de laterale kanten van het zachte gehemelte geplaatst totdat 1 mm weefsel aan weerszijden is weggeschroeid. Met een metzenbaumschaar wordt dit geschroeide deel ingeknipt. Vervolgens wordt de BSD opnieuw geplaatst en doet men hetzelfde tot de middenlijn is bereikt. Dit wordt herhaald langs de andere kant tot het hele deel is gereseceerd. Deze techniek is net als de CO2 laser zeer efficiënt in het controleren van bloedingen, maar de snelheid van werken is beter (Brdecka et al., 2008). Naast een verlengd zacht gehemelte werd er ook een eversie van de laryngeale sacculi waargenomen bij de hond. De laryngeale sacculi liggen normaal tussen de stembanden en de ventriculaire plooi (Hedlund, 2007). Geëverteerde laryngeale zakjes zijn daarentegen craniaal van de stembanden gelegen en zien eruit als bleke, witte en oedemateuze structuren (figuur 10) (Berger en Eeg, 2006). Indien de afwijking reeds voor een langere tijd bestaat, hebben ze een meer roze en vleesachtig aspect (Hedlund; 2007). Bij eversie puilen deze structuren uit in de larynx en zorgen dus ook voor obstructie van de ventrale rima glottidis (Monnet, 2003). Eversie van de laryngeale sacculi wordt gezien als het eerste stadium van larynxcollaps. De leeftijd waarop larynxcollaps wordt gediagnosticeerd is zeer variabel en mogelijk rasafhankelijk. Zo kan larynxcollaps reeds bij zeer jonge dieren worden waargenomen (Pink et al., 2006), maar ook bij dieren van middelbare leeftijd. In tegenstelling tot het verlengde zachte gehemelte zijn de geëverteerde laryngeale sacculi niet radiografisch zichtbaar en is een laryngoscopie vereist (Hedlund, 2007). De behandeling bestaat uit een chirurgische interventie (sacculectomie) die via een transorale benadering wordt uitgevoerd (Fowler en Bright, 2008). Dit is echter moeilijk wegens de beperkte zichtbaarheid en bij manipulatie kunnen de weefsels zeer snel oedemateus worden (Monnet, 2003). Indien de zichtbaarheid zeer beperkt is, kan geprobeerd worden een tracheotube met een nauwere diameter te nemen (Hedlund, 2007). Men kan eventueel een voedingssonde voor de zuurstoftoediening gebruiken (Pink et al., 2006). In plaats van inhalatieanesthesica kan er ook gebruik worden gemaakt van propofol, zodat er geen

tracheotube hoeft te worden geplaatst (Berger en Eeg, 2006, Pink et al., 2006). Eventueel kan een tijdelijke tracheostomie nuttig zijn, zodat een tracheotube niet nodig is en de postoperatieve behandeling makkelijker kan gebeuren. Het dier moet na de anesthesie sternaal worden geplaatst en de mond moet opengehouden worden zoals bij de stafylectomie. Het zakje kan met een lange hemostatische klem worden vastgegrepen, waarna het aan de basis moet worden afgeknipt (figuur 11) (Monnet, 2003). Bij deze hond werd er na de stafylectomie gelijk een sacculectomie uitgevoerd. Tijdens het verwijderen van de laryngeale sacculi scheurde de mucosa echter bilateraal door. Er werd getracht om een zo volledig mogelijke resectie van de restanten uit voeren. Na zijn operatie is de hond gedurende twee dagen op de faculteit gehospitaliseerd geweest. De nacht na de operatie was rustig verlopen en er waren geen complicaties opgetreden. Complicaties kunnen frequent optreden na chirurgie van de bovenste luchtwegen en het is dus van belang dat de behandelende dierenarts hier goed op voorbereid is om te voorkomen dat eventuele complicaties levensbedreigend kunnen worden (Torrez en Hunt, 2006). De hond moet de eerste 24 uur constant in de gaten worden gehouden (Elkins, 2005) en er wordt aangeraden de hond gedurende 24 tot 72 uur te hospitaliseren (Hedlund, 2007). De hond zou idealiter in een zuurstofrijke en vochtige omgeving moeten worden geplaatst (Fowler en Bright, 2008). De ademhalingskwaliteit en –frequentie en ademhalingsgeluiden moeten goed worden opgevolgd en tevens of er hoesten of kokhalzen optreedt (Brdecka et al., 2008). Dit zou kunnen wijzen op aspiratiepneumonie of reflux oesofagitis (Fowler en Bright, 2008). Daarnaast moet er gelet worden op de activiteit van de hond (Brdecka et al., 2008). Het is van groot belang dat de hond rustig blijft en eventueel kan de hond hiervoor een beetje worden gesedeerd (Davidson et al., 2001). Er mag echter niet teveel sedatie worden toegediend aangezien dit een negatieve invloed heeft op de respons van het lichaam ten op zichte van hypoxie en hypercapnee en maakt de weefsels van de nasofarynx gevoeliger voor collaps (Oechtering et al., 2008c). Na de operatie moet er zo lang mogelijk worden gewacht met het extuberen, waarna er zuurstof kan worden gesupplementeerd indien dit nodig is (Koch et al., 2003). Eventueel kan de muil tijdens de recovery open worden gehouden, door de maxilla met een “sling” bovenaan het kotje te fixeren (Oechtering et al., 2008c). Indien er toch weer problemen optreden kan men de hond eventueel reintuberen of

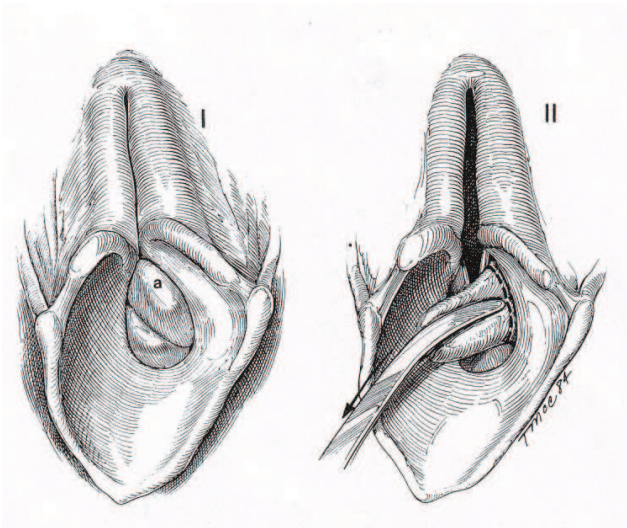

Fig. 11: Sacculectomie (Uit: Monnet, 2003)
I: larynxcollaps met geëverteerde laryngeale sacculi te zien
II: Retractie laryngeale zakje met hemostatische klem. Stippellijn toont plaatst van amputatie aan.

snelwerkende corticosteroïden toedienen in geval van luchtwegobstructie door postoperatieve zwelling (Hedlund, 2007).

Bij een zeer erge postoperatieve dyspnee moet men met spoed een tracheostomie uitvoeren (Torrez en Hunt, 2006). De hond moet een infuus krijgen tot dat hij zelf weer kan drinken en water moet worden aangeboden vanaf dat de hond volledig wakker is. Dit is meestal zo'n 6 tot 12 uur na de operatie. Met eten wacht men beter 18 tot 24 uur aangezien het voeder de kwetsbare weefsels kan traumatiseren. Vanuit de resectieplaatsen kunnen milde bloedingen optreden met hoesten, kokhalzen en hematemesis tot gevolg (Hedlund, 2007). Eventueel kan men het bloed, speeksel en mucus uit de farynxstreek verwijderen met suctie, maar vaak zijn de dieren al voldoende wakker om de luchtweg zelf vrij te maken (Elkins, 2005). Bij deze hond was er slechts een licht inspiratoir ademgeruis te horen en bij opwinding was een milde inspiratoire dyspnee merkbaar. Ook was een lichte hypothermie aanwezig, maar de algemene toestand was verder goed. De hond heeft gedurende zijn hospitalisatie amoxicilline-clavulaanzuur (10 mg/kg) en buprenorfine (20 µg/kg) toegediend gekregen en lag aan een Sterofundin® (B.Braun) infuus (14 ml/uur). De prognose werd als gunstig beschouwd afgaande op zijn post-operatieve toestand. Er werd aangeraden de hond gedurende een maand rustig te houden, niet bij hogere temperaturen te gaan wandelen en bij het wandelen aan de lijn een harnasje te gebruiken in plaats van een klassieke halsband. Een controle bezoek na 14 dagen werd geadviseerd.

Twee weken na de ingreep kwam de hond terug voor controle. Tijdens de controle werd opgemerkt dat de hond goed hersteld was van de operatie. Volgens de eigenaar heeft hij geen last gehad van neusvloei, hypersalivatie of hoesten en heeft hij ook geen ademnood of syncopes gehad. De hond is echter wel snel geëxciteerd en bij opwinding is nog steeds een snurkend of grollend ademhalingsgeluid hoorbaar. Hij heeft niet gebraakt en eet en drinkt nog steeds goed. Op algemeen onderzoek was enkel een inspiratoire dyspnee merkbaar en was nog steeds een inspiratoire stridor te horen. Aangezien het verwijderen van de laryngeale sacculi niet helemaal goed was verlopen, omdat de mucosa van beide sacculi was doorgescheurd, is er een revisie gedaan van de sacculectomie. Deze werd op dezelfde manier uitgevoerd als hierboven beschreven is. De prognose na deze behandeling werd gunstig geacht

Algemene Indruk	Alert
Temperatuur	38,7
Ademhalingsfrequentie	Hijgen
Ademhalingskwaliteit	Inspiratoire stridor
Auscultatie longen	Normaal
Hartfrequentie	Onbekend
Auscultatie hart	Sinusaritmie
Pols	Goed geslagen
Mucosa	Roze
Capillaire vullingstijd	Minder dan 2 seconden
Lymfeknopen	Normaal
Body Conditie Score	3
Risico	Voor hyperthermie en larynxcollaps

en de hond hoefde niet gehospitaliseerd te worden. Daar de hond nog steeds een snurkend en grollend ademhalingsgeluid vertoont bij excitatie, is het mogelijk dat de situatie na verloop van tijd nog zal verslechteren. De eigenaar werd geadviseerd direct contact op te nemen met de dierenarts indien het dier zou gaan braken, cyanotisch zou worden of syncopes zou doen. Er zou dan eventueel een tracheostomie moeten worden uitgevoerd.

Ongeveer een jaar na de operatie werd de hond opnieuw aangeboden op de faculteit. Zijn ademhaling was weer verslechterd en niet veel beter dan voor de operatie. In de winter kon de hond voor een kwartiertje gaan wandelen, maar in de zomer was dit niet meer mogelijk en stond hij na een klein eindje wandelen al te grollen en te hijgen. Thuis was er bij de hond een grollende ademhaling te horen zodra hij wat geëxciteerd was. Hij heeft geen last gehad van braken of syncopes, is nooit cyanotisch geworden en eet en drinkt nog altijd goed. Op algemeen onderzoek was nog steeds een inspiratoire stridor te horen. Hierdoor werd besloten om een keelinspectie uit te voeren om de oorzaak van deze stridor te achterhalen.

Algemene Indruk	Alert
Temperatuur	Onbekend
Ademhalingsfrequentie	Hijgen
Ademhalingskwaliteit	Inspiratoire stridor
Auscultatie longen	Normaal
Hartfrequentie	104 slagen per minuut
Auscultatie hart	Normaal
Pols	Goed geslagen
Mucosa	Roze
Capillaire vullingstijd	Minder dan 2 seconden
Lymfeknopen	Normaal
Body Conditie Score	3

De keelinspectie werd uitgevoerd onder algemene anesthesie. Er werd gepremediceerd met dexmedetomidine (3 µg/kg IV of IM) en de anesthesie werd geïnduceerd en onderhouden door middel van propofol (4-6 mg/kg IV) omdat de tracheotube bij een inhalatieanesthesie de keelinspectie zou hinderen. Bij de inspectie werd opgemerkt dat de neusopeningen en het vestibulum nasale voldoende ruim waren. Het zachte gehemelte was boogvormig ingekort en het middelste, hoogste punt bevond zich net boven de caudale tonsillijn. Er werd echter opgemerkt dat de epiglottis bleef hangen achter het zachte gehemelte. De tonsillen waren geëverteerd en ter hoogte van de larynx waren nog hypertrofische restanten of granulatieweefsel aanwezig, wat soms op kan treden ten gevolge van de manipulatie bij een eerdere resectie. Hierdoor werd de ventrale rima glottis gedeeltelijk geobstrueerd. Aan de hand van deze bevindingen konden de diagnosen van contact en entrapment van de epiglottisklep achter het zachte gehemelte (verlengd zacht gehemelte), larynxcollaps graad 2 en obstructie van de ventrale rima glottis door granulatieweefsel worden gesteld. Er werd echter geconstateerd dat er nog een mogelijkheid was om met een nieuwe operatie meer ruimte te creëren ter hoogte van de bovenste luchtwegen. Dit zou bereikt kunnen worden door resectie van een bijkomend stuk zacht gehemelte en door het littekenweefsel ter hoogte van de laryngeale sacculi te verwijderen. Wegens de aanwezigheid van larynxcollaps graad 2

zal de mate van activiteit van de hond echter altijd wat beperkt blijven. Ondanks dit werd er geadviseerd een revisie te doen van de BOS-operatie.

Twee weken later werd de hond voor deze revisie aangeboden. Op algemeen onderzoek was een inspiratoire dyspnee tezamen met een inspiratoire stridor aanwezig. De rest van het algemene onderzoek was normaal.

Algemene Indruk	Alert
Temperatuur	37,3
Ademhalingsfrequentie	16 per minuut
Ademhalingskwaliteit	Inspiratoire dyspnee met inspiratoire stridor
Auscultatie longen	Normaal
Hartfrequentie	48 slagen per minuut
Auscultatie hart	Normaal
Pols	Goed geslagen
Mucosae	Roze
Capillaire vullingstijd	Minder dan 2 seconden
Lymfeknopen	Normaal
Body Conditie Score	3

De hond werd gepremediceerd met dexmedetomidine (3 цg/kg IV of IM). De inductie gebeurde door middel van propofol (4-6 mg/kg IV), waarna de anesthesie werd onderhouden met isofluraan (2 % in een flow van 2 liter zuurstof). Ook kreeg de hond een constant rate infusion (CRI) van fentanyl (5 ug/kg/uur). Daarnaast kreeg de hond een injectie amoxicilline-clavulaanzuur (10 mg/kg IV) en dexamethasone (0,5 mg/kg IV). Bij de operatie werd er een kompres geplaatst ter hoogte van de larynx, waarna het verlengde zachte gehemelte werd ingekort. Dit werd gedaan door het maken van een boogvormige incisie met de bovenzijde van de boog ter hoogte van het hoogste deel van de tonsillen. Het gereseceerde stuk had een lengte van zes millimeter. Er werd een doorlopende hechting geplaatst met monocryl waarbij de orofaryngeale mucosa aan de nasofaryngeale mucosa werd gehecht. Tijdens de operatie ontstond een minimale bloeding, maar deze kon goed onder controle worden gebracht. Na de resectie was het resultaat een behoorlijk ruime farynxstreek. De endotracheale tube werd vervolgens naar dorsaal verplaatst, zodat er toegang was tot de ventraal gelegen littekenproliferaties ter hoogte van de sacculi. Na vastnemen van de sacculi werden deze parallel aan de stembanden verwijderd. Aan de rechterkant was een grotere hoeveelheid littekenweefsel te verwijderen dan links. Deze zat echter vast op de bovenzijde van de stemband, maar kon verwijderd worden zonder de stemband te beschadigen. Na de operatie is de hond gedurende twee dagen gehospitaliseerd geweest in de kliniek. Hij heeft hier amoxicilline-clavulaanzuur (10 mg/kg IV), en buprenorfine (20 цg/kg IV of IM) toegediend gekregen de nacht na de operatie. De volgende dag kreeg hij enkel nog amoxicilline-clavulaanzuur (10 mg/kg IV). Er werd geadviseerd om de hond gedurende één week anderhalve tablet Prednisone 5 mg te geven, daarna één tablet gedurende drie dagen en vervolgens om de dag één tablet. Ook werd er Omeprazole (1-2 mg/kg PO) eenmaal per dag voorgeschreven gedurende twee weken. Er werd aangeraden om de hond terug te zien voor een controlebezoek na een maand.

Aangezien de hond niet terug is geweest voor zijn controlebezoek een maand na de operatie, werd besloten de eigenaar te bellen om te zien hoe het nu met de hond gaat. Aan de hand van klinische symptomen kan de toestand van de hond worden ingedeeld in een score tussen 0 en 4, zoals te zien is in de tabel (Brdecka et al., 2008). Voor de eerste operatie op de Faculteit Diergeneeskunde te Merelbeke had de hond klinische symptomen die overeenstemmen met een score 2. Twee weken na de operatie, tijdens het controle bezoek, had de hond slechts symptomen overeenkomend met een score 1. Een jaar later werd de hond aangeboden voor een revisie van de stafylectomie aangezien hij terug een score 2 had. Helaas kon de eigenaar niet worden bereikt en weten we dus niet hoe het nu met de hond gaat en of de revisie van de operatie een verbetering heeft opgeleverd.

Score	**Klinische symptomen**
0	Geen ademhalingsproblemen bij matige tot grote activiteit. Roze mucosae, CVT < 2 seconden, geen snurken, hoesten of kokhalzen tijdens eten en drinken.
1	Milde of intermitterende hoest of kokhalzen tijdens eten en drinken of een toename in respiratoir geluid en tachypnee bij excitatie en overmatige activiteit.
2	Matige hoest tijdens eten en drinken of ademhalingsgeluiden en tachypnee bij minimale inspanningen of excitatie. Bleke of cyanotische mucosae.
3	Matige tot erge of continue hoest of kokhalzen, die onafhankelijk is van eten en drinken. Respiratoir geluid of inspiratoire stridor tijdens rust. Bleke of cyanotische mucosae. Tachypnee tijdens rust.
4	Agonaal ademen of erge cyanose.

3. DISCUSSIE

Ondanks een chirurgische behandeling van het Brachycefaal Obstructief Syndroom zijn er toch nog enkele honden die niet verbeteren of hervallen na operatie. De reden hiervoor is vaak dat het onderliggende probleem niet is opgelost en er nog steeds een negatieve druk heerst die de problemen opnieuw kunnen doen ontstaan. Het is van belang dat de eigenaren van het dier hierop worden gewezen om te voorkomen dat hun verwachtingen van de chirurgische behandeling te hoog zijn (Torrez en Hunt, 2006).

Niet alleen de anatomie van het zachte gehemelte en de neusgaten zijn bij brachycefale rassen veranderd ten gevolge van selectie. Ook de nasale conchae zien er anders uit. Door de verkorting van de neus worden de nasale conchae tezamen met het os ethmoidale in een verticale positie geduwd en gaan deze vervolgens in de luchtwegen uitpuilen en de luchtstroom hinderen. De rostrale conchae obstrueren de neusgangen terwijl de caudale conchae de choanae partieel gaan blokkeren (Oechtering et al., 2008a). Een techniek, de “Laser Assisted Turbinectomy” kan gebruikt worden om deze nasale conchae te verwijderen en de weerstand van de luchtstroom doorheen de neusgangen te verminderen. Ten eerste moet er een CT scan worden gemaakt en moet er een endoscopisch onderzoek van de neusgangen worden uitgevoerd om te zien waar dat de obstructie zich precies bevindt, zodat de chirurgie beter kan worden gepland (Oechtering et al., www.brachycephalia.com). Hiernaast moet de intranasale weerstand van elke neusgang worden gemeten, wat kan gebeuren door middel van impuls-oscillometrie (Hueber et al., www.bracycephalia.com). Met een endoscoop wordt vervolgens een diode-laser ingebracht en worden de conchae, die een obstructie veroorzaken, verwijderd. Het doel van deze techniek is het creëren van een nieuwe meatus nasi ventralis (Oechtering et al., 2008b). Met de LATE kan meestal een 50% vermindering van de weerstand van de luchtstroom worden verkregen (Oechtering et al., www.brachycephalia.com). In de praktijk worden de bovenste luchtwegen meestal slechts beoordeeld door directe visualisatie. Het is aangeraden om alle honden met symptomen van het brachycefaal obstructief syndroom aan een endoscopisch onderzoek van de bovenste luchtwegen te onderwerpen, omdat de nasofarynx anders onvoldoende geëvalueerd kan worden, waardoor de aanwezigheid van de nasofaryngeale conchae kan worden gemist (Ginn et al., 2008). Nasofaryngeale conchae zouden eventueel een probleem kunnen zijn geweest bij deze hond. Bij onderzoek van de neusgaten werd namelijk opgemerkt dat, ondanks dat de rhinoplastie goed was uitgevoerd bij de eigen dierenarts, de ventrale neusgang vrij nauw was. Bijkomend is er uit een onderzoek gebleken dat 82 % van de honden met nasofaryngeale conchae mopshonden waren, wat zou passen bij het signalement van deze hond. Er werden echter onvoldoende honden in het onderzoek opgenomen om een definitieve conclusie te kunnen trekken wat betreft de raspredispositie (Ginn et al., 2008).

Een andere mogelijkheid van het falen van de eerste chirurgie kan zijn dat er onvoldoende weefsel van het zachte gehemelte werd weggenomen, ondanks dat de resectie van het zachte gehemelte werd gedaan ter hoogte van het referentiepunt zoals beschreven in de literatuur. De positie van het

zachte gehemelte ten opzichte van de epiglottis is namelijk afhankelijk van de relatieve posities van de kop en nek en de tractie die wordt uitgeoefend op de tong. Dit zou een invloed kunnen hebben op de hoeveelheid gereseceerd weefsel (Harvey, 1982 in Brdecka et al., 2008). Zelfs indien voldoende weefsel van het zachte gehemelte is verwijderd, kan het gehemelte nog steeds een obstructie van de bovenste luchtwegen veroorzaken. Het zachte gehemelte van brachycefale hondenrassen is namelijk veel dikker. Het zachte gehemelte kan 3 keer dikker zijn bij een brachycefaal van 10 kg in vergelijking met een niet-brachycefaal van 40 kg. Aangezien bij de klassieke stafylectomie enkel het zachte gehemelte wordt ingekort en de dikte niet wordt aangepast, is er nog altijd een obstructie van de luchtwegen aanwezig. Een reductie in het volume van het zachte gehemelte kan worden bereikt door gebruik van technieken die een gelokaliseerde thermale coagulatie veroorzaken, zoals bijvoorbeeld de laser of radiochirurgie (Oechtering et al., www.brachycephalia.com). Een nieuwe techniek, de “folded flap palatoplasty” is een techniek die ook ontworpen is om de dikte van het zachte gehemelte te reduceren. De hond wordt hierbij sternaal geplaatst en de mond wordt open gefixeerd. De tip van het zachte gehemelte wordt naar rostraal getrokken en tegen de ventrale mucosa van het zachte gehemelte aangehouden, ongeveer 1-2 cm na de processus palatinum van het os palatum. De plaats waar ze elkaar raken wordt met de electrocauter gemarkeerd. Het deel van de ventrale mucosa wordt ingesneden in de vorm van een trapezoïde. De spieren van het zachte gehemelte onder de ventrale mucosa worden verwijderd, zodat enkel de mucosa en submucosa overblijven. Het zachte gehemelte wordt dan weer dubbel geklapt en aan elkaar gehecht met een resorbeerbaar monofilament. Het resultaat is een korter en dunner zacht gehemelte, met dus minder obstructie van de bovenste luchtwegen (Findji en Dupré, 2008).

Bij het uitvoeren van de sacculectomie scheurde de mucosae van de laryngeale sacculi door, maar de restanten werden zoveel mogelijk verwijderd. Tijdens controle twee weken later moest er een revisie worden gedaan van de sacculectomie. Een jaar later werd er tijdens laryngoscopisch onderzoek opgemerkt dat er opnieuw littekenweefsel of granulatieweefsel aanwezig was ter hoogte van de eerder weggenomen laryngeale sacculi en werd er wederom een sacculectomie uitgevoerd. Dit is ook te wijten aan de negatieve druk, die de weefsels kan doen zwellen en doen uitpuilen in het lumen. Uit een onderzoek bleek dat slechts 40% van de honden die een sacculectomie ondergingen verbeterden en 8 van de 56 honden stierf in de eerste 36 uur na operatie (Lorinson et al., 1997 in Pink et al., 2006).

Larynxcollaps is een secundair verschijnsel van het Brachycefaal Obstructief Syndroom dat wordt gezien indien er niet op tijd wordt ingegrepen. Volgens Leonard’s classificatie bestaan er 3 verschillende graden van larynxcollaps. Graad 1 houdt de eversie van de laryngeale sacculi in. Bij een graad 2 is er een rigiditeitsverlies van de processi cuneiformi van het arytenoïd kraakbeen, die collaberen en in het lumen van de larynx gaan uitpuilen. Bij de laatste graad, graad 3, gaan de processi corniculi van het arytenoïd kraakbeen naar mediaal collaberen (Pink et al., 2006). Uit een onderzoek bleek dat vooral mopshonden een groot risico lopen om larynxcollaps te ontwikkelen. Ook hier was het aantal honden, opgenomen in het onderzoek, echter te klein om een conclusie te kunnen trekken van de klinische significantie (Torrez en Hund, 2009). Bij deze hond werd een stage 2 larynxcollaps opgemerkt. Honden

met een graad 2 larynxcollaps kunnen zelfs na een stafylectomie en rhinoplastie niet helemaal verbeteren. Een partiële arytenochordectomie is dan vereist om de larynxopening groter te maken en in hele erge gevallen kan een permanente tracheostomie vereist zijn (Monnet, 2003). Bij deze hond heeft er echter geen chirurgische correctie van de larynxcollaps plaatstgevonden, waardoor de larynxcollaps tezamen met een intranasale obstructie heeft kunnen bijdragen in het voortzetten van de klinische symptomen. De nog altijd aanwezige negatieve druk kan leiden tot verergeren van de larynxcollaps en zwelling van de reeds gereseceerde weefsels, waardoor het zachte gehemelte opnieuw te lang werd, en een revisie van de stafylectomie vereist was.

Een ander probleem wat bij deze hond tijdens laryngoscopisch onderzoek werd opgemerkt, was de aanwezigheid van geëverteerde tonsillen, die in de orofarynx uit kunnen puilen. Een tonsillectomie zou gedaan kunnen worden bij deze hond om nog meer ruimte te creëren in de bovenste luchtwegen.

Naast een laryngoscopisch onderzoek is het bij honden, verdacht van het Brachycefaal Obstructief Syndroom, ook raadzaam om radiografieën van de larynx en thorax te maken. Bij een laterale opname van de larynx kan de mate van verlenging van het zachte gehemelte worden gezien. Dit wordt echter niet routinematig gedaan, aangezien de verlenging van het zachte gehemelte via directe visualisatie beoordeeld kan worden. Ook de diameter van de trachea moet worden beoordeeld (Hendricks, 2004). Dieren met een hypoplastische trachea hebben namelijk een slechtere prognose. Dit wordt frequent waargenomen bij de Engelse Bulldog (Monnet, 2003). Volgens andere auteurs heeft de aanwezigheid van een hypoplastische trachea echter geen invloed op de prognose (Riecks et al., 2007). Het voorkomen van een hypoplastische trachea is een dynamisch proces. De trachea blijft open en collabeert niet en vormt dus geen echte obstructie, zoals larynxcollaps dit doet. Om deze reden heeft trachea hypoplasie waarschijnlijk geen significante invloed op het resultaat van een chirurgische behandeling van het brachycefaal obstructief syndroom (A. Rubio, persoonlijke mededeling, 2011). Op thoraxradiografieën moeten de longen worden beoordeeld. Door de negatieve druk ontstaat vaak longoedeem. Frequent kan er ook een pneumonie worden geconstateerd. Door de obstructies ter hoogte van de bovenste luchtwegen worden de longen onvoldoende geventileerd, waardoor de arteriële zuurstof daalt met als gevolg hypoxie. Hierdoor ontstaat er een vasoconstrictie ter hoogte van de pulmonaire bloedvaten met pulmonaire hypertensie tot gevolg. Dit leidt op den duur tot cor pulmonale en rechter hartfalen, wat als een rechter hart dilatatie kan worden waargenomen op een thoraxfoto. Dit is van belang voor de prognose van het dier (Monnet, 2003).

De prognose voor een hond met het Brachycefaal Obstructief Syndroom is beter wanneer de chirurgische interventie op jongere leeftijd optreedt. Honden boven de leeftijd van twee jaar reageren minder goed op behandeling dan jongere honden (Harvey, 1982 in Clark en Sinibaldi, 1994). De prognose is ook afhankelijk van welke chirurgische technieken worden uitgevoerd (Hendricks, 2004). Indien zowel een stafylectomie als een chirurgische behandeling ter hoogte van de larynx moet worden uitgevoerd, is het succes van behandeling vaak slechter dan bij dieren die enkel een stafylectomie

vereisen. De prognose voor het dier na chirurgische behandeling is dus zeer variabel en afhankelijk van een groot aantal factoren.

Bij deze hond zouden de hierboven besproken problemen een rol kunnen hebben gespeeld in de noodzaak van een revisie van de chirurgie. We verwachten echter dat er een verbetering zal zijn van de klinische symptomen na de laatste operatie, aangezien een bijkomend stuk van het zachte gehemelte verwijderd is geweest. De hond zal echter nooit compleet vrij zijn van symptomen omwille van de aanwezige larynxcollaps en mogelijks zal zijn toestand progressief verslechteren.

4. LITERATUURLIJST

1. Berger N., Eeg, P.H. (2006). Clinical Laser Technique and Procedures. In: Veterinary Laser Surgery, A practical Guide. Blackwell, Iowa, p. 170-173.
2. Brdecka D.J., Rawlings C.A., Perry A.C., Anderson J.R. (2008). Use of an electrothermal, feedback-controlled, bipolar sealing device for resection of the elongated portion of the soft palate in dogs with obstructive upper airway disease. Journal of American Veterinary Medical Association 233, p. 1265-1269.
3. Clark G.N., Sinibaldi, K.R. (1994). Use of a carbon dioxide laser for treatment of elongated soft palate in dogs. Journal of American Veterinary Medical Association 204 , p.1779 – 1781.
4. Davidson E.B., Davis M.S., Campbell G.A., Williamson K.K., Payton M.E., Healey T.S., Bartels K.E. (2001). Evaluation of carbon dioxide laser and conventional incisional techniques for resection of soft palates in brachycephalic dogs. Journal of American Veterinary Medical Association 219, p. 776-781.
5. Dunié-Mérigot, A., Bouvy B., Poncet C. (2010). Comparative use of CO2 laser, diode laser and monopolar electrocautery for resection of the soft palate in dogs with brachycephalic airway obstructive syndrome. Veterinary Record 167, p. 700-704.
6. Elkins A.D. (2005). Soft Palate Resection in Brachycephalic Dogs. Veterinary Forum 22, p. 43-46.
7. Findji L., Dupré G. (2008). Folded flap palatoplasty for treatment of elongated soft palates in 55 dogs. Wiener Tierärztliche Monatsschrift 95, p. 56-63.
8. Fork Union Animal Clinic Newsletter. Stenotic Nares. Beschikbaar op: http://www.forkunionvet.com/site/view/112422_Newsletter.pml. Bezocht op: 30/12/2010.
9. Fowler J.D., Bright R.M. (2008). Diseases of the Larynx and Pharynx. In: Handbook of Small Animal Practice. 5th edition. Saunders, Elsevier, St. Louis, Missouri, p.146 – 148.
10. Ginn J.A., Kumar M.S.A., McKiernan B.C., Powers B.E. (2008). Nasopharyngeal Turbinates in Brachycephalic Dogs and Cats. Journal of American Hospital Association 44, p. 243-249.
11. Hedlund C. S. (2007). Surgery of the Upper Respiratory System. In: Fossum T.W. ed. Small Animal Surgery. 3rd edition, Mosby Elsevier, St. Louis, Missouri, p. 832 – 840.
12. Hendricks J.C. (2004). Brachycephalic Airway Syndrome. In: King L.G., ed. Textbook of Respiratory Disease in Dogs and Cats. Saunders, St. Louis, Missouiri, p. 310 - 312.
13. Huck J.L., Stanley B.J., Hauptman J.G. (2008). Technique and outcome of nares amputation (Trader's technique) in Immature Shih Tzus. Journal of the American Animal Hospital Association 44, p. 82-85.
14. Hueber J.P., Smith H.J., Reinhold P., Nöller C., Thiele C., Oechtering G.U. Brachycephalic Airway Syndrome: effects of partial turbinectomy on intranasal airway resistance. Beschikbaar op www.brachycephalica.com. Bezocht op: 20/09/2010
15. Koch D.A., Arnold S., Hubler M., Montavon P.M. (2003). Brachycephalic Syndrome in Dogs. Compendium 25 no. 1, p. 48-55.

16. Monnet E. (2003). Brachycephalic Airway Syndrome. In: Slatter D.H., ed. Textbook of Small Animal Surgery. 3rd edition. Volume 1. Saunders, Philadelphia , p.808 – 813.

17. Hawkins E.C. (2009). Respiratory System Disorders. In: Nelson R.W., Couto C.G., ed. Small Animal Internal Medicine. 4th edition. Mosby, Elsevier, St. Louis, Missouri, p. 243-245.

18. Oechtering G.U., Ingmar K., Noeller C. (2008a). Brachycephalic Airway Syndrome. Part 1: A new understanding – it's an intranasal problem!. NAVC Conference 2008. p. 1450-1451.

19. Oechtering G.U., Hueber J.P., Noeller C. (2008b). Brachycephalic Airway Syndrome. Part 2: Laser assisted turbinectomy (LATE) – A novel therapeutic approach. NAVC Conference 2008. p. 1452, 2564.

20. Oechtering G.U., Alef M., Noeller C. (2008c). Brachycephalic Airway Syndrome. Part 3: Succesful Anesthesia and Recovery. NAVC Conference 2008. p. 1454-1455.

21. Oechtering G.U., Hueber J., Noller C. New aspects of brachycephalia in dogs and cats. Options: treatment modalities. www.brachycephalia.com.

22. Pink J.J., Doyle R.S., Hughes J.M., Tobin E., Bellenger C.R. (2006). Laryngeal collapse in seven brachycephalic puppies. Journal of Small Animal Practice 47, p. 131-135.

23. Poncet C.M., Dupre G.P., Freiche V.G., Estrada M.M., Poubanne Y.A., Bouvy B.M. (2005). Prevalance of gastrointestinal tract lesions in 73 brachycephalic dogs with upper respiratory syndrome. Journal of Small Animal Practice 46, p. 273-279.

24. Poncet C.M., Dupre G.P., Freiche V.G., Bouvy B.M. (2006). Long-term results of upper respiratory syndrome surgery and gastrointestinal tract medical treatment in 51 brachycephalic dogs. Journal of Small Animal Practice 47, p. 137-142.

25. Riecks T.W., Birchard S.J., Stephens J.A. (2007). Surgical correction of brachycephalic syndrome in dogs: 62 cases (1991-2004). Journal of American Veterinary Medical Association 230, p.1324-1328.

26. Tilley L.P., Smith F.W.K. (2007). Brachycephalic Airway Syndrome. In: Blackwell's Five-minute Veterinary Consult: Canine and Feline. 4th edition. Blackwell Publishing, Iowa, p. 172-173.

27. Torrez C.V., Hunt G.B. (2006). Results of surgical correction of abnormalities associated with brachycephalic airway obstruction syndrome in dogs in Australia. Journal of Small Animal Practice 47, p. 150-154.

DANKWOORD

Graag wil ik enkele personen bedanken voor hun bijdrage aan deze casusbespreking.

Eerst en vooral wil ik mijn promotor, Dierenarts Alejandro Rubio, bedanken voor zijn enthousiaste suggesties en tips, hulp bij het opzoeken van de relevante literatuur en de verbeteringen en commentaar op mijn werk.

Daarnaast wil ik graag mijn ouders bedanken voor de tijd die zij hebben besteed aan het nalezen van mijn masterproef, hun interesse in mijn studie en morele steun.

UNIVERSITEIT GENT

FACULTEIT DIERGENEESKUNDE

Academiejaar 2010 - 2011

TRACHEACOLLAPS BIJ DE HOND

door

Lianne VAN LIENDEN

Promotor: Dierenarts Beatrice Wegge

Casusbespreking in het kader
van de Masterproef

De auteur en de promotor(en) geven de toelating deze studie als geheel voor consultatie beschikbaar te stellen voor persoonlijk gebruik. Elk ander gebruik valt onder de beperkingen van het auteursrecht, in het bijzonder met betrekking tot de verplichting de bron uitdrukkelijk te vermelden bij het aanhalen van gegevens uit deze studie.
Het auteursrecht betreffende de gegevens vermeld in deze studie berust bij de promotor(en). Het auteursrecht beperkt zich tot de wijze waarop de auteur de problematiek van het onderwerp heeft benaderd en neergeschreven. De auteur respecteert daarbij het oorspronkelijke auteursrecht van de individueel geciteerde studies en eventueel bijhorende documentatie, zoals tabellen en figuren.
De auteur en de promotor(en) zijn niet verantwoordelijk voor de behandelingen en eventuele doseringen die in deze studie geciteerd en beschreven zijn.

VOORWOORD

Graag wil ik enkele personen bedanken voor hun bijdrage aan deze casusbespreking.

Eerst en vooral wil ik mijn promotor, Dierenarts Beatrice Wegge, bedanken voor de verbeteringen en enthousiaste suggesties en tips.

Tot slot bedank ik mijn ouders voor de tijd die zij hebben besteed aan het nalezen van mijn casusbespreking en voor hun morele steun en interesse in mijn studie.

INHOUDSOPGAVE

Samenvatting 1
1. Inleiding 2
2. Literatuurstudie 3
2.1. Etiologie en pathofysiologie 3
2.2. Klinische symptomen 5
2.3. Diagnose 6
2.3.1. Algemeen klinisch onderzoek 6
2.3.2. Radiografie 7
2.3.3. Tracheoscopie 9
2.3.4. Laboresultaten 10
2.3.5. Echografie 10
2.4. Differentiaal diagnose 11
2.5. Behandeling 12
2.5.1. Medicamenteuze behandeling 12
2.5.2. Chirurgische behandeling 15
2.6. Prognose 17
3. Casuïstiek 18
3.1. Anamnese 18
3.2. Algemeen Klinisch onderzoek: 19
3.3. Verdere onderzoeken: 20
3.3.1. Radiografisch onderzoek: 20
3.4. Advies: 22
3.5. Operatie: 22
3.6. Controlebezoek twee weken na operatie: 23
3.6.1. Algemeen klinisch onderzoek: 23
3.6.2. Radiografisch onderzoek: 23
3.6.3. Advies: 25
3.7. Consult tien maanden later: 25
3.7.1. Algemeen onderzoek 25
3.7.2. Radiografisch onderzoek: 26
3.7.3. Keelinspectie: 26
3.7.4. Tracheoscopie: 27
3.8. Opvolging: 27
4. Discussie 28
5. Literatuurlijst 30

SAMENVATTING

Het eerste luik van de masterproef omvat een uitgebreide literatuurstudie over de problematiek van tracheacollaps. Tracheacollaps is een progressieve, degeneratieve aandoening, die vooral bij kleine en miniatuurrassen wordt waargenomen. De precieze oorzaak is nog onbekend, maar een multifactoriële etiologie wordt vermoed. Het signalement tezamen met een chronische geschiedenis van intermitterend hoesten en ademhalingsmoeilijkheden kan een vermoeden van tracheacollaps opwekken, maar andere methoden zoals radiografie en tracheoscopie zijn vereist voor het stellen van een definitieve diagnose. Wegens het progressieve karakter van deze aandoening kan tracheacollaps levensbedreigend worden indien er niet wordt ingegrepen. De aandoening is echter niet te genezen, maar een palliatieve behandeling moet worden ingesteld om de levenskwaliteit van het dier te optimaliseren. Een medicamenteuze behandeling, in de vorm van anti-inflammatoire middelen, hoestremmers en eventueel bronchodilatators, is in de meeste gevallen succesvol. Indien dit geen verbetering geeft, kan er een poging worden gedaan tot het plaatsen van extraluminale prothesen of een intraluminale stent. Een volledig gedetailleerde case-bespreking wordt gehouden in het tweede luik van deze masterproef.

1. INLEIDING

Tracheacollaps en chronische bronchitis zijn de twee meest voorkomende vormen van chronische luchtweg aandoeningen bij de hond (Padrid en Amis, 1992).

De trachea van de hond omvat ongeveer 36 tot 45 trachearingen (Dabanoğlu et al., 2008), die opgebouwd zijn uit meerdere C-vormige kraakbeenringen en verbonden zijn door middel van annulaire ligamenten. De musculus trachealis, die ook wel dorsale tracheale membraan wordt genoemd, zorgt voor een afsluiting van de dorsale opening van de kraakbeenringen, waardoor een gesloten geheel wordt gevormd. De trachea is een flexibele structuur, die de bovenste en onderste luchtwegen met elkaar verbindt en zowel intra- als extrathoracaal loopt (Padrid en Amis, 1992). De trachea splitst zich in de twee hoofdbronchen ter hoogte van de vierde of vijfde thoracale wervel en deze plaats wordt de carina genoemd (Hedlund, 1987). Ondanks de flexibiliteit van de trachea is het toch een rigide structuur, die normaal gezien slechts weinig in diameter verandert tijdens de ademhaling (Johnson, 2008).

Tracheacollaps is een degeneratieve aandoening (Payne et al., 2006), die wordt gekenmerkt door een dorsoventrale afplatting van de trachearingen met een reductie van de diameter van het lumen tot gevolg (Johnson, 2008). Hierdoor komt er meer spanning op de musculus trachealis te staan en eventueel kan er een neurogene spierartrofie van deze spier optreden. Dit veroorzaakt een verlenging van de spier, waardoor deze tot in het lumen prolabeert met een dynamische collaps tot gevolg (Johnson, 2008). De collaps kan ontstaan ter hoogte van het cervicale of thoracale deel van de trachea of kan beide segmenten betrekken (Tilley en Smith, 2007). Een collaps van de volledige trachea kan worden waargenomen in ongeveer 46% van de gevallen, van de cervicale trachea in 35% en intrathoracaal met eventueel collaps van de hoofdbronchen in 19% van de gevallen. Indien de bronchen in het proces zijn betrokken kan de aandoening bronchomalacie worden genoemd (Ettinger, 2010).

Er bestaat ook een laterale vorm van tracheacollaps. Deze vorm wordt echter minder frequent waargenomen en treedt vrijwel nooit spontaan op. Het kan worden gezien na een chondrotomie ter correctie van de dorsoventrale vorm van tracheacollaps (Ettinger en Ticer, 1983).

Honden met tracheacollaps worden vaak binnen gebracht met een chronische geschiedenis van intermitterende hoesten en ademhalingsmoeilijkheden (Tilley en Mason, 2004). Naast het respiratiestelsel is het mogelijk dat er bij tracheacollaps nog andere orgaansystemen aangetast zijn. Het cardiovasculair stelsel kan veranderingen vertonen en dit ten gevolge van de pulmonaire hypertensie. Daarnaast kan het zenuwstelsel aangetast zijn. Syncopes kunnen optreden door de aanwezigheid van hypoxie of ten gevolge van een vasovagale reflex geïnduceerd door het hoesten (Tilley en Smith, 2007).

Er bestaat nog onenigheid omtrent de oorzaak en meest effectieve behandelingsmethode van tracheacollaps (Herrtage en White, 2000). Een behandeling van tracheacollaps is niet curatief en bestaat uit een medicamenteuze behandeling of een reconstructie van de trachea (Jerram en Fossum, 1997). Volgens Herrtage en White (2000) is een medicamenteuze behandeling in de meeste gevallen succesvol, indien de secundaire factoren kunnen worden geidentificeerd en verwijderd en moet deze optie altijd uitgeprobeerd worden alvorens chirurgie te overwegen.

2. LITERATUURSTUDIE

2.1. ETIOLOGIE EN PATHOFYSIOLOGIE

Het lumen van een normale trachea verandert nauwelijks in diameter tijdens de ademhaling. De trachea dilateert in geringe mate gedurende inspiratie en vernauwt lichtjes bij de expiratie (Hedlund, 1987). Lucht verlaat de longen tijdens de expiratie als gevolg van het drukverschil tussen de alveolen en de atmosfeer. Door de vermindering van de negatieve druk in de thorax hebben de intrathoracale trachea en de bronchen de neiging om te collaberen. De druk in het extrathoracale deel van de trachea blijft groter dan de omgevende atmosferische druk en dit deel heeft aldus niet de tendens om te collaberen. Tijdens de inspiratie wordt de pleurale druk negatiever, waardoor de intrathoracale luchtwegen als het ware worden opengetrokken. Door deze druk wordt de lucht aangezogen van de glottis tot in de alveolen. Er is echter ook een negatieve druk aanwezig in het lumen van de extrathoracale luchtwegen, waardoor deze de neiging hebben te collaberen (Padrid en Amis, 1992).

Tracheacollaps wordt voornamelijk waargenomen bij honden van middelbare tot oudere leeftijd (Hedlund, 2007). De meeste honden met tracheacollaps worden op een leeftijd van 6 tot 7 jaar aangeboden in de praktijk. Vaak zijn de symptomen reeds enkele jaren aanwezig. Gemiddeld 25 % van de honden met tracheacollaps vertonen al klinische symptomen op een leeftijd van zes maanden (Herrtage en White, 2000). De toy- en miniatuurrassen zijn gepredisponeerd. Zo wordt tracheacollaps het meest waargenomen bij de Yorkshire terriër (Herrtage en White, 2000). Andere frequent aangetaste rassen zijn de Miniatuur Poedel, Chihuahua, Pomeriaan, Shih Tzus en de Lhasa Apsos (Ettinger, 2010). Deze aandoening kan in zeer zeldzame gevallen voorkomen bij grotere hondenrassen, maar ontstaat dan voornamelijk ten gevolge van een trauma, misvorming of intra- en extraluminale massa's (Hedlund, 2007). Er bestaat geen geslachtspredispositie voor het ontwikkelen van tracheacollaps (Tilley en Smith, 2007).

De precieze oorzaak van tracheacollaps is nog onbekend, maar een multifactoriële oorsprong wordt vermoed. Volgens Tilley en Smith (2007) worden een chronische luchtwegaandoening naast nutritionele, congenitale en familiale defecten in de chondrogenese vooropgesteld als mogelijke, oorzakelijke factoren. Er is een sterk vermoeden dat tracheacollaps congenitaal van oorsprong is, aangezien het bijna altijd voorkomt bij kleine rassen, die enkele karakteristieken van chondrodystrofie vertonen (Padrid en Amis, 1992) en waarbij de klinische symptomen vaak reeds tot uiting komen op jonge leeftijd. Voor de ontwikkeling van tracheacollaps lijkt de aanwezigheid van zowel een primaire afwijking van het kraakbeen als secundaire factoren vereist te zijn (Figuur 1). Veel honden met een anatomisch afwijkende trachea kunnen asymptomatisch blijven, totdat secundaire factoren aanleiding geven tot de uiting van het syndroom. Aangetaste honden beginnen het leven aldus met een abnormale trachea. Het ontwikkelen van tracheacollaps bij honden met een normale trachea is zodoende weinig waarschijnlijk (Herrtage en White, 2000).

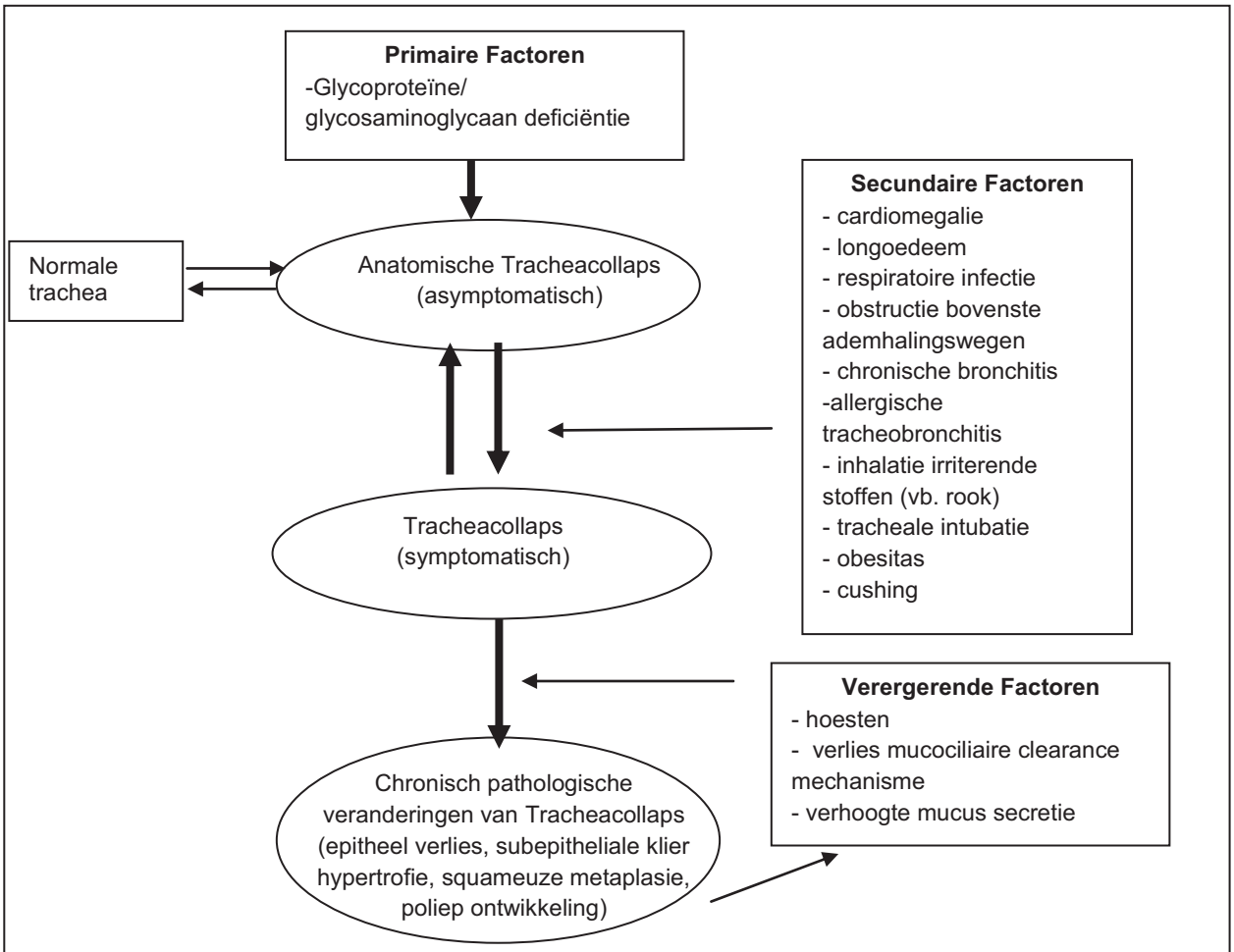

Figuur 1: Mogelijke etiologische factoren in het ontstaan van tracheacollaps (Naar Herrtage en White,2000)

De kraakbeenringen van een normale trachea hebben op histopathologisch onderzoek een homogeen uitzicht. Het kraakbeen bestaat uit chondrocyten, die in groepjes van twee, drie of vier binnen ovale lacunae liggen en omgeven zijn door matrix. Deze cellen liggen met hun longitudinale as parallel aan de vezels van het perichondrium. Het kraakbeen wordt omgeven door dit perichondrium, dat bestaat uit collageen bindweefsel. De musculus trachealis dorsalis bestaat uit glad spierweefsel met daartussen enkele bindweefselvezels (Dallman et al., 1988). Bij tracheacollaps is het kraakbeen hypocellulair en heeft het zijn homogeen uitzicht verloren. Op scanning elektron microscopisch onderzoek heeft de matrix een poreus aspect, dat bestaat uit ad random georganiseerde bindweefsel vezels met daartussen grote gaten en spleten. Door de matrix heen lopen veel capillairen, die een aanwijzing zijn voor degeneratie van het weefsel (Dallman et al., 1985). Het kraakbeen bevat minder mucopolysacchariden, glycoproteïnen en glycosaminoglycanen in de matrix, waardoor er minder water gebonden kan worden. Dit heeft verweken van de trachearingen tot gevolg (Herrtage en White, 2000). Vooral de deficiëntie aan chondroïtine sulfaat is hier verantwoordelijk voor (Dallman et al., 1988). Uit een onderzoek van Done en Drew (1976) werd opgemerkt, dat bij de meeste honden met tracheacollaps vrijwel alle trachearingen in het proces betrokken waren, maar dat vooral het middelste deel van de trachea de ergste aantasting

vertoonde. De lengte van de kraakbeenringen op doorsnede bedroeg slechts 40 tot 80% van de normale lengte. De ratio tussen de breedte en de hoogte van de tracheale kraakbeenringen is bij een normale trachea 1 : 1, maar bij tracheacollaps kan deze ratio tot 4 : 1 oplopen. Dit zorgt voor een viervoudige verlenging van het dorsale tracheale membraan, met als gevolg een prolaps tot in het lumen. Door de aanwezigheid van een grotere hoeveelheid fibreus bindweefsel en glad spierweefsel was het tracheale membraan ook dikker dan normaal. Multifocaal was er grotendeels verlies van het epitheel, metaplasie en een toename in het aantal muceuze klieren. Deze muceuze klieren waren eveneens hyperactief. In het tracheale lumen was er ter hoogte van de collaps dikwijls spumeus vocht of een mucopurulent exsudaat te zien. Tot slot werd er door middel van histologisch onderzoek van de longen bij de grote meerderheid van honden met tracheacollaps pathologische veranderingen opgemerkt. Zo vinden we bij de meeste honden een bijkomende purulente bronchopneumonie.

Secundaire factoren, die een hond met asymptomatische tracheacollaps kan doen aanzetten tot het krijgen van een symptomatische tracheacollaps, zijn cardiomegalie, obesitas, chronische bronchitis, longoedeem, infectie van de luchtwegen, allergische tracheobronchitis, obstructie van de bovenste luchtwegen, tracheale intubatie, cushing en inhalatie van irriterende stoffen (Herrtage en White, 2000).

2.2. KLINISCHE SYMPTOMEN

Het meest voorkomende symptoom bij tracheacollaps is hoesten. De hoest wordt meestal omschreven als een droge, snaterende hoest (Tilley en Smith, 2007). Een productieve hoest of de afwezigheid van hoesten is ook mogelijk. Tracheacollaps mag in deze gevallen dus niet worden uitgesloten (Mason en Johnson, 2004). Het hoesten wordt veroorzaakt door een chronische inflammatie van de tracheale mucosa. Door het hoesten verergert deze inflammatie en heeft deze in de meeste gevallen een metaplasie van het respiratorische epitheel tot gevolg (Hedlund, 2007). De mucociliaire clearance wordt eveneens verstoord door verlies van de gecilieerde epitheelcellen en de aanwezigheid van hyperplastische subepitheliale klieren. Het resultaat hiervan is dat hoesten vereist wordt in het kader van de tracheo-bronchiale clearance (Herrtage en White, 2000). De hoest, die initieel slechts mild aanwezig is, kan om de bovenstaande reden verergeren en wordt dikwijls paroxysmaal en persisterend naarmate de aandoening vordert (Mason en Johnson, 2004). Initieel is de hoest slechts gedurende de dag aanwezig, maar incidenteel treedt het ook ’s avonds op (Ettinger, 2010).

Door de tracheale mucus wordt het frequent opgemerkt dat honden kokhalzen na het hoesten (Hedlund,1991). Dit treedt op in 50% van de gevallen van tracheacollaps (Hedlund, 2007). Kokhalzen kan in sommige gevallen ook kort na het eten of drinken worden geobserveerd en dit heeft waarschijnlijk een verband met een parese of paralyse van de larynx, een aandoening die in ongeveer 30% van de honden met tracheacollaps voorkomt (Hedlund, 1991).

Naast hoesten kunnen ook andere ademhalingsgeluiden, zoals een piepende ademhaling of een stridor voorkomen. Doch is de afwezigheid van abnormale ademhalingsgeluiden evenzeer mogelijk (Hedlund, 2007). Ademhalingsmoeilijkheden, zoals dyspnee worden dikwijls waargenomen. Bij cervicale

tracheacollaps treedt dit op tijdens de inspiratie, terwijl de symptomen bij intrathoracale collaps of collaps van de hoofdbronchen gedurende de expiratie worden opgemerkt (Johnson, 2008).

In zeer ernstige gevallen van tracheacollaps kan ademnood, inspanningsintolerantie, cyanose of syncope optreden (Johnson, 2008). Andere veranderingen in het bewustzijn kunnen zich eveneens voordoen. Zo kan de hond nerveuzer of rustelozer worden en in sommige gevallen zelfs delirium vertonen (Johnson en McKiernan, 1995).

De mate van inspanningsintolerantie is proportioneel met de graad van de collaps en activiteit van de hond (Mason en Johnson, 2004). De ernst van de andere klinische symptomen staat echter niet in direct verband met de mate van de anatomische veranderingen in de trachea (Herrtage en White, 2000).

Klinische symptomen kunnen uitgelokt worden of verergeren bij inspanning, eten en drinken, excitatie, warm vochtig weer, tracheïtis, compressie van de trachea en inhalatie van noxa zoals rook en andere irriterende stoffen (Hedlund, 2007).

2.3. DIAGNOSE

2.3.1. Algemeen klinisch onderzoek

Bij het algemeen klinisch onderzoek moet men vooral aandacht besteden aan de bovenste en onderste luchtwegen en aan het cardiovasculair systeem (Brayley en Ettinger, 1995). Het is echter ook mogelijk dat er geen abnormaliteiten worden gevonden bij algemeen klinisch onderzoek van honden met een vermoeden van tracheacollaps (Hedlund,1991).

De kleur van de mucosae kan variëren van roze tot cyanotisch, afhankelijk van de ernst van de ademhalingsproblemen. Meestal is er geen koorts aanwezig, maar een temperatuurstijging is mogelijk wanneer de hond in erge ademnood verkeerd. Indien deze ademnood niet wordt opgeheven kan een hyperthermie ontstaan (Ettinger, 2010). De honden hebben doorgaans een normale eetlust en goede lichaamsconditie. Het is opvallend dat veel van de aangetaste honden lijden aan obesitas (Padrid en Amis, 1992).

De trachea moet goed worden gepalpeerd. Indien het een cervicale tracheacollaps betreft, kan men bij magere honden soms de laterale randen van de trachea voelen. Door een toename in gevoeligheid van de trachea (Tilley en Smith, 2007) lokt de palpatie in de meeste gevallen hoesten uit (Hedlund, 2007). Bij auscultatie van de cervicale trachea is een turbulentie van de luchtstroom hoorbaar (Herrtage en White, 2000). Dit is vooral op te merken aan de muzikale en piepende ademgeluiden wanneer er ter hoogte van de vernauwing wordt geausculteerd (Tilley en Smith, 2007). Auscultatie van de longen is meestal normaal, tenzij de hond een bijkomstige chronische bronchitis heeft, dan kunnen inspiratoire “crackles” en expiratoire “wheezes” worden gehoord (Padrid en Amis, 1992). Vaak worden de longgeluiden echter gemaskeerd door de geluiden afkomstig van de trachea. Soms is een eind-expiratoire “snap” te horen. Deze ontstaat wanneer de wanden van de intrathoracale luchtwegen gedurende een krachtige expiratie tegen elkaar collaberen (Tilley en Smith, 2007).

De hartfrequentie van honden met tracheacollaps is vaak normaal of vertraagd en meestal is er een sinusartimie aanwezig. Bij honden met linker hartfalen, een secundaire factor die aanleiding kan geven tot tracheacollaps, verdwijnt deze sinusaritmie dikwijls en is de hartfrequentie verhoogd. De hoest bij linker hartfalen is eerder een zachte en productieve hoest, maar het gedilateerde linker atrium kan druk uitoefenen op de linker hoofdbronchus, waardoor een harde droge hoest ook mogelijk is (Herrtage en White, 2000). Veel honden hebben tegelijkertijd een mitralisklepinsufficiëntie, waardoor een bijgeruis kan worden gehoord op auscultatie. Men moet echter niet gelijk aannemen dat de klinische symptomen het resultaat zijn van hartfalen, aangezien tracheacollaps dezelfde symptomen kan geven en de mitralisklepinsufficiëntie subklinisch kan zijn (Kuehn en Roudebush, 1991). Indien de hond een zeer erge dyspnee heeft, kan dit leiden tot pulmonaire hypertensie, met eventueel rechter hartfalen tot gevolg. Door de pulmonaire hypertensie kan een vertraagde sluiting van de pulmonalisklep optreden, wat op hartausculatie als een gespleten tweede harttoon tot uiting komt (Mason en Johnson, 2004).

Een echocardiogram wordt aangeraden indien de hond een bijgeruis heeft of indien er een bijkomende hartafwijking aanwezig is (Jerram en Fossum, 1997). Op echocardiografisch onderzoek worden in ongecompliceerde gevallen geen afwijkingen vastgesteld, behalve een P-pulmonale (verhoogde P-golf), die het resultaat is van de pulmonaire hypertensie (Ettinger, 2010).

Frequent wordt er een hepatomegalie opgemerkt. De oorzaak hiervan is nog onbekend (Tilley en Smith, 2007), maar er wordt vermoed dat dit ontstaat ten gevolge van een chronische congestie door rechter hartfalen, vetinfiltratie bij obese honden of door steroid hepatopathie bij de ziekte van Cushing, een aandoening die frequent voorkomt bij honden met tracheacollaps (White en Williams,1994) .

2.3.2. Radiografie

Radiografische opnames moeten in twee verschillende richtingen worden gemaakt, namelijk een laterale en een ventro-dorsale of dorso-ventrale opname (Ettinger, 2010). Indien de trachea gesuperponeerd wordt over de wervelkolom kan er een tangentiële rostro-caudale skyline opname worden gemaakt. De trachea heeft op deze laatste opname een ovaal, C-vormig of halvemaanvormig uitzicht. De opnames moeten zowel tijdens de inspiratie als tijdens de expiratie worden genomen om een dynamische tracheacollaps aan te kunnen tonen (Herrtage en White, 2000). Naast het diagnostiseren van een collaps van de trachea, kunnen onderliggende long- en hartafwijkingen ook geïdentificeerd worden (Jerram en Fossum, 1997).

Het verloop van de trachea wordt met behulp van de ventrodorsale opnames beoordeeld. De trachea loopt aan de rechterkant van de wervelkolom en kruist de middenlijn ter hoogte van de bifurcatie (Ettinger, 2010).

Op laterale radiografische opnames tijdens de inspiratie kan men een cervicale tracheacollaps en een ballonering van de intrathoracale trachea ter hoogte van de carina waarnemen. Gedurende de expiratie kan een collaps van de intrathoracale trachea en de hoofdbronchen worden aangetoond. Tegelijkertijd kan men een ballonering van de cervicale trachea waarnemen (Johnson, 2008). Verlies van

detail op radiografische opnames ter hoogte van de dorsale rand van de trachea kan in ernstige gevallen van tracheacollaps worden geobserveerd en is een gevolg van het doorzakken van het dorsale tracheale membraan. De ventrale rand is daarentegen altijd goed afgelijnd (Ettinger, 2010). De positionering van de hond voor laterale opnames moet voorzichtig gebeuren, aangezien een hyperextensie van de nek kan leiden tot een compressie van de trachea en hierdoor een vernauwing van de trachea ter hoogte van de borstingang kan veroorzaken. Een foutieve diagnose van tracheacollaps kan eveneens worden gesteld ten gevolge van superimpositie van weke delen structuren, zoals de nekspieren en de slokdarm, over de trachea ter hoogte van de borstingang (Jerram en Fossum, 1997).

Er zijn verschillende meetmethoden ter bepaling van de tracheale diameter en om te bepalen of er een collaps optreedt. Op laterale opnames moet de diameter van een normale trachea gelijk zijn aan de diameter van het cricoïd kraakbeen en de diameter moet drie maal de diameter van het proximale derde van de derde rib zijn (Suter et al., 1972). Volgens Harvey en Fink (1982) moet de ratio tussen de diameter van de trachea en de afstand tussen het ventrale deel van de eerste thoracale wervel en de dorsale rand van het manubrium minimaal 0,16 zijn. Indien deze ratio kleiner is, kan men spreken van tracheacollaps (Harvey en Fink, 1982). De diameter van een normale trachea verkleint geleidelijk van de larynx tot aan de borstingang, waarna deze weer geleidelijk aan toeneemt. Een collaps van de trachea bedraagt meestal een derde van de lengte van de trachea en de vernauwing loopt geleidelijk over in de normale diameter over een afstand van twee tot drie centimeter (Ettinger, 2010).

Tracheacollaps kan in slechts 60% van de gevallen van tracheacollaps met een vernauwing van meer dan 50% worden gediagnosticeerd (Hedlund, 2007) en mag dus niet worden uitgesloten wanneer er geen abnormaliteiten worden teruggevonden op de radiografieën (Johnson, 2008).

Het wordt aangeraden om honden met erge ademnood vooraf te preoxygeneren en de radiografische opnames in staande positie met een horizontale straal te maken indien ze niet op hun zij willen blijven liggen (Nelson, 2003).

Fluoroscopie kan worden gebruikt om dynamische veranderingen in de trachea tijdens de ademhaling waar te nemen, zoals onder andere het fladderen van het dorsale tracheale membraan (Herrtage en White, 2000). De hoofdbronchen kunnen ook worden beoordeeld, wat zeer nuttig is, aangezien een collaps van de hoofdbronchen op radiografie frequent wordt gemist (Jerram en Fossum, 1997). De hond wordt op de laterale kant geplaatst en zowel de inspiratoire als de expiratoire opnames worden gemaakt. Bijkomend wordt er tijdens de door tracheale palpatie uitgelokte hoestaanval een opname genomen. Slow motion studies of video-opnames kunnen worden gebruikt om de graad van collaps te bepalen, wat nuttig kan zijn als er besloten wordt een stent te plaatsen (Ettinger, 2010). Deze methode vereist echter speciale apparatuur, die in vele gevallen slechts op universiteiten en in grote dierziekenhuizen aanwezig is. Een ander nadeel van fluoroscopie is de langdurige blootstelling aan straling in vergelijking met een normale radiografie (Macready et al., 2007).

2.3.3. Tracheoscopie

Tracheoscopie wordt beschouwd als de gouden standaard voor het stellen van de diagnose (Herrtage en White, 2000). Het wordt echter niet routinematig gebruikt als diagnostisch middel omwille van het anesthetisch risico en de beschikbaarheid van minder invasieve methodes (Payne et al., 2006). Een tracheoscopie wordt aangeraden bij honden met tracheacollaps voordat deze chirurgie ondergaan en bij honden waarbij een tracheacollaps wordt vermoed, maar waar er op radiografieën en fluoroscopie geen afwijkingen konden worden waargenomen (Hedlund, 2007).

Voor een tracheoscopie is een volledige anesthesie vereist (Ettinger, 2010). Er kan gebruik worden gemaakt van zowel een rigide als een flexibele endoscoop. De diameter van de endoscoop moet zo klein mogelijk zijn, om toe te laten dat de hond rondom de endoscoop kan ademen. Het is echter aangeraden om een zuurstofslang op de biopsie port van de endoscoop aan te sluiten om hypoxie te voorkomen. De snelheid van de zuurstofsupplementatie mag niet te hoog staan, aangezien dit zou kunnen leiden tot barotrauma (Hedlund, 2007).

Wegens de hoge prevalentie van larynxcollaps of -paralyse in honden met tracheacollaps moet men bij het inbrengen van de endoscoop de larynx goed bekijken en moet zijn functie worden beoordeeld (Tangner en Hobson, 1982). De vorm van de kraakbeenringen, afplatting van de trachea en bronchi en veranderingen in het dorsale tracheale membraan kunnen worden geobserveerd (figuur 2) (Nelson, 2003). Daarnaast kan de tracheale mucosa direct worden gevisualiseerd om te zien of er inflammatie of ulceraties aanwezig zijn (Brayley en Ettinger, 1995). De mucosa is in de meeste gevallen hyperemisch, maar er kan meestal geen exsudaat worden waargenomen (Ettinger, 2010). Staalnames voor cytologie of bacteriële cultuur zijn nuttig voor het onderzoeken van onderliggende luchtwegaandoeningen (Brayley en Ettinger, 1995). Stalen kunnen worden genomen door middel van een tracheaal spoeling. Hierbij wordt er aangeraden om dit via een transorale benadering te doen in plaats van transtracheaal, omdat deze laatste techniek te traumatisch is (Johnson, 2008).

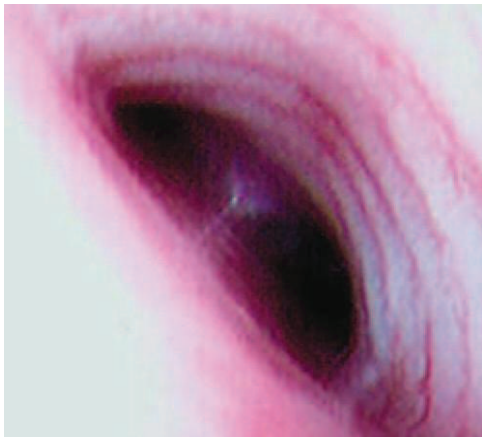

Figuur 2: Tracheoscopie van een hond met tracheacollaps (Payne et al., 2006).
Afplatting van de trachea is te zien met zicht op de splitsing van de trachea in de hoofdbronchen.

Aan de hand van tracheoscopie is er een graderingsysteem geformuleerd om de mate van tracheacollaps te bepalen. Er bestaan vier graden van tracheacollaps (Mason en Johnson, 2004).

- Graad 1: de C-vorm van de kraakbeenringen blijft behouden, maar de musculus trachealis zakt lichtjes door tot in het lumen, waardoor er een reductie van 25% van de tracheale diameter optreedt (Hedlund, 2007).

- Graad 2: de kraakbeenringen zijn lichtjes afgeplat en de musculus trachealis is wat uitgerokken, waardoor deze nog meer in het lumen doorzakt. Een vermindering van 50% van het tracheale lumen kan worden waargenomen (Hedlund, 2007).
- Graad 3: de kraakbeenringen zijn bijna volledig afgeplat (Hedund, 2007) en de musculus trachealis is zodanig uitgerokken dat deze de tracheale mucosa van de tegenovergestelde kant raakt. Een reductie van 75 % van de diameter wordt waargenomen (Tilley en Smith, 2007).
- Graad 4: de kraakbeenringen zijn volledig afgeplat en beginnen naar dorsaal toe om te buigen. Dit, tezamen met het contact van de musculus trachealis met het ventrale oppervlakte van de trachea, kan de trachea een dubbel lumen uitzicht geven. Minder dan 10% van het oorspronkelijke lumen is nog aanwezig (Tilley en Smith, 2007).

2.3.4. Laboresultaten

Hematologisch en biochemisch bloedonderzoek, serologie en een urineonderzoek moeten worden uitgevoerd om de algemene toestand van de hond te bepalen indien de hond onder anesthesie moet worden gebracht. Naast preanesthetische evaluatie zijn deze onderzoeken eveneens nuttig om eventuele onderliggende aandoeningen op te sporen (Brayley en Ettinger, 1995). Hematologisch en biochemisch onderzoek van serum is meestal normaal, tenzij er andere systemische aandoeningen aanwezig zijn. Bij veel honden is de alkalische fosfatase mild tot matig gestegen (Hedlund, 2007). Een inflammatoir leukogram kan een aanwijzing zijn voor stress of een pneumonie. De aanwezigheid van een eosinofilie kan wijzen op bronchitis, eosinofiele pneumonie, hartworm infestatie, larvale migratie, erge weefselschade of andere ziekten (Johnson en McKiernan,1995).

Om de ernst van de tracheacollaps te evalueren kan een bloedgasanalyse worden gedaan om zo de zuur-base status te bepalen (Ettinger, 2010).

2.3.5. Echografie

Echografie kan gebruikt worden om dynamische veranderingen in de structuur van de trachea aan te tonen. De musculus trachealis en de tracheale mucosa worden met deze techniek niet beoordeeld. Echografie is een niet-invasieve methode, die op weinig of niet gesedeerde honden wordt toegepast. Zodoende kan deze methode ook bij honden met dyspnee aangewend worden, waarbij de echo in zowel liggende als staande positie met minimaal discomfort voor het dier kan uitgevoerd worden (Rudorf et al., 1997). Een nadeel van echografie is echter de slechte beeldkwaliteit ten gevolge van de aanwezigheid van lucht in de trachea en de onmogelijkheid om de intrathoracale trachea te beoordelen en de thorax te onderzoeken op onderliggende aandoeningen (Macready et al., 2007).

De regio van de larynx en de trachea wordt geschoren en echogel wordt op deze plaats aangebracht (Rudorf et al., 1997). De nek van de hond zal in een neutrale positie worden gelegd, waarna een hoge frequentie transducer met een “stand-off” ventraal over de trachea, net caudaal van de larynx, wordt geplaatst. Een transversaal beeld wordt gemaakt en de trachea moet zowel tijdens de inspiratie,

als expiratie worden bekeken. Daarna moet de transducer geleidelijk naar caudaal toe worden bewogen tot aan de borstingang, zodat de gehele cervicale trachea is geïnspecteerd. Dezelfde procedure wordt herhaald met de nek in hyperextensie (Herrtage en White, 2000).

De trachea van een normale hond is op transversaal beeld te zien als een hyperechogene structuur, die zowel met de nek in neutrale positie als in hyperextensie een ronde vorm heeft (figuur 3). Bij honden met tracheacollaps is de hyperechogene structuur rond, ovaal of boonvormig, naargelang de ernst van de collaps. Wanneer de nek echter in hyperextensie wordt gehouden ziet de trachea er boonvormig uit (Rudorf et al., 1997).



Figuur 3: Echografische beelden van een normale en afwijkende thrachea van een hond (naar Rudorf et al., 1997).

1: Normale trachea met de nek in neutrale positie; 2: Normale trachea met de nek in hyperextensie; 3: Tracheacollaps met de nek in neutrale positie; 4: Tracheacollaps met de nek in hyperextensie.
De pijlen tonen de aflijning van de trachea aan; de zwarte structuur bovenaan het beeld is de standoff van de transducer.

2.4. DIFFERENTIAAL DIAGNOSE

Er zijn veel verschillende mogelijke oorzaken van hoesten en dyspnee bij kleine rassen. Naast tracheacollaps moet er worden gedacht aan het brachycefaal obstructief syndroom, larynxaandoeningen, chronische bronchitis, infectieuze tracheobronchitis, hartworminfestaties en primaire long- of

hartaandoeningen (Mason en Johnson, 2004). Daarnaast kunnen een tonsillitis, tracheahypoplasie, allergieën, stenose van de trachea of tracheale neoplasiëen dezelfde symptomen geven (Hedlund, 2007).

Om een onderscheid te kunnen maken tussen de verschillende mogelijke oorzaken van hoesten bij een hond, moet men verschillende diagnostische testen uitvoeren (Mason en Johnson, 2004). Als

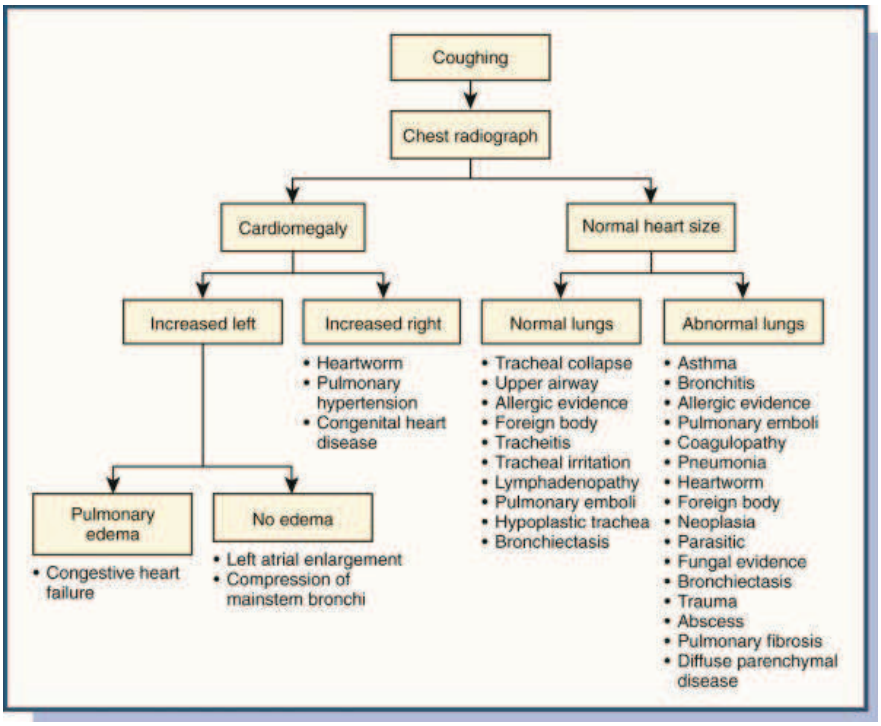

Figuur 4: Diagnostische benadering van een hond met hoesten (Uit: Anderson-Wessberg, 2010)

eerste zullen er thorax radiografieën worden gemaakt, waarbij gekeken moet worden naar de grootte van het hart en de aanwezigheid van longafwijkingen. Op basis hiervan kunnen enkele oorzaken worden gediagnosticeerd (figuur 4). Voor een verder duidelijk onderscheid zijn echter meerdere onderzoeken nodig (Anderson-Wessberg, 2010).

2.5. BEHANDELING

2.5.1. Medicamenteuze behandeling

Een medicamenteuze behandeling heeft niet tot doel de aandoening te genezen (Padrid en Amis, 1992). De bedoeling is om de symptomen onder controle te krijgen en de levenskwaliteit van de hond te verbeteren (Payne et al., 2006). Milde tot matige gevallen van tracheacollaps kunnen op deze manier goed onder controle worden gebracht, op voorwaarde dat de hond geen syncopes of cyanose vertoont (Padrid en Amis, 1992). Een medicamenteuze behandeling wordt aangeraden voor alle honden met een collaps van minder dan 50% en milde klinische symptomen (Hedlund, 2007). Mason en Johnson (2004) hebben uit ervaring ondervonden dat een graad 1 tot 3 tracheacollaps goed reageren op een

medicamenteuze behandeling en dat chirurgie slechts vereist is bij honden met een zeer erge graad 4 collaps.

Indien de hond lijdt aan ademnood, moet dit gezien worden als een spoedgeval. De hond moet eerst gestabiliseerd worden, voordat er diagnostische technieken worden uitgevoerd (Payne et al., 2006). De hond moet worden gekalmeerd en het dier verwijderen van de angstige eigenaar kan hiervoor nuttig zijn (Ettinger, 2010). Door de ademhalingsmoeilijkheden hebben de dieren stress, waardoor ze snel en oppervlakkig gaan ademen met een slechte ventilatie en mogelijks hypoxie tot gevolg. Sedatie is nuttig voor het normaliseren van het tidaalvolume en bijgevolg de ventilatie (Payne et al., 2006). Honden met tracheacollaps worden gebruikelijk gesedeerd met acepromazine (0,05-0,2 mg/kg IV, IM of SC driemaal daags) of diazepam (0,2 mg/kg IV tweemaal daags) (Herrtage en White, 2000). In sommige gevallen kan een diepere sedatie met morfine vereist zijn (Jerram en Fossum, 1997). Vervolgens moet de hond zuurstofsupplementatie krijgen. Initieel gebeurt dit best door middel van een zuurstofmasker. Nadien kan men beter een nasale zuurstofsonde steken, omdat het zuurstofmasker stressvol kan zijn voor het dier (Ettinger, 2010). Indien de ademnood blijft bestaan, moet men de hond intuberen tot de ademhaling normaliseert (Payne et al., 2006). In geval van tachypnee is het mogelijk dat de hond een hyperthermie ontwikkelt en is het van belang dat het dier wordt afgekoeld met icepacks en in een koele omgeving wordt geplaatst (Herrtage en White, 2000). Om oedeem van de larynx en trachea te verminderen moet men kortwerkende corticosteroïden, zoals dexamethasone toedienen (1mg/kg IV), (Ettinger, 2010) of prednisolone (0,5 mg/kg PO tweemaal daags) (Herrtage en White, 2000). Na 7 tot 10 dagen zou men een verbetering moeten verwachten in de klinische symptomen van de hond (Herrtage en White, 2000). Corticosteroïden mogen echter slechts voor een korte duur worden toegediend, aangezien eventuele bijkomende infecties kunnen verergeren, de hond tachypnee, of iatrogene cushing ontwikkelt, vaak toeneemt in gewicht (Herttage en White, 2000) en polyurie-polydipsie kan ontwikkelen (Padrid en Amis, 1992). Het toedienen van corticosteroïden via een mondmasker is ook mogelijk (Tilley en Smith, 2007) en dit zou gepaard gaan met minder neveneffecten. Fluticasone propionaat (110µg/puf; 1 puf twee tot viermaal per dag) kan op die manier worden toegediend. Er moet voor worden gezorgd dat de hond bij de toediening niet hijgt en ongeveer 8 tot 10 maal ademhaalt (Johnson, 2008).

Hoestremmers worden voorgeschreven om de vicieuze cirkel van de hoest te doorbreken (Mason en Johnson, 2004). De hoestremmers verminderen zo de schade en mechanische irritatie van het trachea-epitheel. Men kan hiervoor gebruik maken van opioïd agonist- antagonisten, zoals butorphanol (0,05-0,11 mg/kg IV, IM of SC elke 6-12 uur) of buprenorfine hydrochloride (0,01-0,02 mg/kg IM elke 12 uur). Deze hoestremmers onderdrukken de ademhaling niet (Herrtage en White, 2000). Padrid en Amis (1992) geven de voorkeur aan het gebruik van hydrocodone bitartraat, aangezien dit een bijkomend sedatief effect heeft. Wat vooral ’s nachts van nut kan zijn. Mogelijke neveneffecten van hoestremmers zijn anorexie, oversedatie en constipatie (Ettinger, 2010). Het gebruik van hoestremmers wordt afgeraden indien het een productieve hoest betreft (Payne et al., 2006). Sommige auteurs hebben ondervonden dat,

indien de hoest niet onder controle kan worden gebracht, het toedienen van digitalis om een onverklaarbare reden nuttig kan zijn (Ettinger en Ticer, 1983).

Indien een hoestremmer geen verbetering geeft kan men een bronchodilatator toevoegen. Het gebruik hiervan is echter controversieel. Bronchodilatatoren hebben geen directe invloed op de tracheale diameter (Payne et al., 2006), aangezien er bij tracheacollaps geen contractie van de gladde spieren van de luchtwegen optreedt (Padrid en Amis, 1992). Volgens Herrtage en White (2000) en Ettinger (2010) zijn deze medicamenten effectief voor de behandeling van een intrathoracale tracheacollaps, daar zij de spasmen van de kleine luchtwegen opheffen. Hierdoor daalt de intrathoracale druk, verbetert de mucociliaire clearance en vermindert de zwakte van het diafragma. Methylxanthine bronchodilatatoren, zoals verlengde vrijstelling theophylline (20mg/kg PO tweemaal daags) en aminophylline (8-10mg/kg PO driemaal daags) worden het meest gebruikt, maar nausea, braken, diarree, polyurie-polydipsie en excitatie kunnen worden waargenomen. In dit geval moet de dosis worden verminderd of moet de gift van de medicatie geheel worden stopgezet (Jerram en Fossum, 1997). Daarnaast kunnen β-adrenerge agonisten, zoals terbutaline (1,25-5 mg PO twee tot driemaal per dag) of albuterol (50µg/kg PO driemaal per dag) worden toegediend. Deze medicatie moet vermeden worden bij honden met een bijkomend congestief hartfalen, aangezien ze hypotensie en tachycardie kunnen veroorzaken (Herrtage en White, 2000).

Wanneer de hond stabiel is, kan de behandeling thuis worden voortgezet (Tilley en Smith, 2007). Dezelfde medicamenten kunnen worden gebruikt, maar er hoeft minder agressief behandeld te worden en de frequentie van toediening wordt aangepast naargelang het effect (Ettinger, 2010).

Door het multifactoriële karakter van deze aandoening is het belangrijk de onderliggende oorzaken en factoren, die de symptomen verergeren, op te sporen en indien mogelijk te corrigeren (Payne et al., 2006). Een bijkomende bacteriële infectie van de luchtwegen moet worden behandeld met antibiotica (Payne et al., 2006), zoals ampicilline, cefazoline, clindamycine en enrofloxacine. Vernevelen en het toedienen van mucolytica is eveneens nuttig in geval van luchtweginfecties en overmatige mucusproductie (Hedlund, 2007). In geval van congestief hartfalen kan longoedeem worden behandeld met diuretica en ACE-inhibitoren (Herrtage en White, 2000). Indien larynxparalyse en eversie van de laryngeale sacculi aanwezig zijn, moet dit chirurgische worden aangepakt (Johnson, 2008). Veel van de honden die lijden aan tracheacollaps zijn obees. De vetopstapeling in de cervicale, mediastinale en abdominale regio en die ter hoogte van de thoraxwand kunnen een compressie van de trachea veroorzaken (Kuehn en Roudebush, 1991). De hond heeft meer moeite om te ademen door een verminderde thoraxcapaciteit, wat eveneens een collaps van de trachea in de hand werkt (Jerram en Fossum, 1997). Het nemen van dieetmaatregelen is aldus essentieel in de behandeling van tracheacollaps en gewichtsverlies kan reeds een grote verbetering geven in de klinische symptomen (Ettinger, 2010). Het gewichtsverlies mag echter niet te snel gaan. Er wordt aangeraden om 60% van de dagelijkse energiebehoefte te geven in de vorm van een vezelrijk en caloriearm dieet (Herrtage en White, 2000). Naast een dieet voor obesitas wordt er door verschillende auteurs eveneens gesproken over een

dieet voor honden met een bijkomende hepatomegalie. Dit dieet heeft tot doel de afwijking in lipoproteïnen, die aanleiding geven tot de vetinfiltratie van de lever, te corrigeren (Ettinger en Ticer, 1983). Om druk op de trachea te voorkomen, wordt het geadviseerd de hond uit te laten door middel van een harnas in plaats van een halsband of een slipketting (Herrtage en White, 2000). In geval van ademnood moeten de inspanningen echter geminimaliseerd worden (Hedlund, 2007). Wanneer de aandoening onder controle blijft, mag er matige activiteit gebeuren, aangezien dit ook van nut is bij het gewichtsverlies (Tilley en Smith, 2007). Daarnaast moet de hond worden gehouden in een rookvrije omgeving en moet er voorkomen worden dat de hond in contact komt met andere allergenen of irriterende stoffen die de luchtwegen kunnen irriteren (Hedlund, 2007). Eveneens moet hitte en vochtig weer worden vermeden (Johnson, 2008).

2.5.2. Chirurgische behandeling

Een chirurgische behandeling wordt aangeraden wanneer er matig tot ernstige klinische symptomen aanwezig zijn, het tracheale lumen met 50% of meer is gereduceerd of indien de symptomen niet verbeteren met een medicamenteuze behandeling. Het doel van de chirurgische behandeling is het ondersteunen van de tracheale kraakbeenderen en de musculus trachealis zonder de bloedvoorziening en bezenuwing te verstoren (Hedlund, 2007).

Er bestaan verschillende methoden voor de chirurgische correctie van tracheacollaps, namelijk de plicatie van het dorsale tracheale membraan, chondrotomie, resectie en anastmosis, extraluminale prosthese en intraluminale stenting (Payne et al., 2006). De eerste drie technieken worden echter niet routinematig uitgevoerd (Hedlund, 1991) en worden hier aldus niet verder besproken.

Het plaatsen van extraluminale prosthesen geniet een voorkeur als behandeling voor tracheacollaps (Herrtage en White, 2000). Deze methode kan echter slechts gebruikt worden indien het een collaps van de cervicale trachea of het proximale deel van de thoracale trachea betreft (Hedlund, 2007). Deze prosthesen komen voor onder de vorm van ringen of spiralen en kunnen uit polypropyleen spuitomhulsels worden geknipt of commercieel worden aangekocht. Tegenwoordig maakt men vooral van de ringen gebruik, aangezien deze de bloedtoevoer en bezenuwing minder verstoren dan de spiraalprosthese (Mason en Johnson, 2004). De hond wordt onder anesthesie gebracht en op zijn rug geplaatst. Ventraal in de middenlijn maakt men een incisie door de huid en subcutane weefsels van de larynx tot aan het manubrium. De musculus sternohyoideus en sternocephalicus worden van elkaar gescheiden en het peritracheale weefsel wordt op de plaats waar elke ring wordt geplaatst ondermijnd (Hedlund, 2007). In de ringen, die 5 – 8 mm wijd zijn en op een afstand van 5 – 8 mm van elkaar zullen gaan liggen (Payne et al., 2006), worden ongeveer vijf gaatjes gemaakt. De ringen worden vervolgens geautoclaveerd, waarna ze één voor één worden geplaatst met de opening van de ringen aan de ventrale kant van de trachea. Om de ringen te fixeren plaatst men door de gaatjes van elke ring, rondom de tracheale kraakbeenringen en door de musculus trachealis vijf of zes hechtingen (Jerram en Fossum, 1997). De ringen zorgen voor een ondersteuning van de trachea en zijn gemakkelijk te maken en te

plaatsen (Mason en Johnson, 2004), maar mogelijke complicaties zijn infectie, larynxparalyse, tracheale necrose en loskomen van de ringen (Herrtage en White, 2000). Honden blijven vaak de eerste twee tot drie weken postoperatief hoesten, omwille van peritracheale zwelling, irritatie van de hechtingen of tracheïtis. Daarom is het aangewezen om postoperatief een medicamenteuze behandeling voort te zetten voor twee tot vier weken (Payne et al., 2006).

Het plaatsen van een intraluminale stent is een minimaal invasieve techniek en wordt uitgevoerd in zeer erge gevallen van collaps van de intrathoracale trachea (Hedlund, 2007). Er bestaan verschillende types stents, namelijk de ballon-expanderende (o.a. Palmaz) en de zelf-expanderende stents (o.a. nitinol mesh, stainless steel mesh (wallstent)). Om de grootte van de stent te bepalen, moet de lengte van de collaps en de diameter van de trachea worden bepaald. De stent moet de collaps en 1 cm ervoor en erna overbruggen (Weisse en Berent, 2010) en moet minimaal op een afstand van 10 mm van de larynx en 10 mm van de trachea worden gepositioneerd om irritatie en vorming van granulatieweefsel zoveel mogelijk te vermijden (Hedlund, 2007). Om de diameter van de stent te bepalen zal de maximale diameter van de trachea worden gemeten. Dit wordt gedaan via radiografie of fluoroscopie tijdens ventilatie met een positieve druk van 20 cm H_2O (Weisse en Berent, 2010). Om accurate metingen te kunnen doen aan de hand van een radiografie, moet er een radiopaque meetlat ter hoogte van de trachea worden geplaatst bij het nemen van de opname (Hedlund, 2007). De diameter van de stent wordt 10 – 20% groter genomen dan de maximale diameter van de trachea om migratie van de stent te voorkomen (Weisse en Berent, 2010). De stent mag ook niet te wijd zijn, omdat dit druknecrose van de trachea zou kunnen veroorzaken (Hedlund, 2007). De hond wordt onder anesthesie gebracht en zodanig gepositioneerd dat de cervicale en thoracale trachea een rechte lijn vormen, zodat de stent zonder weerstand kan worden geplaatst. De stent zit in een huls, die onder fluoroscopische of tracheoscopische begeleiding wordt ingebracht. Op de gewenste lokalisatie kan de huls worden verwijderd en de stent worden uitgeklapt (Weisse en Berent, 2010). In tegenstelling tot de extraluminale prosthesen verstoren intraluminale stents de bloedtoevoer en bezenuwing van de trachea niet (Hedlund, 2007). Andere voordelen zijn de snelheid van de plaatsing van de stent, het feit dat zowel de cervicale als intrathoracale trachea hiermee kunnen worden ondersteund, de snelle verbetering in klinische symptomen en de goede tolerantie bij de meeste honden (Payne et al., 2006). Daarentegen zijn de stents duur, moeten zij onder endoscopische of fluoroscopische begeleiding worden geplaatst en is het repositioneren van de stent in de meeste gevallen niet mogelijk (Hedlund, 2007). Andere complicaties van intraluminale stents zijn migratie of fractuur van de stent, infectie, ulceratie, squameuze metaplasie, oedeem en hoesten (Payne et al., 2006). De hond wordt na het plaatsen van de intraluminale stent gedurende vier tot acht weken op prednisone geplaatst, krijgt een hoestremmer voorgeschreven en 10 tot 14 dagen breedspectrum antibiotica en indien er collaps van de hoofdbronchen aanwezig is; eveneens een bronchodilatator. Het dier moet na twee tot vier weken op controle komen en nadien elke drie tot zes maanden (Weisse en Berent, 2010).

2.6. PROGNOSE

De prognose staat in direct verband met de graad van collaps en de aanwezigheid van andere risicofactoren, zoals obesiteit en andere samengaande ziekten (Mason en Johnson, 2004). Volgens Moritz et al. (2004) is de prognose eerder afhankelijk van de samengaande ademhalingsproblemen, zoals larynxparalyse of larynxcollaps en bronchiaalziekten, dan van de lokalisatie en graad van de collaps.

In de meeste gevallen kan de aandoening succesvol onder controle worden gehouden met een medicamenteuze behandeling (Ettinger en Ticer, 1983). Er werd een 65 – 78% verbetering in klinische symptomen waargenomen bij honden, die al sinds een leeftijd van 12 maanden symptomen hadden (White en William, 1994). Indien de hond een bijkomende larynxcollaps of aantasting van de bronchen heeft, zal de hond klinisch minder verbeteren dan bij enkel een collaps van de trachea (Moritz et al., 2004). Het effect van de medicamenteuze behandeling neemt echter geleidelijk af wanneer het kraakbeen verder degenereert (Hedlund, 1987). Wegens dit progressieve karakter is er in de meeste gevallen alsnog chirurgie vereist. De prognose op lange termijn is aldus gereserveerd (Payne et al, 2006).

De prognose voor de chirurgisch behandelde gevallen staat in verband met de ervaring van de chirurg (Mason en Johnson, 2004). Ongeveer 75 – 85% van de honden met tracheacollaps verbeteren klinisch na het plaatsen van externe ringprothesen (Payne et al., 2006) en ongeveer 90% van de honden verbetert initieel na stent implantatie. Nadien verslechtert de prognose echter wegens het optreden van complicaties (Moritz et al., 2004). Daarnaast is de prognose bij honden ouder dan 6 jaar op lange termijn slechter na chirurgische behandeling dan jongere honden (Buback et al., 1996).

3. CASUÏSTIEK

3.1. ANAMNESE

Een Chihuahua, mannelijk, intact van 4,5 jaar werd aangeboden op de kliniek van de Faculteit Diergeneeskunde met ademnood. Een jaar geleden waren ze bij de eigen dierenarts geweest, omdat de hond soms omvalt, raar doet en veel drinkt. De dierenarts voerde een bloedonderzoek uit (Tabel 1).

Tabel 1: Resulaten bloedonderzoek (Verslag Dierenartsenpraktijk Drechtstreek)

Bloedparameter	Waarde	Range
ALB	38 g/L	23-40
ALKP	192 U/L	23-212
ALT	348 U/L	10-100
AMYL	792 U/L	500-1500
Ca	2,84 mmol/L	1,98-3
CHOL	5,47 mmol/L	2,84-8,27
CREA	61 umol/L	44-159
GLOB	45 g/L	25-45
GLU	6,91 mmol/L	4,11-7,94
PHOS	1,24 mmol/L	0,81-2,19
TBIL	6 umol/L	0-15
TP	84 g/L	52-82
UREA	10,8 mmol/L	2,5-9,6
% Reticulocyten	1,4 %	
Neutrofielen	5,11 x 10^9 /L	2-12
Lymfocyten	0,86 x 10^9 /L	0,5-4,9
Monocyten	0,77 x 10^9 /L	0,3-2
Eosinofielen	0,25 x 10^9 /L	0,1-1,49
Basofielen	0,05 x 10^9 /L	0-0,1
RBC	6,4 x 10^12 /L	5,5-8,5
HGB	17,0 g/dL	12-18
HCT	45,3 %	37-55
MCV	70,7 fL	60-77
Reticulocyten	90,4 K/uL	
MCHC	37,6 g/dL	30-37,5
MCH	26,62 pg	18,5-30
PLT	101 K/uL	175-500
MPV	11,37 fL	
PCT	0,1%	
PDW	21,3%	
% neutrofielen	72,6%	
% lymfocyten	12,2%	
% monocyten	11,0%	
% eosinofielen	3,5%	
% basofielen	0,7%	
RDW	15,5%	14,7-17,9
WBC	7,04 x 10^9 /L	5,5-16,9

Enkele lever- en nierwaarden (alanine transaminase en ureum) waren verhoogd. De eigenaar werd geadviseerd om de volgende dag urine van de hond op te vangen en binnen te brengen voor een urineonderzoek. De urine had een normaal soortelijk gewicht van 1.033 en bevatte geen glucose, eiwitten of rode bloedcellen. De dierenarts besloot de hond eerst en vooral op een nierdieet (Trovet RID hond en Specific CKW kidney supplement 300 g) en Benazepril (Fortekor® 2,5 mg, Novartis Consumer Health B.V., Nederland) 1 tablet eenmaal daags te zetten en de afwijkende bloedwaarden twee weken later nog eens te controleren. De bloedparameters waren toen genormaliseerd. Zeven maanden later werd de hond opnieuw bij de dierenarts aangeboden met de klacht dat de hond soms last had van benauwdheid en niet meer kon gaan wandelen. Op auscultatie werd er een stridor craniaal in de thorax opgemerkt, evenals tachycardie en sinusaritmie. Door de symptomen en de bevindingen op het klinisch onderzoek kreeg de dierenarts een vermoeden van tracheacollaps en werd er besloten om radiografische opnames van de thorax en trachea te maken. Op de foto's kon een te klein longveld, een lichte bronchiaaltekening en een zeer sterke vernauwing van de trachea ter hoogte van de borstingang gezien worden. Daarnaast werd er een vergrootte lever waargenomen. Vervolgens werd er een bloedonderzoek uitgevoerd en werd er opgemerkt dat het alanine transaminase en ureum opnieuw gestegen waren. De dierenarts heeft de hond vervolgens op Theofylline (Theolair Retard® 250mg, Meda Pharma, Nederland (10 mg/kg; 3 keer per dag 1/6^{e} tablet), Prednoral (0.5 mg/kg; 2 maal per dag een halve tablet van 5 mg) en Codeïne tabletten (Codeine HCl®, Pharmachemie, Nederland) (dosis onbekend) geplaatst voor zijn tracheacollaps. De laatste maanden had de hond echter ergere ademnood en verwees de dierenarts de hond naar de Faculteit in Merelbeke door voor verder onderzoek en eventuele operatie voor de tracheacollaps.

3.2. ALGEMEEN KLINISCH ONDERZOEK:

Op algemeen klinisch onderzoek werd een erge inspiratoire dyspnee opgemerkt. De rest van het klinisch onderzoek vertoonde geen afwijkingen (Tabel 2).

Tabel 2: Parameters algemeen klinisch onderzoek (Verslag Faculteit Diergeneeskunde)

Lichaamsgewicht	4,5 kg
Algemene indruk	Alert
Hartfrequentie	108 slagen/min
Mucosa	Normaal
Capillaire vullingstijd	Minder dan 2 seconden
Ademhalingstype	Inspiratoire dyspnee
Lymfeknopen	Normaal
Lichaamstemperatuur	39,0˚C
Body condition score	3

3.3. VERDERE ONDERZOEKEN:

Aangezien de diagnose van tracheacollaps en een vergrootte lever door de eigen dierenarts reeds vier maanden geleden werd gesteld, besloot men nieuwe onderzoeken uit te voeren om de tracheacollaps te controleren. Naast radiografische opnames werd er ook een tracheoscopie uitgevoerd om de trachea beter te kunnen evalueren.

3.3.1. Radiografisch onderzoek:

Inspiratie

De laterale radiografische opname van de hals en thorax van de hond, genomen tijdens de inspiratie, toonde een zeer erge vernauwing aan van het lumen van de trachea ter hoogte van de borstingang (pijl op figuur 5). De diameter van de trachea vlak voor de borstingang was 7,8 mm, die vervolgens sterk vernauwde tot een diameter van 2 mm. Ventraal van deze vernauwing werd een weke delen opaciteit waargenomen. Dit zou een massa of vet in het mediastinum kunnen zijn. Op een afstand van 1 cm van de carina was de diameter van de trachea 9 mm. De lengte van de trachea van de larynx tot aan de carina werd gemeten en bedroeg 11-11,5 cm.

Figuur 5: Laterale radiografische opname hals en thorax (Faculteit Diergeneeskunde)

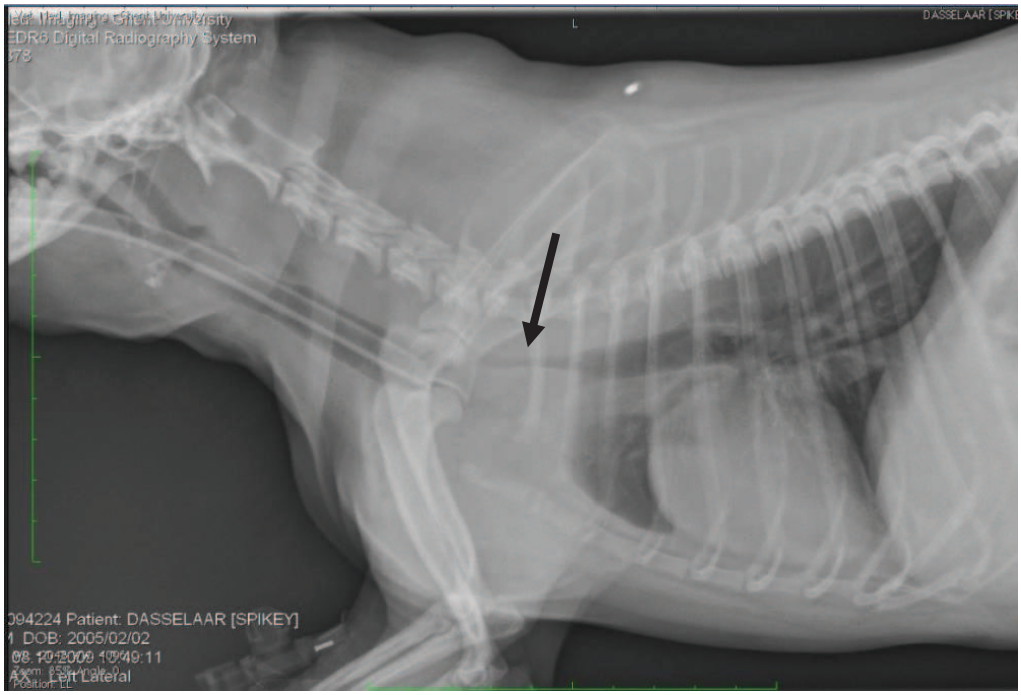

Expiratie

Een laterale opname van de hals en thorax gedurende de expiratie toonde een toegenomen vernauwing van het lumen op dezelfde lokalisatie als tijdens inspiratie (pijl op figuur 6). De diameter van de trachea op 1 cm afstand van de carina was 7 mm.

Figuur 6: Laterale radiografische opname hals en thorax (Faculteit Diergeneeskunde)

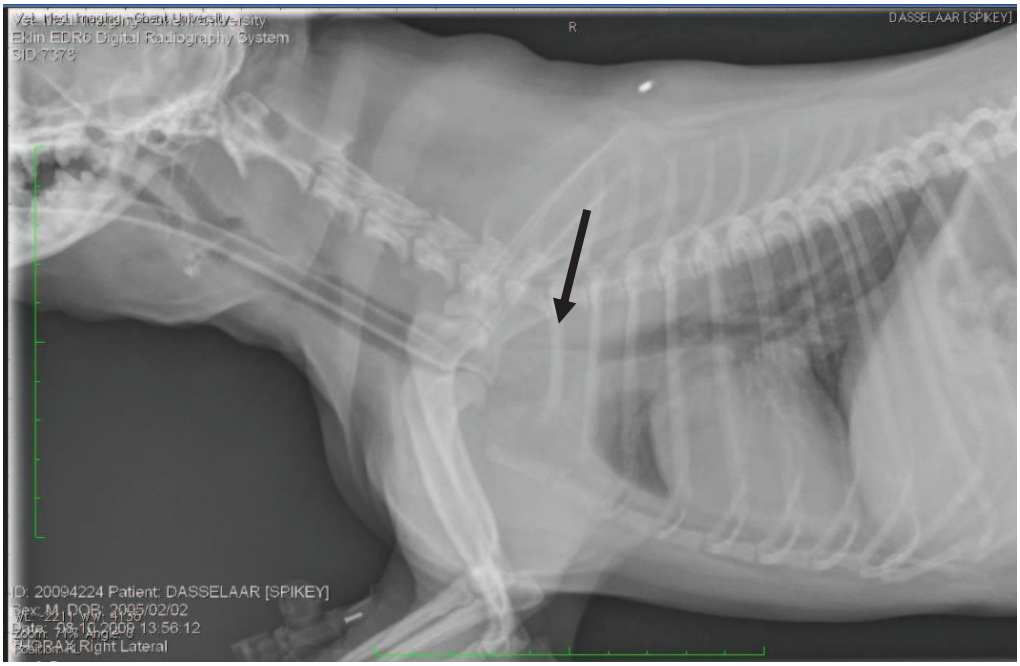

RX gedurende ventilatie (20mmHg):

Op laterale opnames van de hals en thorax tijdens beademing van de hond met een druk van 20 mmHg, werden dezelfde abnormaliteiten waargenomen, als op de laterale opname gedurende de inspiratie zonder de beademing.

Aan de hand van de bovenstaande radiografieën kon de diagnose van tracheacollaps ter hoogte van de borstingang worden gesteld. Er werd een graad 4 toegekend aan deze tracheacollaps.

Tracheoscopie:

De hond werd onder anesthesie gebracht, waarna de tracheoscopie vlot kon worden uitgevoerd. Een erge irritatie van de tracheale mucosa, een graad 3 collaps van de cervicale trachea en een graad 4 collaps van de trachea ter hoogte van de borstingang konden worden vastgesteld. Daarnaast werd bij expiratie vastgesteld dat de hoofdbronchen collabeerden . De diameter werd op verschillende plaatsen in de trachea genomen.

- Cervicaal: 0,88 cm
- Cervicaal bij druk: 0,96 cm
- Ter hoogte van de cuff: 1,16 cm
- Thoracaal: 0,92 cm
- Thoracaal bij druk: 0,95 cm
- Lengte cricoid tot aan de carina: 11,4 cm

3.4. ADVIES:

Aangezien het een jonge hond is, werd er bij voorkeur een extraluminale prothese geplaatst. Daar de collaps echter doorloopt tot aan de 3-4^{e} rib zou een extraluminale prothese niet de hele trachea ondersteunen. Het plaatsten van een intraluminale stent werd om deze reden geadviseerd, zodat de hele trachea hiermee ondersteund kon worden. Een alternatief was om toch een extraluminale stent te plaatsen, maar met het risico op ontstaan van larynxparalyse. Indien de eigenaar geen chirurgie wenst kan de medicatie eventueel bijgesteld worden. Deze laatste optie zou waarschijnlijk minder succesvol zijn wegens de aanwezigheid van een volledige collaps ter hoogte van de borstingang.

3.5. OPERATIE:

Vier dagen na het consult op de faculteit werd de hond binnengebracht voor het plaatsen van een intraluminale stent. De hond had na het vorige consult op de terugweg nog ademhalingsmoeilijkheden gehad, maar de dagen daarna was de hond redelijk rustig geweest. Een intraluminale tracheastent (Boston scientific wallstent 12 x 90 mm) werd onder fluoroscopische begeleiding geplaatst, nadat de hond onder volledige anesthesie was gebracht. Op de laterale radiografische opname (figuur 7) is te zien dat de trachea goed wordt open gehouden door de stent en dat de stent een dynamische collaps van de trachea voorkomt. Aangezien er werd besloten om de volledige trachea met een stent te ondersteunen, maakt het craniale deel van de stent contact met de larynx. Hierdoor bestaat de mogelijkheid dat de hoest persisteert en dat de hond eventueel larynxspasmen zou ontwikkelen. Daarnaast werd er opgemerkt dat er om onbekende reden geen volledige ontplooiing van de stent was opgetreden. Een dilatatie van de stent ter hoogte van de borstingang zou in de toekomst op kunnen treden met een caudale migratie van de stent tot gevolg.

Figuur 7: Laterale radiografische opname hals en thorax (Faculteit Diergeneeskunde)

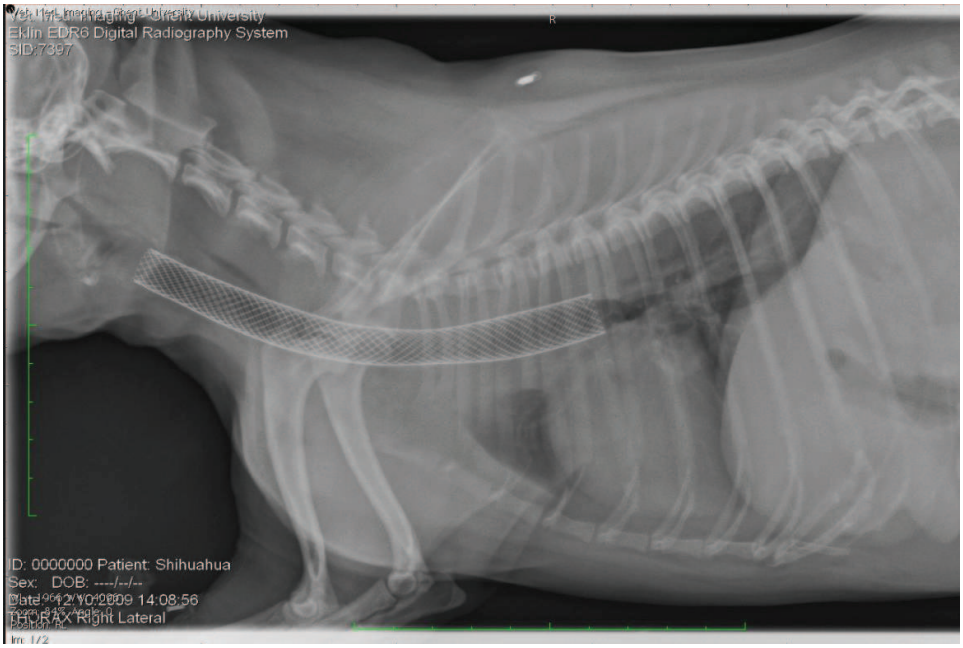

De eigenaar werd geadviseerd om na twee weken contact op te nemen om te zien of de medicatie eventueel bijgesteld diende te worden. Na één maand en na zes maanden moet de hond terug op controle komen. Er zouden dan opnieuw radiografieën gemaakt worden en de trachea zou endoscopisch worden beoordeeld om te zien of er een goede ingroei van de mucosa is opgetreden en er geen granulomateuze ontsteking zou zijn ontstaan.

3.6. CONTROLEBEZOEK TWEE WEKEN NA OPERATIE:

De hond had de afgelopen 3 dagen ergere hoestaanvallen gehad en braakte volgens de eigenaar af en toe na het hebben van zo'n hoestaanval. Soms bevatte dit braaksel voedsel, soms is er slechts slijm aanwezig. Sinds de ochtend was de hond echter lethargisch en wou hij niet meer eten. Hij had dan ook zijn medicatie nog niet ingenomen (prednisolone (Prednoral®, ASTfarma B.V., Nederland), codeïne (Codeine HCl®, Pharmachemie, Nederland) en Amoxicilline-clavulaanzuur (Clavubactin®, Losan Pharma GmbH, Duitsland). De hoestaanvallen zouden wel minder voorkomen dan pre-operatief.

3.6.1. Algemeen klinisch onderzoek:

Tabel 3: Parameters algemeen klinisch onderzoek (Verslag Faculteit Diergeneeskunde)

Lichaamsgewicht	4,3 kg
Algemene indruk	Kalm
Hartfrequentie	130 slagen/min
Hartauscultatie	normaal
Ademhalingsfrequentie	60 / min
Longauscultatie	Normaal
Mucosa	Normaal
Capillaire vullingstijd	Minder dan 2 seconden
Ademhalingstype	Hyperventilatie
Lymfeknopen	Normaal
Lichaamstemperatuur	38,3˚C
Body condition score	3

Door middel van een algemeen lichamelijk onderzoek werd opgemerkt dat de hond kalm was en hyperventileerde. Verder werden er geen abnormaliteiten opgemerkt (Tabel 3).

3.6.2. Radiografisch onderzoek:

Er werd besloten om radiografische opnames te maken ter controle of de stent nog op de juiste plaats zat en de trachea nog goed open werd gehouden. Zoals te zien op de radiografieën (figuur 8 en 9) zat de stent nog steeds op dezelfde lokalisatie, zoals direct na de plaatsing en waren er geen abnormaliteiten ter hoogte van de longen.

Figuur 8: Laterale radiografische opname hals en thorax (Faculteit Diergeneeskunde)

Figuur 9: Ventrodorsale radiografische opname hals en thorax (Faculteit Diergeneeskunde)

3.6.3. Advies:

De hoestaanvallen kunnen veroorzaakt worden door een irritatie van de stent. Het braken of kokhalzen dat gepaard gaat met het hoesten is ook een gevolg hiervan. Er werd voorgesteld de behandeling met prednisolone, clavubactin en codeïne voort te zetten. Indien het hoesten bleef persisteren of erger werd, kon de hond eventueel op Acedicon (0,5 mg 2 maal per dag) worden gezet.

3.7. CONSULT TIEN MAANDEN LATER:

Tien maanden later werd de hond opnieuw aangeboden op de kliniek van de Faculteit Diergeneeskunde te Merelbeke met ademhalingsproblemen. De hoestaanvallen waren de afgelopen maanden verminderd in frequentie, maar sinds drie weken vertoonde de hond een stridor en milde dyspnee, waardoor hij ook niet meer mee kon gaan wandelen. De eigenaar is met de hond naar de eigen dierenarts gegaan, die een antibioticum had voorgeschreven (product onbekend) gedurende tien dagen. Dit gaf echter geen verbetering . De hond heeft vervolgens prednisolone 5 mg (Prednoral®, ASTfarma, Nederland) gekregen aan een dosis van een halve tablet eenmaal per dag, maar deze dosis werd later verhoogd naar anderhalve tablet eenmaal per dag. De afgelopen twee dagen had de hond echter meer moeite met ademhalen, waardoor de eigenaar opnieuw naar zijn dierenarts op consultatie ging. Deze heeft de hond een hoge dosis cortisone injectie gegeven en de hond doorgestuurd naar de faculteit.

3.7.1. Algemeen onderzoek

Tabel 4: Parameters algemeen klinisch onderzoek (Verslag Faculteit Diergeneeskunde)

Lichaamsgewicht	4,3 kg
Algemene indruk	Alert
Hartfrequentie	114 slagen/min
Hartauscultatie	normaal
Ademhalingsfrequentie	86 / min
Longauscultatie	Stridor
Mucosa	Normaal
Capillaire vullingstijd	Minder dan 2 seconden
Ademhalingstype	Inspiratoire stridor, hyperventrilatie
Lymfeknopen	Normaal
Lichaamstemperatuur	38,2˚C
Body condition score	3

Op algemeen onderzoek werd opnieuw een inspiratoire stridor waargenomen (Tabel 4). Naast de stridor viel het op dat de hond zeer snel geëxciteerd was en bij de minste aanraking een agressieve reactie vertoonde met bijtpogingen.

Aangezien de hond erg geëxciteerd was en een erge inspiratoire stridor had, werd er besloten de hond te hospitaliseren, goed op te volgen en zuurstof te supplementeren. De hond werd gedurende twee

dagen gehospitaliseerd. Onder zuurstofsupplementatie vertoonde de hond geen dyspnee of stridor meer. Het dier was de volgende dag stabiel genoeg om verder onderzocht te worden.

3.7.2. Radiografisch onderzoek:

Aangezien de dierenarts de radiografische opnames meegegeven had met de eigenaar van het dier, werden er geen nieuwe foto's gemaakt (ingescande radiografie figuur 10). Wel werden de radiografieën door de radiologen beoordeeld. Ter hoogte van het craniale deel van de stent was een kleine, driehoekige, onregelmatig afgelijnde weke delen opaciteit te zien, die tot in het lumen uitpuilde (pijl). Het vermoeden was granulomavorming ter hoogte van het craniale deel van de stent. Keelinspectie en tracheoscopie werden aangeraden om dit te bevestigen.

Figuur 10: Radiografische opname hals en thorax (verslag Dierenartsenpraktijk Drechtstreek)

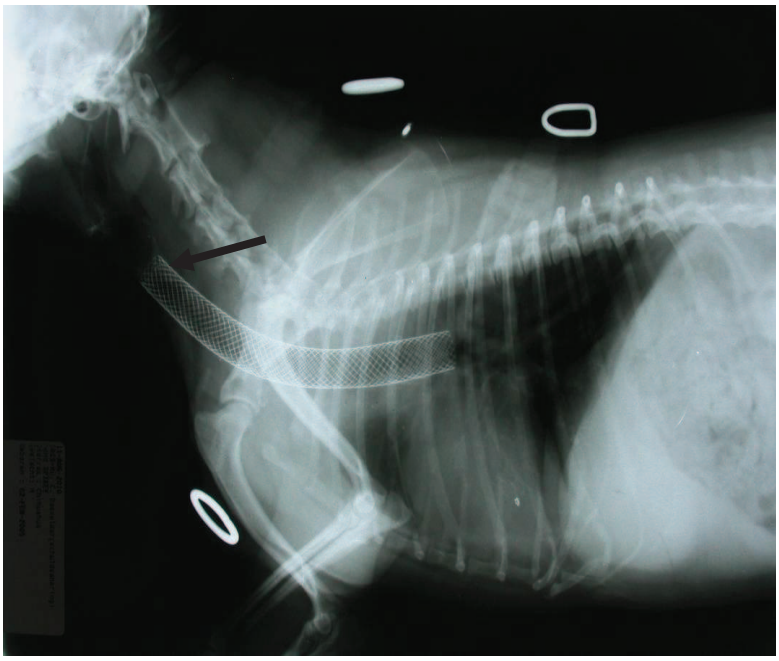

3.7.3. Keelinspectie:

De larynx werd geïnspecteerd. De arythenoidea vertoonden een normale beweging, maar ventraal in het caudale deel van de larynx en het craniale gedeelte van de trachea werd er een verdikking opgemerkt, die het lumen tot op halve hoogte van de stembanden obstrueerde. Dorsaal hiervan werd ook een verdikking waargenomen, die ongeveer de helft van het lumen van de trachea obstrueerde. De verdikkingen hadden een glad mucosaal aspect en leken te bestaan uit massief weefsel. De doorgankelijkheid van de bovenste luchtwegen was door deze massa sterk verminderd aangezien het resterende lumen slechts 25% van de oorspronkelijke diameter bedroeg.

3.7.4. Tracheoscopie:

Op tracheoscopie was een goede ingroei van de tracheale mucosa in de ventrale en dorsale zijde van de stent te zien. Lateraal werd er een beperkte pocketvorming waargenomen tussen de stent en de mucosa, waarin mucus opstapelde. De stent liep door tot aan de carina en enkele van de metalen draaduiteinden overlapten partieel met de ingang van de linker hoofdbronchus. Op deze plaats werd echter geen reactieweefsel waargenomen.

Aangezien de verdikking zich ter hoogte van het craniale deel van de stent bevond, ging het meest waarschijnlijk om een granulomateuze woekering, ondanks dat het aspect van de mucosa hier niet geheel mee overeenstemde. De behandeling bestaat uit het verminderen van de irritatie door middel van medicatie. Indien dit onvoldoende effect zou hebben, zou het excessieve weefsel verwijderd moeten worden via een ventrale laryngotomie. Een minder invasieve methode, zoals een CO_2 laser, zou ook nog kunnen uitgevoerd worden. Het is echter zo dat deze apparatuur niet beschikbaar is op de faculteit in Merelbeke. Om de irritatie te verminderen, moet de hond 3 keer per dag met 3 ml fysiologische oplossing en 0,5 ml Acetylcysteïne (Lysomucil® 10%, Zambon, België) verneveld worden. Daarnaast moet de hond Enrofloxacine (Baytril® 50mg, Bayer, Nederland) een halve tablet eenmaal daags gedurende 20 dagen krijgen en Acepromazine (ACEPE®, Eurovet Animal Health B.V., Nederland) beginnend met een halve tablet één- of tweemaal daags. Indien de hond te suf zou zijn, kan dit worden verminderd tot een kwart tablet. Tot slot werd de hond ook op Prednisolone (Prednoral® 5mg; ASTfarma B.V., Nederland) gezet. Het toedieningsschema bestond uit één tablet eenmaal daags gedurende twee weken, vervolgens een halve tablet eenmaal daags gedurende twee weken en nadien een halve tablet om de andere dag gedurende twee weken, waarna de Prednisolone kan worden stopgezet. De eigenaar werd geadviseerd om de hond rustig te houden, niet te gaan wandelen en na 20 dagen contact op te nemen om te evalueren hoe het met de hond gaat.

3.8. OPVOLGING:

Aangezien de eigenaar geen contact heeft opgenomen, werd er besloten telefonisch contact op te nemen om te zien hoe het met de hond gaat. De eigenaar was echter niet te bereiken.

4. DISCUSSIE

Het signalement van de hond in deze casuïstiek is consistent met dat beschreven in de literatuur over tracheacollaps. De chihuahua behoort tot één van de meest gepredisponeerde rassen en het optreden van deze aandoening is eveneens mogelijk op een leeftijd van 4,5 jaar. De exacte oorzaak is van tracheacollaps is nog onbekend.

Initieel werd er bij deze hond gedacht aan een hart of nierprobleem omwille van de klachten van polyurie, polydipsie, gestegen ureumwaarden op bloedonderzoek en problemen van syncopes en ademnood. De hond werd om deze reden op een nierdieet en Fortekor geplaatst. De gestegen ALT waarde zou te wijten kunnen zijn aan hepatomegalie, wat frequent wordt waargenomen bij honden met tracheacollaps.Toen de hond met dit dieet en de medicatie klinisch niet verbeterde, dikwijls benauwd was, hoestaanvallen begon te vertonen en er een stridor te horen was op auscultatie, kreeg de dierenarts een vermoeden van tracheacollaps. Ondanks dat tracheacollaps in slechts 60% van de gevallen op radiografieën te diagnosticeren is, waren de radiografische opnames, die bij de eigen dierenarts waren genomen, diagnostisch. De dierenarts heeft de hond toen op prednisolone, codeïne en theophylline geplaatst, zoals in de literatuur wordt beschreven. Omdat deze medicamenteuze behandeling echter geen effect had, werd de hond doorverwezen naar de Faculteit Diergeneeskunde te Gent voor verder onderzoek en eventueel chirurgie.

Op de faculteit werden de radiografische opnames herhaald en was er een collaps te zien van de trachea ter hoogte van de borstingang. Er werd eveneens een weke delen opaciteit waargenomen, die ventraal van de trachea was gelokaliseerd. Bij obese honden treedt er dikwijls een vetopstapeling op in het mediastinum, met als gevolg druk op de trachea. Deze chihuahua had echter een normale lichaamsconditie en de weken delen opaciteit is niet verder onderzocht geweest. Daarnaast werd er een tracheoscopie uitgevoerd om de trachea beter te kunnen beoordelen en de exacte graad van tracheacollaps te bepalen. Er was zowel een graad 3 collaps van de cervicale trachea te zien als een graad 4 collaps van de intrathoracale trachea. Er werd eveneens een collaps van de hoofdbronchen tijdens de expiratie waargenomen. Tracheoscopie is dus een betere methode voor het diagnosticeren en graderen van de collaps en wordt dus terecht als de gouden standaard voor diagnostisch middel aangezien.

Het plaatsen van een extraluminale stent wordt in de literatuur beschreven als de voorkeursmethode voor een chirurgische behandeling van tracheacollaps. Aangezien de collaps bij deze hond echter tot de 3-4^{e} rib doorloopt, kan een extraluminale stent niet de hele trachea ondersteunen. Hierdoor werd er besloten om een intraluminale stent te plaatsen. Aangezien er echter een collaps van de hoofdbronchen aanwezig is, en dit deel niet door een intraluminale stent ondersteund kan worden, is het mogelijk dat de klinische symptomen niet geheel verdwijnen. Daarnaast werd er op de postoperatieve radiografische opnamen gezien dat de stent contact maakt met de larynx, wat eveneens het hoesten kan doen persisteren.

Drie dagen postoperatief werd de hond opnieuw aangeboden op de faculteit met klachten van persisterend hoesten en kokhalzen, dat waarschijnlijk te wijten is aan irritatie van de stent. Er werd besloten de medicamenteuze behandeling verder te zetten en de hoestaanvallen waren hiermee verminderd. Tien maanden later had de hond echter opnieuw ademhalingsmoeilijkheden en hoestaanvallen. Door middel van radiografie en tracheoscopie werd er waargenomen dat er granulomavorming net caudaal van de larynx was opgetreden met een obstructie van de trachea tot gevolg. Volgens Hedlund (2007) treedt dit op in 20 – 30% van de gevallen en is het steroid responsief. De dierenarts heeft de hond aldus prednisolone, baytril en acepromazine voorgeschreven en de hond wordt daarnaast verneveld met lysomucil voor extra comfort. Het is echter niet bekend hoe het nu met de hond gaat en hij klinisch verbeterde met deze medicatie, aangezien de eigenaar geen contact meer heeft opgenomen en niet bereikbaar is. Omwille van de persisterende symptomen en het optreden van complicaties kan de prognose voor deze hond als gereserveerd worden beschouwd.

5. LITERATUURLIJST

1. Anderson-Wessberg K. (2010). Coughing. In: Ettinger S.J. and Feldman E.C. ed. Textbook of Veterinary Internal Medicine: Diseases of the dog and cat. Volume 1. 4th edition. W.B. Saunders Co., Philadelphia, p.250-253.
2. Brayley K.A., Ettinger S.J. (1995). Diseases of the trachea. In: Ettinger S.J. and Feldman E.C. ed. Textbook of Veterinary Internal Medicine: Diseases of the dog and cat. Volume 1. 4th edition. W.B. Saunders Co., Philadelphia, p. 754-766
3. Buback J.L., Boothe H.W., Hobson H.P. (1996). Surgical treatment of tracheal collapse in dogs: 90 cases (1983-1993). Journal of American Veterinary Medical Association 208, p. 380-384.
4. Dallman M.J., McClure R.C., Brown E.M. (1985). Normal and collapsed trachea in the dog: Scanning electron microscopy study. American Journal of Veterinary Research 46, p.2110-2115.
5. Dallman M.J., McClure R.C., Brown E.M. (1988). Histochemical study of normal and collapsed tracheas in dogs. American Journal of Veterinary Research 49, p.2117-2125.
6. Dabanoğlu I., Öcal M.K., Kara M.E. A Quantative Study of the Trachea of the Dog. Anatomia, Histologica, Embryologia 30, p. 57-59.
7. Done S.H., Drew R.A. (1976). Observation on the pathology of tracheal collapse in dogs. Journal of Small Animal Practice 17, p. 783-791.
8. Ettinger S.J. (2010). Diseases of the Trachea and Upper Airways. In: Ettinger S.J. and Feldman E.C. ed. Textbook of Veterinary Internal Medicine. 7th edition. Saunders, Elsevier, St. Louis, Missouri, p.1066-1096.
9. Ettinger S.J., Ticer J.W. (1983). Diseases of the Respiratory System. In: Ettinger S.J. ed. Textbook of Veterinary Internal Medicine: Diseases of the dog and cat. 2nd edition. W.B. Saunders, Philadelphia, p. 728-734.
10. Harvey C.E., Fink E.A. (1982). Tracheal Diameter: Analysis of Radiographic Measurements in Brachycephalic and Nonbrachycephalic Dogs. Journal of American Animal Hospital Association 18, p.570-576.
11. Hedlund C.S. (1987). Surgical Diseases of the Trachea. Veterinary Clinics of North America: Small Animal Practice 17, p. 301-331.
12. Hedlund C.S. (1991). Tracheal Collapse. Problems in Veterinary Medicine 3, p. 229-238.
13. Hedlund C.S. (2007). Surgery of the Upper Respiratory System. In: Fossum T.W. ed. Small Animal Surgery. 3rd edition. Mosby, Elsevier, St. Louis, Missouri, p. 848-852.
14. Herrtage M.E., White R.A.S. (2000). Management of Tracheal Collapse. In: Kirk's current veterinary therapy XIII: Small Animal Practice, p.796-801.
15. Jerram R.M., Fossum T.W. (1997). Tracheal Collapse in Dogs. The Compendium 19, p. 1049-1059.
16. Johnson L.R. (2008).Diseases of the Trachea. In: Morgan R.V. ed. Handbook of Small Animal Practice. 5th edition. Saunders Elsevier, St Louis, Missouri, p. 156-158.

17. Johnson L.R., McKiernan B.C. (1995). Diagnosis and medical management of tracheal collapse. Seminars in Veterinary Medicine and Surgery 10, p. 101-108.
18. Kuehn N.F., Roudebush P. (1991). Dyspnea. In: Allen D.G. ed. Small Animal Medicine. J.B. Lippincott Company, Philadelphia, p. 142.
19. Macready D.M., Johnson L.R., Pollard R.E. (2007). Fluoroscopic and radiographic evaluation of tracheal collapse in dogs: 62 cases (2001-2006). Journal of Veterinary Medical Association 230, p.1870-1876.
20. Mason R.A., Johnson L.R. (2004). Tracheal Collapse. In: King L. ed. Textbook of Respiratory Disease in Dogs and Cats. Saunders, Elsevier, St. Louis, Missouri, p. 346-355.
21. Moritz A., Schneider M., Bauer N. (2004). Management of Advanced Tracheal Collapse in Dogs Using Intraluminal Self-Expanding Biliary Wallstents. Journal of Veterinary Internal Medicine 18, p. 31-42.
22. Nelson A.W. (2003). Diseases of the Trachea and Bronchi. In: Slatter D.H. Textbook of Small Animal Surgery. 3rd edition. Saunders, Philadelphia, p. 858-862.
23. Padrid P., Amis T. C. (1992). Chronic tracheobronchial disease in the dog. Veterinary Clinics of North America: Small Animal Practice 22, p. 1203-1229.
24. Padrid P. (1992). Canine and feline bronchial disease. Proc 10th ACVIM Forum, San Diego, 1992, p. 292.
25. Payne J.D., Mehler S.J., Weisse C. (2006). Tracheal Collapse. Compendium may 2006, p. 373-382.
26. Rudorf H., Herrtage M.E. (1997). Use of ultrasonography in the diagnosis of tracheal collapse. Journal of Small Animal Practice 38, p.513-518.
27. Suter P.F., Colgrove D.J., Ewing G.O. (1972). Congenital hypoplasia of the canine trachea. Journal of American Animal Hospital Association 8, p. 120-127.
28. Tangner C.H., Hobson H.P. (1982). A retrospective study of 20 surgically managed cases of collapsed trachea. Veterinary Surgery 11, p. 146-149.
29. Tilley L.P., Smith F.W.K. (2007). Tracheal Collapse. In: Blackwell's Five-Minute Veterinary Consult: Canine and Feline. 4th edition. Blackwell Publishing, Iowa, p. 1352-1353.
30. Weisse C., Berent A.C. (2010). Tracheal Stenting in Collapsed Trachea. In: Ettinger S.J. and Feldman E.C. ed. Textbook of Veterinary Internal Medicine: Diseases of the dog and cat. Volume 2. 4th edition. W.B. Saunders Co., Philadelphia, p.1088-1096.
31. White R.A.S., Williams J.M. (1994). Tracheal collapse in the dog – Is there really a role for surgery? A survey of 100 cases. Journal of Small Animal Practice 35, p. 191-196.